IV JORNADAS LATINOAMERICANAS Y VIII URUGUAYAS DE BUIATRIA
Paisandú, 11-14 de junio de 1980.-
(R.O. del Uruguay).

# ABOMASOPEXIA PARA CORRECCION DEL DESPLAZAMIENTO DEL ABOMASO A LA IZQUIERDA

Dr. Leonardo Pesce[1]
Dra. María L. Sorondo[2]
Dr. Eugenio Perdomo[3]
Dr. Pedro E. Martino[4]

RESUMEN

Los autores describen una técnica modificada de Abomasotomía y Abomasopexia usada en un terito con desplazamiento del abomaso a la izquierda. Este procedimiento está indicado también para animales con desplazamiento derecho del abomaso y distención abomasa.

Podemos decir que el desplazamiento del abomaso es un padecimiento relativamente nuevo de los bovinos ya que fue descrito por primera vez en la literatura inglesa en 1950, y a partir de allí, el número de casos descrito fue en aumento.

De acuerdo a las estadísticas el tipo de desplazamiento más común es hacia la izquierda y arriba, desde su posición normal que es ventral y a la derecha del rúmen y retículo.

En su posición de desplazamiento a la izquierda, se lo encuentra a la izquierda de la pared lateral izquierda del rúmen, entre el rúmen y la pared costal.

Hacia adelante se puede desplazar todo lo que el diafragma y retículo le permitan, y hacia atrás puede llegar hasta la posición de la última costilla, o a veces puede estar alojado en la fosa paralumbar izquierda.

Esta afección es relacionada por muchos autores con el parto de acuerdo a la frecuencia de la aparición en las proximidades de éste, y lo adjudican al útero grávido, o al acto del parto, o a condiciones asociadas como ser distocia, paresia, que-

actuarían como factores predisponentes. Otros lo atribuyen a úlceras del abomaso, que pueden llegar a producir adherencias entre el abomaso y pared abdominal o rúmen. La retículo-peritonitis traumática fue mencionada entre las causas, por perforación del abomaso a traves del retículo, pero son pocos los autores que relacionan éstos dos padecimientos. Los autores europeos de la actualidad le dan poca importancia a los factores traumáticos y prefieren explicar el desplazamiento en base a la atonía del abomaso, y especulan acerca de las causas que la pueden producir, ya sea como un alto contenido de grasa o proteína en la ración, o las enfermedades puerperales que afectan el tono abomasal; causarían ulceración y finalmente producirían parálisis vagal.

Dirksen señala que los factores que producen atonía pueden dividirse en tres grupos, que pueden actuar a la vez o con prevalencia de uno de ellos:

a) stress y enfermedades metabólicas y carenciales
b) nutrición
c) enfermedades orgánicas o generales, junto a las mencionadas anteriormente.

El caso que nos ocupa es un bovino macho, raza Holando de 10 meses de edad.

Motivo de consulta:

El animal rechazó inesperadanente el alimento concentrado y disminuyó el consumo de leche.

Alimentación:

Leche, 4 litros diarios; ración a base de granos; campo mejorado.

Anamnesis:

El cuidador manifestó que cuando comía concentrados, aparecía un bulto en la fosa paralumbar izquierda, del tamaño de la cabeza de un niño. Al dejar de comer concentrados en forma voluntaria, éste abultamiento desaparecía y el animal volvía a comer, pero cada vez con menos apetito.

Inspección:

Lo que llama la atención es el mal estado general, el decaimiento del sensorio, y en la fosa paralumbar izquierda el aprente vaciamiento del rúmen, que aparece como si su pared izquierda estuviese mas alejada de la pared abdominal, como si algo se interpusiera entre el rúmen y ésta.

Palpación:

En la fosa paralumbar izquierda, en la parte superior hay que presionar con fuerza, por el alejamiento del rúmen de la pared, y en la parte infero-anterior se notaba la interposición de una masa redondeada entre la pared y el rúmen.

Auscultación:

Solo se oyen los sonidos característicos del rúmen en la parte superior. No aprece ningún sonido extraño. Tampoco cuando se ausculta percutiendo al mismo tiempo.

Las materias fecales son más blandas que lo normal, pero no se puede decir que hay diarrea.

Diagnóstico presuntivo:

Desplazamiento del abomaso hacia la izquierda, que se confirma por laparotomía.

TRATAMIENTO QUIRURGICO : ABOMASOPEXIA

1) Preparatorio: ayuno por 24 horas
2) Anestesia: xilacina 3 c.c e infiltración local con procaína al 2o/o.
3) Sujeción o higiene del campo operatorio. Se trata que el animal se acueste contra una pared o empalizada de madere, de forma que pueda ser atado a ella. Una vez que el animal está en decúbito, se le hace rotar hacia la derecha hasta que quede en decúbito dorsal a medio metro de la pared o empalizada a la que lo sujetamos atándolo por sus patas. Nos ayudamos con fardos de paja para mantenerlo con una inclinación de 70-80°. (El animal rotó sobre si mismo unos 190-200°).

La literatura dice que con ésta operación en el 80% de los casos el desplazamiento se reduce espontáneamente.

Una vez sujetado, se depila el campo operatorio y se hace la higiene correspondiente.

4) Incisión: se incide la piel, con bisturí, en una longitud de 15-20 cm., entre la línea blanca y la vena subcutánea, comenzando en el borde caudal de los músculos pectorales. Luego, con otro bisturí, se incide la túnica abdominal, el recto-abdominal, la aponeurosis del transverso y el peritoneo.

Si el abomaso no está en su posición normal, es decir a la derecha, pero por su porción craneal alcanzando la línea media y a veces sobrepasándola con su fondo ciego en la región retoesternal, caudalmente al retículo, ventralmente al fondo ciego del saco dorsal del rúmen y anterior al saco ventral, hay que amnipular para colocarlo en la posición enunciada.

5) Abomasotomía: recomendamos hacerla antes de la abomasopexia, pués en caso de que haya que hacer alguna intervención sobre el órgano, sería más difícil trabajar en él si ya está fijado a la pared.

A traves de la incisión se exterioriza una porción del abomaso, para evitar una eventual contaminación de la cavidad abdominal, y de manera de poder hacer una incisión de 10-15 cm. en la pared abomasal. El contenido debe ser movido completamente, y la mucosa inspeccionada para detectar úlcera, inflamación, u otras causas que pudieron provocar el desplazamiento. Una vez realizada ésta operación se sutura el abomaso con sutura doble (Czerny) y se higieniza el órgano con gasa estéril y se vuelve a colocar dentro de la cavidad,

6) Abomasopexia: el abomaso es fijado a la pared abdominal con sutura simple de puntos separados con cat-gut N°3 (simple). Hay que tratar que unos 3 cm. de la pared abomasal queden incluídos en la sutura, de manera que haya buena fijación. Esta sutura debe incluir la pared abdominal, pero no la piel, se debe hacer a unos 5 cm. de la incisión de la pared (en el borde proximal al operador), y se debe tratar de no perforar el abomaso (que el hilo de sutura quede dentro de la pared) para evitar infecciones por capilaridad. Alcanzan con tres puntos de este tipo. (ver dibujo).

7) Sutura de pared abdominal: todos los planos ecepto piel son suturados por puntos cruzados en ocho, que son tensados luego de colocados. Se utiliza cat-gut simple N°6. (ver dibujo).

8) Sutura de piel: se hace con hilo y cada dos o tres puntos separados simples se puede hacer un punto en ocho, que incluye la sutura anterior, con la finalidad deno dejar espacios en el subcutáneo.

9) Post operatorio: se administra 1 gm. diario de oxitetraciclina durante tres días. En éste caso no hubo necesidad de hidratar al animal pese al ayuno que se hizo por 24 hs. antes y después de la operación. Al segundo día de deja agua al alcance del animal y alimento verde. A los cinco días el animal se alimentaba normaleente a campo. Recién a losquince días se le vuelve a administrar concentrados y leche, volviendona este regimen en forma gradual. A los veinte días es dado de alta.

***

SUMMARY.

The autors described a modified technic of Abomasotomy and Abomasopexy used in a young bull with left abomasal displacement. These procedures are indicated also for animals with rigth abomasal displacement and abomasal distention.-

BIBLIOGRAFIA:

SEREN, E., E., Enfermedades de los estómagos de los Bóvidos, Tomo 1. 1° edición.

GIBBONS, CATCOTT y SMITHCORS, Bovine medicine and Surgery, 1st edition,/70.

[1] Prof. de clínica Bovina. Fac. Veterinaria. Montevideo.
[2] Asistente de cátedra de clínica bovina. Fac. Veterinaria. Montevideo.
[3] Prof. de Fisiología. Fac. de Veterinaria. Montevideo.
[4] Asistente de Laboratorio de Análisis Clínicos. Fac. de Veterinaria. Montevideo.

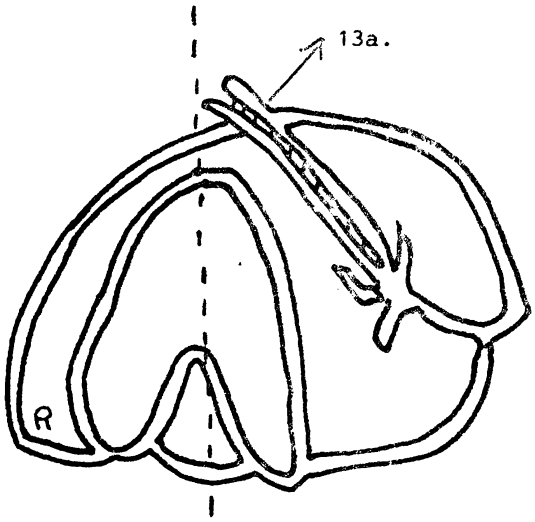
13a.
R
11a. VERT.


PIEL
TÚNICA
ABDOMINAL
PERITONEO
ABOMASO

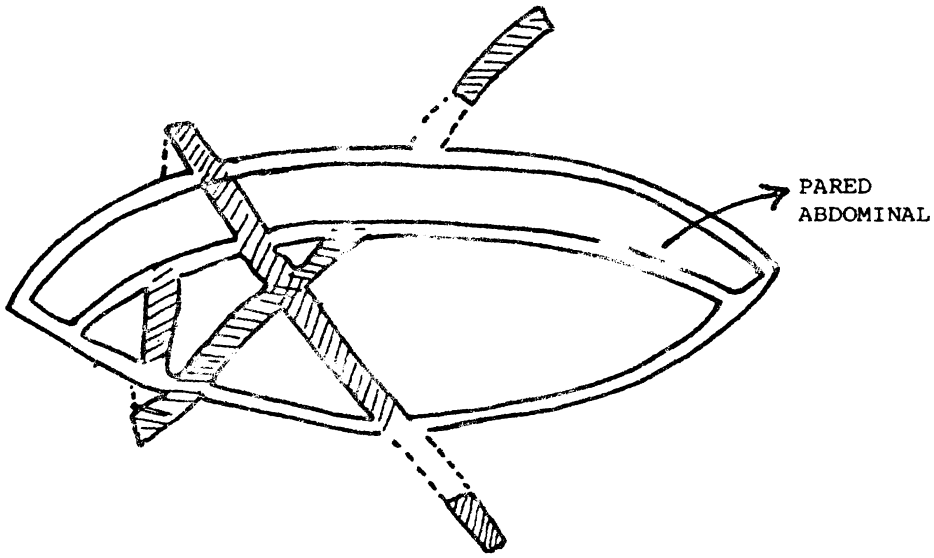
PARED
ABDOMINAL

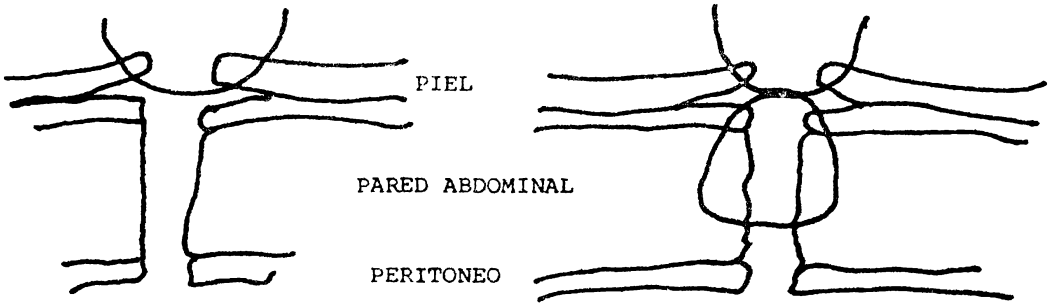
PIEL
PARED ABDOMINAL
PERITONEO

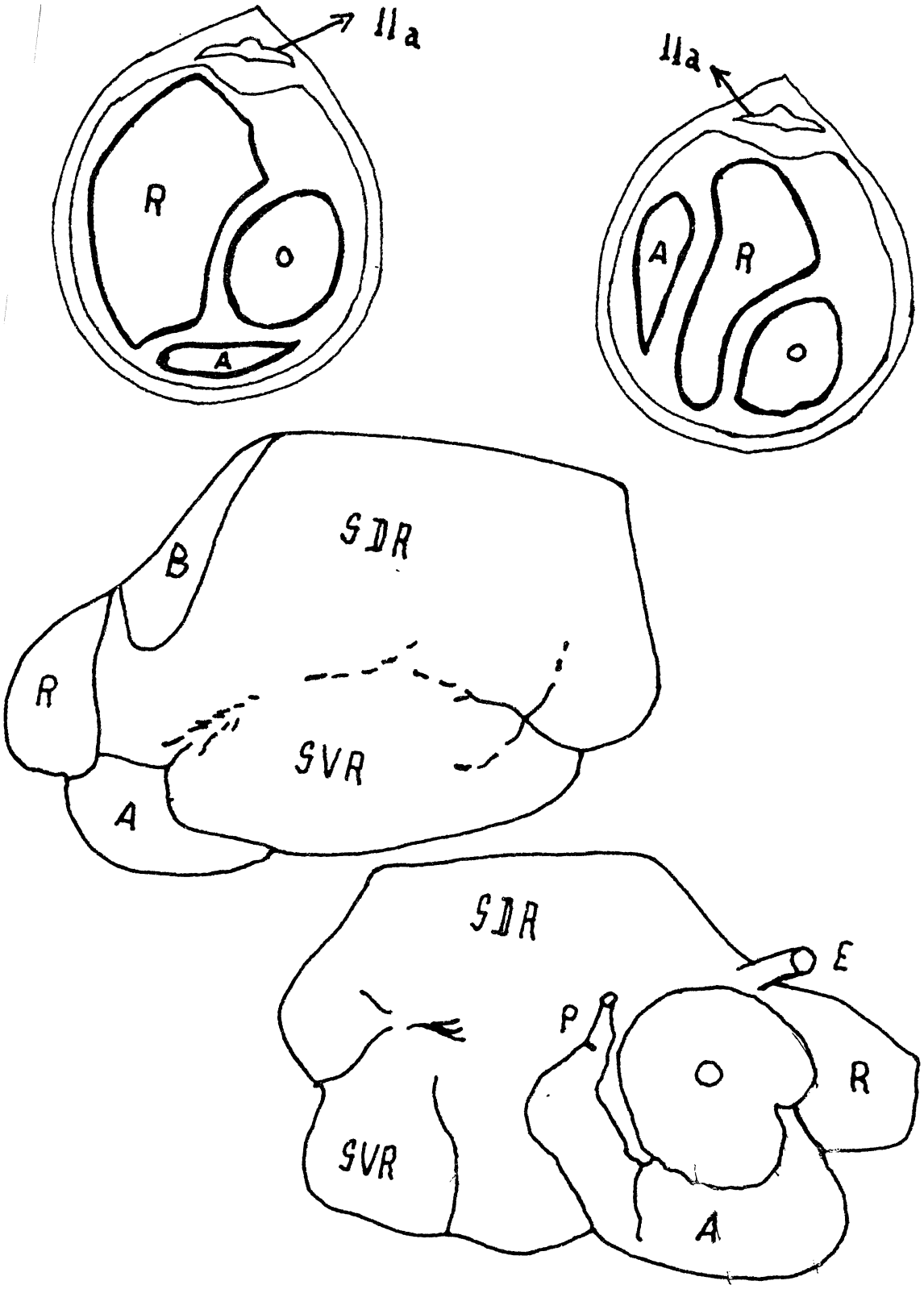
IIa
R
O
A
IIa
A
R
O
SDR
B
R
SVR
A
SDR
E
P
O
R
SVR
A