

**UNIVERSIDAD DE LA REPÚBLICA**

**FACULTAD DE VETERINARIA**

**FISIOTERAPIA EMPLEADA EN EL POS OPERATORIO DE TÉCNICA  
EXTRACAPSULAR FABELLO TIBIAL PARA TRATAMIENTO DE ROTURA DE  
LIGAMENTO CRUZADO CRANEAL EN CANINO**

**“por”**

**Florencia, MASSONNIER RODRIGUEZ  
Valentina, BAGLINI LEVRERO**

TESIS DE GRADO presentada como uno de  
los requisitos para obtener el título de  
Doctor en Ciencias Veterinarias  
Orientación: Medicina Veterinaria

**MODALIDAD: ESTUDIO DE CASO**

**MONTEVIDEO  
URUGUAY  
2017**

## PÁGINA DE APROBACIÓN

Tesis de grado aprobada por:

Presidente de mesa:

---

Dr. Pablo Malet

Segundo miembro (Tutor):

---

Dra. Daniela Izquierdo

Tercer miembro:

---

Dr. Rodolfo Izzi

Cuarto miembro (Co Tutor):

---

Dra. Stella Da Silva

Fecha:

Autores:

---

Br. Florencia Massonier Rodriguez

---

Br. Valentina Baglini Levrero

## **AGRADECIMIENTOS**

Queremos agradecer en primer lugar a la Dra. Daniela Izquierdo no solo por su trabajo como tutora sino por toda la ayuda que nos brindó desde antes de comenzar este trabajo.

A la Dra. Stella Da Silva, por sus aportes al trabajo.

A Ringo y a sus propietarios por confiar en nosotras, por la responsabilidad con el proyecto y el cariño.

Al Hospital de Pequeños Animales de la Facultad por permitirnos utilizar sus instalaciones.

A las funcionarias de la biblioteca, herramienta fundamental desde el principio de la carrera hasta hoy.

A todos los que de una u otra manera colaboraron para hacer posible este trabajo.

A nuestras familias, amigos y compañeros de facultad por el apoyo y momentos compartidos, especialmente a Alinn, Ismael y Pablo.

A los pacientes que día a día nos inspiran a mejorar y a crecer como profesionales y como seres humanos.

Al universo, a todas y cada una de sus circunstancias por traernos a las dos hasta aquí.

## **ÍNDICE DE ABREVIATURAS**

LCCr: ligamento cruzado craneal

RLCCr: rotura de ligamento cruzado craneal

AINES: antiinflamatorio no esteroideo

EE: estabilización extracapsular

FHT: transposición de la cabeza del peroné

LFTS: sutura fabelo tibial lateral

MRIT: técnica de imbricación del retínalo modificada medial

LSA: técnica de anclaje lateral de sutura

TR: Tight Rope

CMP: campo magnético pulsátil

CNP: cinesiterapia pasiva

NMES: estimulación eléctrica neuromuscular

TENS: estimulación eléctrica nerviosa transcutánea

EMS: estimulación eléctrica muscular

ROM: rango de movimiento articular

PROM: rango de movimiento articular pasivo

EDA: enfermedad degenerativa articular

## TABLA DE CONTENIDO

	Página
PÁGINA DE APROBACIÓN.....	2
AGRADECIMIENTOS.....	3
INDICE DE ABREVIATURAS.....	4
LISTA DE CUADROS Y FIGURAS.....	8
RESUMEN.....	10
SUMMARY.....	11
<b>1. INTRODUCCIÓN.....</b>	<b>12</b>
<b>2. REVISIÓN BIBLIOGRÁFICA.....</b>	<b>14</b>
<b><u>2.1. Recordatorio anatómico del miembro pélvico.....</u></b>	<b>14</b>
2.1.1. Base ósea.....	14
2.1.2. Musculatura.....	15
<b><u>2.2. Articulación de la rodilla.....</u></b>	<b>16</b>
<b><u>2.3. Biomecánica de la rodilla.....</u></b>	<b>18</b>
<b><u>2.4. Ligamento cruzado craneal.....</u></b>	<b>18</b>
2.4.1. Morfología.....	18
2.4.2. Aporte vascular.....	19
2.4.3. Inervación.....	20
<b><u>2.5. Rotura de ligamento cruzado.....</u></b>	<b>20</b>
2.5.1. Etiopatogenia.....	21
2.5.2. Factores predisponentes.....	21
2.5.3. Signos clínicos.....	22

2.5.4. Diagnostico.....	23
2.5.4.1. <i>Síntomas clínicos</i> .....	23
2.5.4.2. <i>Prueba de cajón</i> .....	23
2.5.4.3. <i>Prueba de compresión tibial</i> .....	24
2.5.4.4. <i>Exploración radiográfica</i> .....	25
2.5.4.4.1. <u>Osteofitos y entesofitos periarticulares</u> .....	25
2.5.4.4.2. <u>Signo de la almohadilla de la grasa infrapatelar</u> .....	25
2.5.4.4.3. <u>Desplazamiento articular</u> .....	26
2.5.4.4.4. <u>Otras anomalías</u> .....	26
2.5.5. Tratamiento quirúrgico de RLCCr.....	26
2.5.5.1. <i>Técnica de estabilización extracapsular para RLCCr</i> .....	28
2.5.5.2. <i>Técnica sutura fabelo tibial lateral (LFTS)</i> .....	29
<b><u>2.6. Terapias físicas y rehabilitación</u></b> .....	32
2.6.1. Magnetoterapia.....	34
2.6.2. Masoterapia.....	37
2.6.2.1. <i>Stroking o effleurage</i> .....	38
2.6.2.2. <i>Fricción</i> .....	38
2.6.2.3. <i>Amasamiento o petrissage</i> .....	39
2.6.3. Cinesiterapia – Ejercicios terapéuticos.....	39
2.6.3.1. <i>Cinesiterapia pasiva</i> .....	40
2.6.3.2. <i>Cinesiterapia activa asistida</i> .....	41
2.6.3.3. <i>Cinesiterapia activa (libre o resistida)</i> .....	41
2.6.3.4. <i>Estiramientos</i> .....	43

2.6.4. Crioterapia.....	43
2.6.5. Laserterapia.....	43
2.6.6. Electroterapia.....	46
<b><u>2.7. Rehabilitación en perros con rotura de ligamento cruzado craneal....</u></b>	<b>48</b>
<b><u>2.8. Evaluación del paciente durante la rehabilitación.....</u></b>	<b>49</b>
<b>3. OBJETIVOS.....</b>	<b>51</b>
<b><u>3.1. Objetivo general.....</u></b>	<b>51</b>
<b><u>3.2. Objetivos específicos.....</u></b>	<b>51</b>
<b>4. PRESENTACION DEL CASO CLÍNICO.....</b>	<b>52</b>
<b><u>4.1. Antecedentes.....</u></b>	<b>52</b>
<b><u>4.2. Tratamiento quirúrgico.....</u></b>	<b>53</b>
<b><u>4.3. Plan de rehabilitación del paciente.....</u></b>	<b>60</b>
4.3.1. Evaluación fisioterapéutica.....	60
4.3.2. Relato de las sesiones durante la rehabilitación.....	63
<b>5. RESULTADOS.....</b>	<b>71</b>
<b>6. DISCUSIÓN.....</b>	<b>74</b>
<b>7. CONCLUSIONES.....</b>	<b>84</b>
<b>8. REFERENCIAS BIBLIOGRÁFICAS.....</b>	<b>85</b>

## LISTA DE CUADROS Y FIGURAS

	Pagina
Figura 1. Esqueleto canino. Miembro pelviano.....	16
Figura 2. Músculos miembro pelviano.....	17
Figura 3. Articulación de la rodilla.....	18
Figura 4. Prueba de cajón.....	25
Figura 5. Prueba de compresión tibial.....	26
Figura 6. Imagen lateral de la rodilla izquierda.....	32
Figura 7. Sutura fabelo tibial lateral.....	33
Figura 8. Paciente “Ringo”.....	52
Figura 9. Tricotomía del MPI.....	54
Figura 10. Preparación aséptica del miembro.....	55
Figura 11. Colocación de campo quirúrgico.....	55
Figura 12.A. Primera incisión en medial de la articulación de la rodilla...	56
Figura 12.B. Evaluar presencia osteofitos y estado meniscos.....	56
Figura 13.A. Osteofitosis importante.....	56
Figura 13.B. Cierre de la capsula articular .....	56
Figura 14. Punto de fijación tibial.....	57
Figura 15. Corroborar sutura por detrás del sesamoideo.....	57
Figura 16. Nylon por debajo del tendón patelar.....	58
Figura 17. Taladro para hacer punto de fijación tibial.....	58
Figura 18. Ambos cabos del nylon.....	58
Figura 19. Ambos cabos describiendo el “8”.....	59
Figura 20. Crioterapia posquirúrgico inmediato. ....	60
Figura 21. Falsa xifosis posterior.....	61



Figura 22. Medición en extensión con goniómetro.....	63
Figura 23. Medición en flexión.....	63
Figura 24. Bobinas de magnetoterapia.....	64
Figura 25. Puntal de laserterapia en articulación de la rodilla.....	64
Figura 26. Frotación del MPI.....	65
Figura 27. Movimientos pasivos de las articulaciones.....	66
Figura 28. Puntal de laserterapia en origen del cuádriceps.....	66
Figura 29. Puntal de laserterapia en inserción del cuádriceps.....	66
Figura 30. Electroestimulación en origen e inserción del cuádriceps.....	67
Figura 31. Ejercicios terapéuticos con disco de balance.....	68
Figura 32. Ejercicios terapéuticos con conos de Cavalletti.....	69

## RESUMEN

La rotura del ligamento cruzado craneal es la causa más común de claudicación en perros, además de ser la afección ortopédica más común en la articulación de la rodilla. El cuadro diagnóstico se encuentra bien caracterizado y el clínico cuenta con un gran abanico de posibilidades a la hora de seleccionar un tratamiento adecuado al paciente, pudiendo optar según el caso por técnicas quirúrgicas o tratamiento conservador. Dentro de las opciones quirúrgicas, destaca por su frecuencia de uso en nuestro país, la técnica extracapsular, que en muchos casos tiene una lenta recuperación en el pos operatorio. En estos casos la fisioterapia es una herramienta que asociada a la terapia farmacológica nos permite manejar el dolor mientras mejora la estabilidad funcional para volver de manera segura a niveles de mucha actividad. El objetivo de nuestro trabajo fue acompañar con técnicas de fisioterapia, la rehabilitación de un paciente canino sometido a cirugía utilizando técnica extracapsular fabelo tibial lateral para reparación de rotura de ligamento cruzado craneal. Se seleccionó para ello un canino macho entero de raza Boxer de 5 años de edad, con una historia de cojera intermitente de larga data, diagnosticado por rotura de ligamento cruzado craneal y osteoartrosis grado 4. Se planteó un protocolo de rehabilitación que comenzó en el pos quirúrgico inmediato con crioterapia, y se continuó con dos sesiones semanales durante un lapso de dos meses en las que se aplicaron laserterapia, magnetoterapia, cinesiterapia, masoterapia y electroterapia. Para evaluar la respuesta del paciente, se midieron el perímetro muscular, el rango articular y el grado de claudicación por dos evaluadores diferentes. Durante el proceso se observó una notoria mejora en el grado de claudicación y en la calidad de vida del paciente, mientras que las mediciones de perímetro muscular y rango articular no lograron reflejar la mejoría clínica observada. En base a los resultados obtenidos en este paciente podemos concluir que la fisioterapia ayuda a la recuperación en el pos operatorio de técnica extracapsular fabelo tibial aplicada para rotura de ligamento cruzado craneal.

Palabras claves: rotura de ligamento cruzado, fisioterapia, canino, rehabilitación

## **SUMMARY**

Cranial cruciate ligament rupture is the most common cause of claudication in dogs, as well as being the most common orthopedic condition in the knee joint. The diagnostic table is well characterized and the clinician has a wide range of possibilities when selecting an appropriate treatment for the patient, and he may be able to choose surgical techniques or conservative treatment as the case might be. The extracapsular technique, which in many cases has a slow recovery in the postoperative period, stands out among the surgical options, due the frequency of use in our country. In these cases, physiotherapy is a tool which, associated with pharmacological therapy, allows us to manage pain while improving functional stability to safely return to high activity levels. The objective of our work was to accompany with physiotherapy techniques, the rehabilitation of a canine patient undergoing surgery using a lateral fabellar-tibial extracapsular technique for the repair of cranial cruciate ligament rupture. An entire 5-year-old Boxer male canine with a history of long-standing intermittent lameness, diagnosed for cranial cruciate ligament rupture and grade 4 osteoarthritis, was selected for this. A rehabilitation protocol was developed that began in the post-immediate surgery with cryotherapy, and continued with two weekly sessions over a period of two months in which laser therapy, magnetotherapy, kinesiotherapy, massotherapy and electrotherapy were applied. To evaluate the patient's response, the muscle perimeter, joint range and degree of claudication were measured by two different evaluators. During the process, there was a marked improvement in the degree of claudication and in the quality of life of the patient, while the measurements of muscle perimeter and joint range failed to reflect the clinical improvement observed. Based on the results obtained in this patient we can conclude that the physiotherapy helps the recovery in the post-operative of the fabellar- tibial extracapsular technique applied for cranial cruciate ligament rupture.

Key words: cruciate ligament rupture, physiotherapy, canine, rehabilitation

## 1. INTRODUCCIÓN

Dentro de las patologías que afectan la articulación de la rodilla en caninos encontramos la osteocondrosis, luxación de rótula, enfermedad del ligamento cruzado craneal (LCCr), lesión de meniscos, rotura de ligamento cruzado caudal, deformidades de la tibia proximal, rotura de ligamentos colaterales, rotura del tendón rotuliano, avulsión del tendón extensor digital largo, avulsión del tendón poplíteo y avulsión del gastrocnemio. De todas las patologías anteriormente citadas la enfermedad del ligamento cruzado craneal con o sin patología de menisco asociada, es la causa más común de claudicación en el perro (McKee y Cook, 2010).

Cuando un animal padece una lesión en la articulación de la rodilla, los síntomas clínicos que se pueden encontrar son: atrofia muscular marcada, sensibilidad en la zona del músculo gastrocnemio y cuádriceps, fibrosis periarticular en la cara interna de la articulación, disminución de la extensión de la rodilla, tensión muscular de la zona lumbar y dolor en la zona lumbosacra (Ruiz Pérez, 2011).

El tratamiento quirúrgico se divide en técnicas de reconstrucción intracapsulares, extracapsulares u osteotomías correctivas. Las técnicas quirúrgicas intracapsulares y extracapsulares se centran en la recreación de las restricciones pasivas de la articulación de la rodilla (LCCr, fibrosis de la cápsula articular). El método quirúrgico elegido depende de las preferencias del cirujano, el tamaño y la actividad del paciente, y el costo de la intervención. La proporción de éxito con cirugía es del 90%, independientemente de la técnica utilizada (Fossum, 2013).

Todas las técnicas quirúrgicas tienen ventajas y desventajas, pero para la fisioterapia lo importante es aplicar los protocolos establecidos para obtener una completa y rápida recuperación que ayuden al éxito de la cirugía aplicada (Ruiz Pérez, 2011).

En nuestro medio la técnica extracapsular más utilizada es la sutura fabelo tibial utilizando como material nylon quirúrgico, que en muchos casos tiene una lenta recuperación en el pos operatorio.

La rehabilitación es la recuperación progresiva de la actividad después de una enfermedad, por medio de la terapia física sin la utilización de fármacos, cirugías o radiaciones (Arroyo y Santosco, 2003). Se denomina terapia física, al conjunto de técnicas que se emplean en la recuperación física, motora y biomecánica; en un paciente con patologías neurológicas y/o músculo esqueléticas, degenerativas o traumáticas, agudas o crónicas (Sterin, 2004).

La función de la fisioterapia es promover la estimulación general o el tratamiento selectivo para que la parte corporal afectada, pueda retornar sus funciones normales mediante las terapias de estimulación, adaptación y regulación. Esta ejerce una función beneficiosa, no solo sobre el tejido blando lesionado, sino también sobre las articulaciones y tejido óseo. Después de un traumatismo es muy importante la recuperación de la vascularización adyacente y la reorganización de los tejidos, eso evitará configuraciones anormales de las fibras de colágeno y la reducción de la capacidad de movimiento del miembro (Ruiz Pérez, 2011).

El objetivo del trabajo planteado en nuestra tesis de grado, es acompañar con técnicas de fisioterapia, la rehabilitación de un paciente canino, sometido a cirugía utilizando técnica extracapsular fabelo tibial, para reparación de rotura de ligamento cruzado craneal.

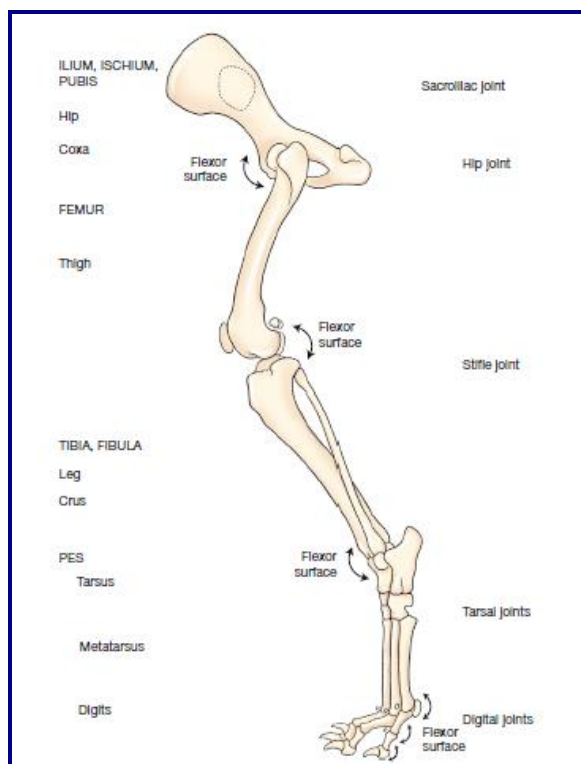
## **2. REVISIÓN BIBLIOGRÁFICA**

### **2.1. Recordatorio anatómico del miembro pélvico**

Previo a abordar el tema, es necesario entender la anatomía del miembro pelviano, a partir de la región del muslo hacia distal, ya que aquí se encuentran involucradas las estructuras afectadas en el caso clínico presentado.

#### **2.1.1. Base ósea**

Los miembros pelvianos están organizados en regiones (pelvis, muslo, pierna y pie) cuyos radios óseos se disponen con inclinación alterna y con marcada angularidad para servir de principales agentes propulsores durante la locomoción. En la región de la pelvis ambos huesos coxales se disponen con inclinación caudoventral y están unidos en la línea media ventral mientras que dorsalmente quedan abiertos y articulados con el hueso sacro, garantizando la unión del miembro pelviano y estableciendo el lugar de transmisión de fuerzas hacia la columna vertebral. El fémur es el hueso más sólido del esqueleto y se encuentra ligeramente curvado cranealmente. De los huesos de la pierna, la tibia es el más desarrollado y el responsable principal de la función mecánica. En el pie se destaca caudalmente como importante punto de inserción de tendones extensores el hueso calcáneo (Figura 1) (Vivo y col., 2010).



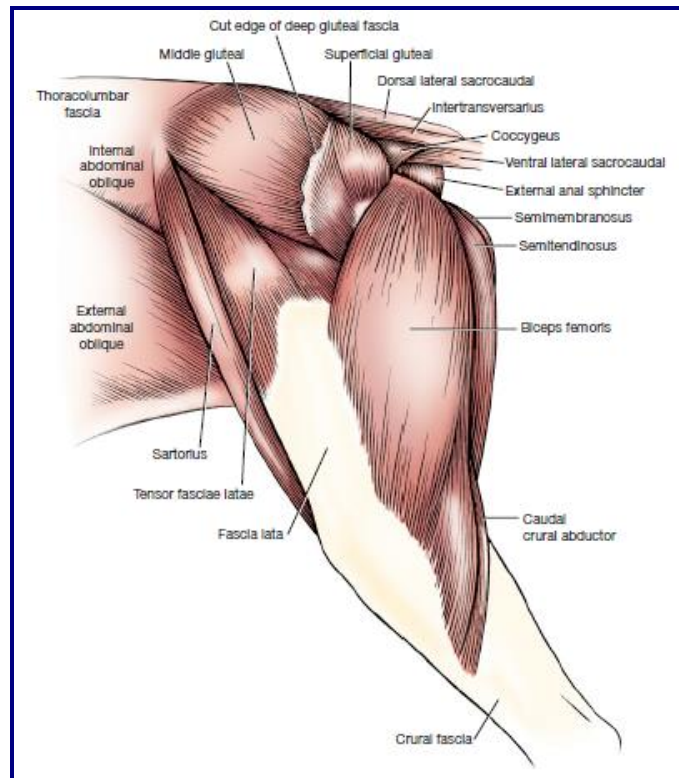
**Figura 1:** Esqueleto canino. Fuente: Evans y de Lahunta, 2010

### 2.1.2. Musculatura

El grupo muscular de mayor entidad en la región de la pelvis son los músculos glúteos. El músculo cuádriceps del muslo cubre la parte craneal, sus cuatro vientres musculares confluyen en la rótula, situada en la tróclea femoral por la que se desliza próximo- distalmente. Desde ella, a través del ligamento rotuliano, ejercen su acción extensora de la rodilla, sobre la tuberosidad tibial, siendo el principal extensor de la rodilla. En la cara lateral del muslo se encuentra el músculo bíceps y en situación caudal y medial se disponen el músculo semitendinoso y semimembranoso. Estos tres músculos con respecto a la articulación de la rodilla cumplen una función flexora con el miembro en elevación mientras que durante el apoyo actúan en sinergia con el músculo cuádriceps en la extensión de la misma para colaborar con la propulsión. En la zona medial del muslo se sitúa la musculatura aductora (músculo pectíneo, músculos aductores y otros) (Budras y col., 1989).

En la región cráneo-lateral de la pierna se sitúan vientres musculares con un volumen relativo cuyos tendones se proyectan sobre el tarso y metatarso sobre la zona dorsal de los dedos. Los que se insertan en los dedos, son el músculo

extensor digital largo y el digital lateral, que poseen acción extensora. En la zona caudal y medial de la pierna están el músculo gastrocnemio y el flexor digital superficial, que reúnen sus tendones en el tendón calcáneo común fijándose en la tuberosidad del hueso calcáneo (Figura2) (Minguell, 2014).



**Figura 2:** Músculos miembro pelviano. Fuente: Evans y de Lahunta, 2010

## **2.2. Articulación de la rodilla.**

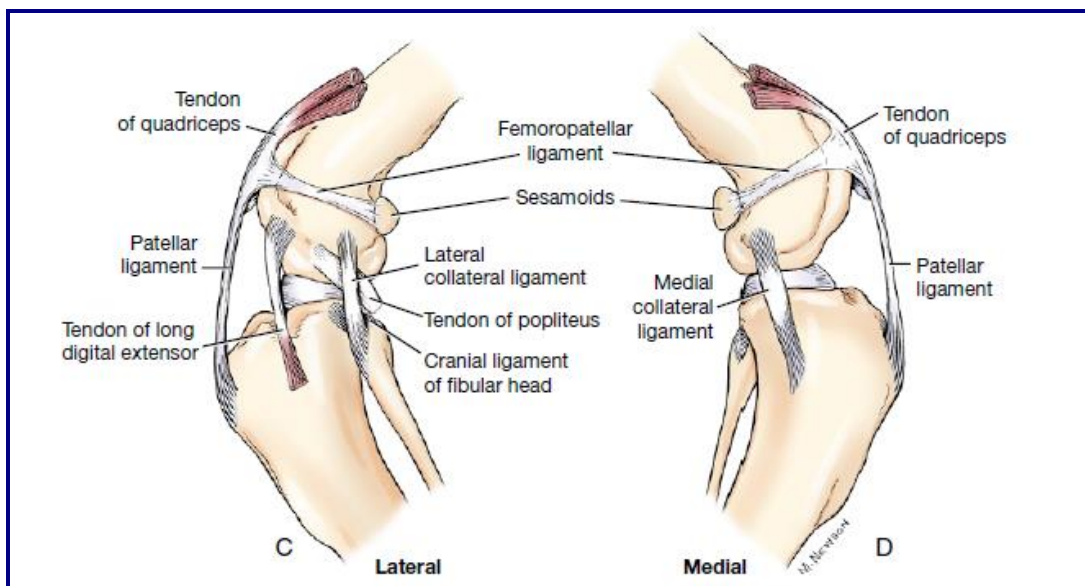
La articulación de la rodilla o fémoro-tibio-rotuliana, posee buen rango de flexo-extensión, favorecido por la interposición de los meniscos entre el fémur y la tibia, mientras que otros movimientos (deslizamiento cráneo-caudal, abducción-aducción y rotación) están limitados por la especial disposición de ciertos ligamentos intra-articulares (ligamentos cruzados) o extracapsulares (ligamentos colaterales) (Goff y Strubbs, 2004).

Es una compleja articulación sinovial condilar que permite el movimiento de traslación (próximo-distal, medio-lateral y cráneo-caudal) y rotación (interna-externa, flexión-extensión y abducción-aducción) (Pozzi y Kim, 2010). La principal porción esferoidal es formada por los cóndilos del fémur que articulan con los cóndilos de la tibia para formar la articulación fémoro-tibial. Conectada



a ella está la articulación fémoro-rotuliana, localizada entre la rótula y la tróclea del fémur. La rótula se une firmemente a la tibia, por medio de ligamentos, permitiendo el movimiento entre el fémur y la tibia y también entre el fémur y la rótula. El espacio existente entre el fémur y la tibia es ocupado por dos fibrocartílagos, o meniscos, uno localizado adyacente al cóndilo medial y el otro adyacente al cóndilo lateral (Evans, 1993).

Está recubierta por la mayor cápsula articular localizada en el cuerpo, formada por tres compartimentos que se intercomunican libremente. Dos de ellos están localizados entre los cóndilos femorales y tibiales, y el tercero sobre la rótula (Evans, 1993; Dyce y col., 2010). Varios son los ligamentos que se encuentran en esta articulación que ayudan a estabilizar y permiten también el movimiento, resaltando el ligamento colateral lateral, ligamento colateral medial y ligamento rotuliano o patelar (Figura 3).



**Figura 3:** Articulación de la rodilla. Fuente: Evans y de Lahunta, 2010

### **2.3. Biomecánica de la rodilla**

La rodilla es una articulación sinovial diartrodial, compleja que permite el movimiento en tres planos. Los cóndilos femorales redondos se articulan con los cóndilos tibiales con un rango de movimiento alrededor del eje medio-lateral de aproximadamente 120°. Los ángulos de la rodilla normal van de 160° en extensión total a 40° en flexión total (Jaegger y col., 2002; Allen y col., 2009).

A diferencia de la mayoría de las otras articulaciones diartrodiales del perro, la congruencia ósea entre el cóndilo femoral y la meseta tibial añade poco a la estabilidad de la rodilla. En su lugar, los estabilizadores primarios y secundarios de tejido blando proporcionan estabilidad a la rodilla (Muir, 2012).

La sobreextensión de la articulación se previene mediante la tensión de los ligamentos cruzados, donde actúan como freno principal. El componente caudo-lateral es el principal contribuidor para frenar la hiperextensión (Hefron y Campbell, 1978).

A medida que se flexiona la rodilla, los ligamentos cruzados no solo se envuelven el uno con el otro sino que también se enrollan sobre ellos mismos. El componente cráneo-medial es el mayor contribuidor a la estabilidad cráneo-caudal en la flexión de la rodilla. Con la rodilla en extensión, ambos componentes están tensos y limitan la traslación craneal de la tibia respecto al fémur (Arnoczky y Marshall, 1977).

### **2.4. Ligamento cruzado craneal**

Describiremos en profundidad al ligamento cruzado craneal que es el relacionado al caso en estudio.

#### **2.4.1. Morfología**

El ligamento cruzado craneal es una estructura dinámica y su anatomía y ordenamiento espacial están en relación directa con su función como limitador del movimiento articular (Hayashi y col., 2011). El ligamento cruzado craneal (LCCr) se origina en el aspecto axial del cóndilo femoral lateral, muy cerca del borde articular. Se extiende en diagonal a través del espacio articular y se une

al área intercondilar craneal de la meseta tibial (Arnoczky y Marshall, 1977). El LCCr se estrecha en su zona media y se abre proximal y distalmente (Heffron y Campbell, 1978). El LCCr discurre craneal, medial y distalmente en forma de espiral a medida que pasa desde el fémur hacia la tibia. El ligamento es una colección de haces o fascículos de colágeno paralelos y retorcidos, estos fascículos se dividen en dos bandas separadas, estas se denominan craneomedial y caudolateral, basándose en sus relativas zonas de unión a la meseta tibial (Hayashi y col., 2011).

La subdivisión craneomedial es el componente más espiral y más largo aunque es más pequeño, y surge más proximalmente desde el fémur y se inserta más cranealmente en la tibia en comparación con la subdivisión caudolateral. Las fibras del componente caudolateral se originan a partir de la parte lateral y distal del área de unión del cóndilo femoral lateral, tienen una ruta más recta y se insertan en la región más caudal del área de unión tibial (Arnoczky y Marshall, 1977).

El LCCr es una estructura compleja que consiste en una matriz extracelular y una población celular diversa. Tiene dos regiones histológicamente diferentes: una región epi-ligamentosa, compuesta por una íntima sinovial celular y tejido conectivo laxo; y una región central, la cual es el principal componente del tejido axial, integrado por haces de fibras de colágeno. Los haces de fibras de colágeno principalmente son tipo I y tipo III, y están dispuestas orientación longitudinal, y en su mayoría paralelas entre sí. El tipo celular predominante en el ligamento es el fibroblasto, ordenados en largas filas paralelas entre los haces de fibras de colágeno. La función primaria del LCCr es prevenir el desplazamiento craneal de la tibia y el fémur (movimiento de cajón craneal), la rotación interna excesiva de la tibia y la hiperextensión de la rodilla (Hayashi y col., 2011).

#### 2.4.2. Aporte vascular

La principal contribución vascular del centro de la articulación de la rodilla proviene de las ramas de la arteria genicular central, que surge de la arteria poplítea, penetra en la cápsula articular caudal y pasa cráneo-distalmente a la fosa intercondilar, corriendo cranealmente entre los ligamentos cruzados. El

aporte sanguíneo de ambos ligamentos cruzados proviene fundamentalmente del tejido blando; la contribución ósea es prácticamente nula. La grasa infrapatelar y las membranas sinoviales bien vascularizadas que forman la envoltura alrededor de los ligamentos cruzados son las fuentes más importantes de vasos (Muir, 2012).

#### 2.4.3. Inervación

Tres nervios articulares principales salen del nervio safeno, el nervio tibial y el nervio peroneo común para inervar los tejidos periarticulares. El tronco principal de los haces nerviosos se encuentra en el final femoral de los ligamentos cruzados. En los perros, el nervio articular medial, el cual se ramifica del nervio safeno en la región media, es el mayor aporte de la articulación de la rodilla. Los otros nervios que inervan la articulación son el nervio articular caudal y el nervio articular lateral (O'Connor y Woodbury, 1982).

### 2.5. **Rotura de ligamento cruzado**

La rotura del ligamento cruzado craneal es la causa más común de claudicación en perros (Johnson y col., 1994), además de ser la afección ortopédica más común en la articulación de la rodilla en caninos (Innes y col., 2000) y la principal causa de enfermedad degenerativa articular de la rodilla en perros (Piermattei y col., 2006).

La rodilla está sometida a fuerzas de retracción externas del suelo que se transmiten a la extremidad durante la carga, y a fuerzas internas generadas por la contracción muscular. Los músculos cuádriceps y gastrocnemio ejercen una fuerza craneal sobre la tibia, a la vez que los músculos isquiotibiales y el bíceps femoral ejercen fuerza caudal. Las fuerzas externas e internas no solo comprimen las superficies articulares de la tibia y el fémur, sino que crean una fuerza de cizallamiento craneal sobre la tibia denominado empuje craneal tibial (Slocum y Devine, 1983). Esto se debe a que la meseta tibial no es perpendicular a la línea que une el centro de movimiento de la rodilla y el tarso, sino que se orienta caudo-distalmente. El empuje craneal tibial recibe la oposición pasiva del ligamento cruzado craneal y la oposición activa de los músculos isquiotibiales y bíceps femoral. La rotura tiene como consecuencia la

traslación craneal de la tibia cuando se apoya la extremidad (Korvick y col., 1994)

### 2.5.1. Etiopatogenia

La etiopatogenia exacta de la rotura del ligamento cruzado craneal canino no está definida. Aunque la rotura aguda del LCCr si ocurre con un traumatismo, se cree que la mayoría de las roturas son el resultado de cambios degenerativos crónicos dentro del ligamento (Bennett y col., 1988; Muir, 2012).

La patología de la enfermedad del ligamento cruzado craneal parece involucrar un proceso degenerativo gradual del ligamento en sí mismo, enfermedad inflamatoria de la articulación de la rodilla, rotura parcial progresiva o completa y enfermedad secundaria, como osteoartritis y daño meniscal progresivos (Hayashi y col., 2011).

Inicialmente la ligera debilidad o el estiramiento del LCCr pueden no causar cojera pero pueden producir una ligera inestabilidad articular (Muir, 2012). La inestabilidad de la rodilla resulta en sinovitis, degeneración del cartílago articular (osteoartritis progresiva), desarrollo de osteofitos periarticulares, fibrosis y lesión del menisco medial (Schulz, 2008; Breshears y col., 2010).

### 2.5.2. Factores predisponentes

Los aspectos epidemiológicos de la rotura de LCCr son diversos, y en gran parte sin caracterizar. Lo que está claro es que no hay una presentación típica de la rotura y que los perros de casi cualquier edad, estado reproductivo, raza, tamaño, condición corporal y función pueden verse afectados (Muir, 2012).

La conformación y la marcha anormales, el aumento del ángulo de la meseta tibial, la obesidad y la falta de forma física pueden afectar al empuje craneal tibial y tener un papel importante. Algunos perros presentan deformidad vara con rotación interna de la tibia, que puede aumentar el estrés sobre el ligamento y contribuir a la degeneración y rotura (McKee y Cook, 2010).

Otros factores pueden contribuir a la degeneración crónica y el debilitamiento progresivo del ligamento que parece hacerlo más susceptible al daño con un trauma mínimo, y de esta manera lo predispone a romperse. Los cambios

degenerativos en los componentes celulares y de la matriz que llevan a la ruptura del ligamento pueden ser el resultado de los efectos de remodelación y adaptación a varios factores, como isquemia por enfermedades vasculares, luxación rotuliana o deformidad de la escotadura intercondilar, que genera cambios en la carga mecánica y micro-daño de los ligamentos (Hayashi y col., 2011).

### 2.5.3. Signos clínicos

La gran mayoría de los perros no presentan una historia de traumatismo obvio. La cojera en los perros afectados normalmente es de apoyo y típicamente empeora tras el ejercicio, la misma puede ser uni o bilateral de los miembros pélvicos. La duración de la cojera descrita por los propietarios es altamente variable. Si la cojera es bilateral, los perros normalmente se inclinarán hacia adelante y alternarán su postura para descargar los miembros pélvicos. En perros con cojera unilateral, la rotación externa del miembro afectado puede evidenciarse al caminar. De forma similar, cuando el perro afectado se sienta, normalmente posicionará el miembro afectado de manera que este se sitúe rotado externamente y con reducción de la flexión de la rodilla comparado con una postura sentada simétrica normal. Esto normalmente se refiere como “*sit test*”. En el examen general también se puede apreciar la atrofia de la musculatura pélvica de el/los miembros afectados. Ocasionalmente puede apreciarse un chasquido audible al caminar que normalmente es indicativo de lesión de menisco. Durante el examen de la rodilla, típicamente se encuentra efusión, notando indistintamente a la palpación los bordes lateral y medial del tendón rotuliano. La palpación del lado medial de la rodilla a menudo revelará un engrosamiento firme, indicativo de fibrosis periarticular (refuerzo medial), este cambio patológico casi siempre es indicativo de rotura de LCCr (Muir, 2012).

La inestabilidad cráneo caudal entre la tibia y el fémur puede identificarse mediante la prueba de cajón craneal o la prueba de compresión tibial (Henderson y Milton, 1987; Muir, 1997)

La crepitación y el dolor también pueden encontrarse en la flexión y extensión de la rodilla cuando se realiza el examen clínico. La aplicación de estrés medial

y lateral en la rodilla deberían realizarse también durante el examen físico para evaluar la estabilidad de los ligamentos colaterales de la rodilla (Muir, 2012).

#### 2.5.4. Diagnóstico

##### 2.5.4.1. *Síntomas clínicos*

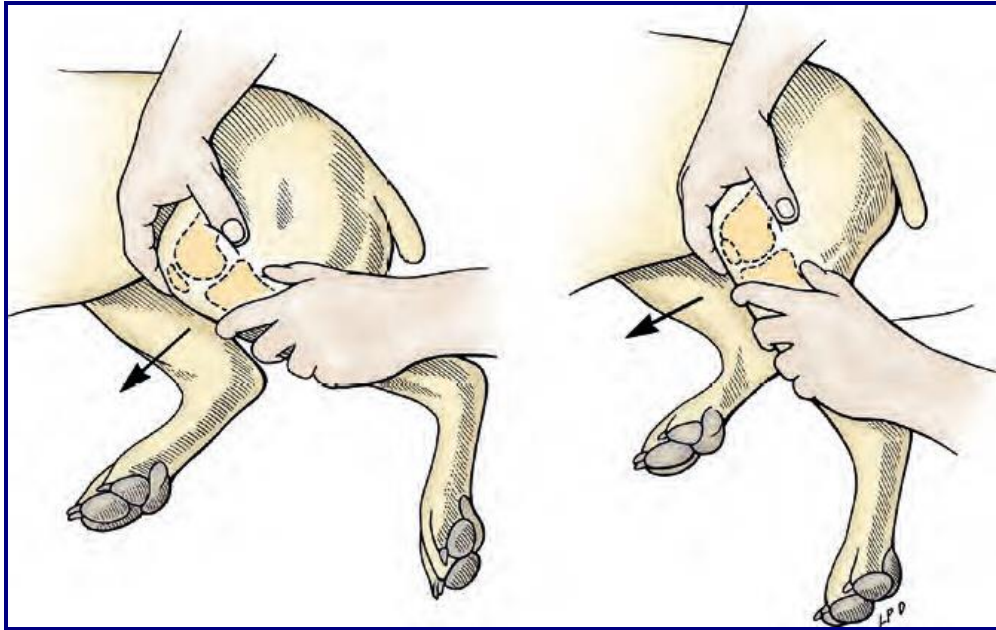
Lo primero que nos va a orientar para realizar un diagnóstico de rotura de ligamento cruzado craneal, son los síntomas clínicos analizados en detenimiento en el examen clínico que se le realiza al paciente.

Debe analizarse la marcha para valorar si la cojera es bilateral y para registrar el grado de cojera, que puede ser extremadamente variable. Hay que evaluar conformación y postura con detenimiento, y el examen de toda la extremidad y de la columna lumbosacra es importante para detectar otras posibles causas de cojera. Muchos de los perros con enfermedad de ligamento cruzado craneal, tienen inestabilidad fémoro-tibial, demostrable por las pruebas de cajón o de compresión tibial (McKee y Cook, 2010).

##### 2.5.4.2. *Prueba de cajón.*

Consiste en estabilizar el fémur con una mano mientras con la otra se mueve la tibia hacia adelante y hacia atrás en dirección paralela al plano transversal de la meseta tibial (Fossum, 2013)

El dedo índice se coloca sobre la rótula, y el pulgar de la misma mano se sitúa en la fabela lateral. El índice de la otra mano se coloca en la cresta tibial, y el pulgar se sitúa en la cabeza del peroné. Se aplica una fuerza craneal a la tibia con la articulación en extensión completa y en flexión de 30-60 grados para ayudar a la detección de roturas parciales. En roturas completas del ligamento, es evidente un movimiento anormal de desplazamiento craneal cuando la articulación se extiende y se flexiona. Cuando solo se ha roto la banda cráneo-medial del ligamento, solo se detecta desplazamiento craneal en la flexión, ya que la banda caudo-lateral intacta esta tensa cuando se extiende la articulación. La rotura aislada de la banda cráneo-medial intacta evita el movimiento anormal independientemente de la posición de la articulación.



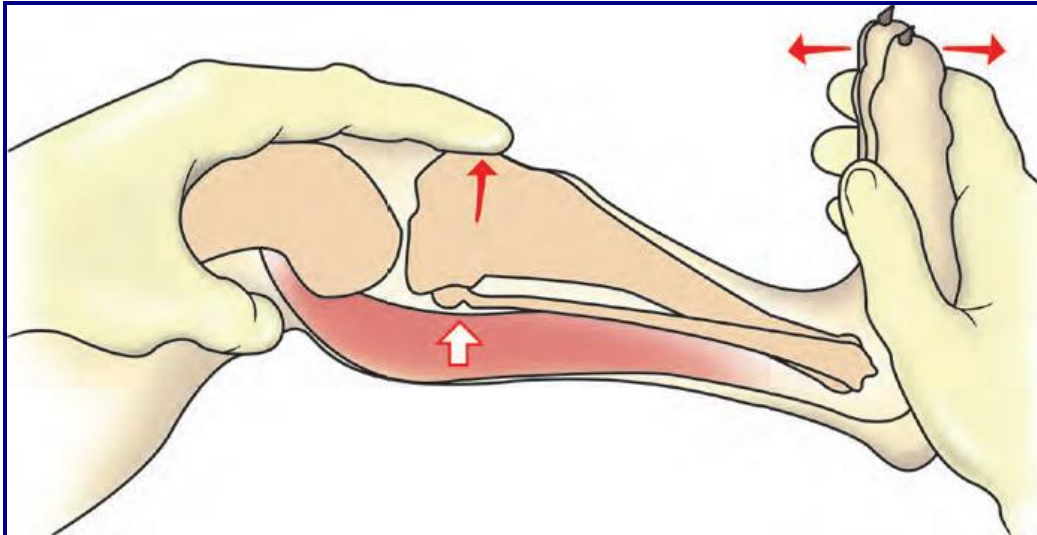
**Figura 4:** Prueba de cajón (Fossum, 2013)

Esta manipulación puede provocar dolor, lo que también es indicativo de enfermedad del ligamento, en ausencia de inestabilidad femorotibial. Debe compararse con la rodilla contralateral, recordando la posibilidad de enfermedad simétrica bilateral (Figura 4) (McKee y Cook, 2010).

#### 2.5.4.3. *Prueba de compresión tibial.*

La extremidad se coloca en extensión moderada y, cuando la mano que está más abajo flexiona el corvejón, la otra mano debe impedir la flexión de la rodilla. El dedo índice de la mano que está más arriba se utiliza para apreciar el movimiento craneal de la cresta tibial mientras se flexiona el corvejón. Si la rodilla es normal, la mano que está en la parte superior sentirá presión desde la rótula sobre el dedo índice. Si el LCCr está roto, la cresta tibial se desplazará hacia delante cuando se flexione el corvejón (Figura 5) (Fossum, 2013).





**Figura 5:** Prueba compresión tibial (Fossum, 2013)

#### 2.5.4.4. Exploración radiográfica.

Los cambios radiológicos en los pacientes con rotura de LCCr son inespecíficos y también pueden observarse en otros trastornos de la rodilla, como infección, neoplasias de tejidos blandos y osteoartritis (Fossum, 2013). A continuación describiremos los cambios radiográficos que pueden llegar a aparecer en una radiografía, cuyo resultado sea compatible con rotura de ligamento cruzado craneal.

##### 2.5.4.4.1. Osteofitos y entesofitos periarticulares.

Son neoformaciones óseas periarticulares alrededor de los márgenes de la tróclea femoral, los polos de la rótula, meseta tibial y alrededor de las fabelas. Estas son características también de osteoartritis (McKee y Cook, 2010).

##### 2.5.4.4.2. Signos de la almohadilla grasa infrapatelar.

La almohadilla grasa infrapatelar normal se identifica rápidamente en las radiografías laterales de la rodilla como una región triangular radio lúcida inmediatamente caudal al ligamento patelar. Cuando aumenta la masa sinovial de la rodilla, una combinación de respuesta inflamatoria, edema y compresión hace que la almohadilla grasa se torne menos visible (Allan, 2000).

#### 2.5.4.4.3. Desplazamiento articular.

Cuando la relación espacial normal entre los componentes óseos adyacentes de una articulación esta alterada, ha ocurrido algún tipo de desplazamiento. Un buen ejemplo es el signo del cajón de la rodilla con ruptura de ligamento cruzado craneal. Puede emplearse radiografías de estrés para reproducir el desplazamiento y de este modo registrarlo, ya que no siempre es fácil de demostrar en la radiografía lateral estándar (Allan, 2000). La posición de la tibia con respecto al fémur estará relacionada directamente con el estado de los ligamentos de soporte que se originan en un hueso, y se insertan en el otro (Jacobsen, 1976). Los desplazamientos articulares son usualmente consecuencia de un trauma en las estructuras de soporte fibrosas o ligamentosas (Allan, 2000). Al signo particular de desplazamiento craneal de la tibia proximal se le denomina “*Cazieux - positive*” y siempre indica rotura de LCCr (Muir, 2012).

#### 2.5.4.4.4. Otras anomalías.

En caso de osteoartritis avanzada se puede observar esclerosis del hueso subcondral y mineralización de tejidos blandos. Ocasionalmente, la tibia puede desplazarse cranealmente en radiografías sin estrés, si el ligamento craneal está completamente roto (McKee y Cook, 2010).

#### 2.5.5. Tratamiento quirúrgico de la RLCCr

La elección del tratamiento de la enfermedad del ligamento cruzado craneal en el perro depende de muchas variables, entre ellas se considera la sintomatología del paciente, su peso, edad, actividad normal, etc. para poder optar por un tratamiento médico o tratamiento quirúrgico.

El tratamiento no quirúrgico está indicado en las siguientes situaciones: enfermedad del ligamento cruzado craneal y osteoartritis que no provoquen cojera, cojera leve e intermitente, perros pequeños menores de 15 kg, y/o limitaciones económicas (McKee y Cook, 2010). Los objetivos del manejo medico son minimizar los signos clínicos de la osteoartritis, mantener o mejorar el uso de la extremidad y si es posible disminuir la progresión de la enfermedad

(Jaegger y Budsberg, 2010). La terapia multimodal es la que ofrece una mejor respuesta, esta incluye: controlar el peso, regular el ejercicio, fisioterapia y medicación, la inestabilidad se reduce gradualmente, a medida que se desarrolla fibrosis periarticular (Mckee y Cook, 2010).

Además de los AINEs, se pueden utilizar analgésicos, agentes condromoduladores, nutracéuticos y otros suplementos en la dieta (Jaegger y Budsberg, 2010).

En Chile fue realizada una encuesta a médicos veterinarios con el objetivo de determinar los métodos de diagnóstico y tratamiento preferentemente utilizados para la ruptura del LCCr. Se realizaron 307 encuestas, de las cuales se obtuvieron 21 respuestas en forma completa. Del total de 21 personas que respondieron la encuesta, el 100% declara realizar algún tratamiento quirúrgico para la ruptura del LCCr y 7 de ellos (33,33%) también realizan en algunos casos especiales un tratamiento conservador. Del total de las encuestas realizadas, se desprende también que cada cirujano indica la utilización de una o más técnicas quirúrgicas favoreciendo principalmente la técnica quirúrgica extra-articular (90,47%) (Fischer y col., 2014).

El método quirúrgico elegido depende de las preferencias del cirujano, el tamaño y la actividad del paciente, y el costo de la intervención, la proporción de éxitos es del 90%, independientemente de la técnica que se utilice (Fossum, 2013).

En el año 1952, se describe por primera vez un tratamiento quirúrgico para la RLCC por Paatsama, y desde ese entonces se han descrito decenas de técnicas con sus respectivas modificaciones, las técnicas se pueden dividir en tres grandes grupos: técnicas de reconstitución intracapsulares (Paatsama 1952, Arnoczky 1983), extracapsulares (De Angelis y Lau 1970, Smith y Torg 1985) y osteotomías correctivas (Slocum y Slocum 1993, Montavon y col 2002).

Las técnicas quirúrgicas intracapsulares y extracapsulares se centran en la recreación de las restricciones pasivas de la articulación de la rodilla (LCCr, fibrosis de la cápsula articular) (Muir, 2012).

#### 2.5.5.1. *Técnica de estabilización extracapsular para RLCCr*

Antes de la estabilización extracapsular de la rodilla, siempre se debe realizar la artrotomía para el examen detallado de la articulación. Los remanentes del ligamento cruzado craneal son eliminados y se debe examinar ambos meniscos. Si es necesario, se realiza menisectomía y se extraen osteofitos grandes y rugosos. Luego se cierra la cápsula articular con material de sutura absorbible sintético en un patrón interrumpido simple (Schaefer y Flo, 2000).

El concepto básico de la estabilización extracapsular (EE) incluye el uso de material biológico o sintético con puntos de fijación femoral y tibial para proporcionar una resistencia pasiva al movimiento craneal de la tibia, rotación interna, y/o hiperextensión de la articulación de la rodilla para que se produzca una suficiente fibrosis periarticular que proporcione una estabilidad y funcionalidad a largo plazo (Cook, 2012).

El abordaje quirúrgico puede realizarse mediante incisiones en la piel medial o lateral y artrotomía paratrotuliana medial o lateral (Payne y Constantinescu, 1993). Debido a la movilidad de la piel sobre la articulación de la rodilla en perros el acceso a las estructuras importantes para una EE puede alcanzarse fácilmente por cualquier abordaje para las diversas técnicas. Para todas las técnicas de EE, los puntos de fijación para los tejidos o material de estabilización deberían colocarse en localizaciones anatómicas que sean lo más isométricas posibles. Esto optimizará el restablecimiento de la cinemática articular (neutralización de la inestabilidad en todos los planos manteniendo el rango de movimiento) mientras se minimiza el desgaste del tejido o material de estabilización. El uso de puntos de fijación isométricos permitirá una mayor estabilidad de la articulación durante más tiempo de forma que la función del tejido conectivo periarticular sea superior que si no se usaran técnicas isométricas. Estos puntos han sido descritos en el aspecto lateral de la rodilla canina (Hyman y col., 2001; Roe y col., 2008).

El *punto de fijación tibial* debe centrarse en o cerca del surco muscular de la tibia (teniendo especial cuidado en proteger el tendón del extensor digital largo)

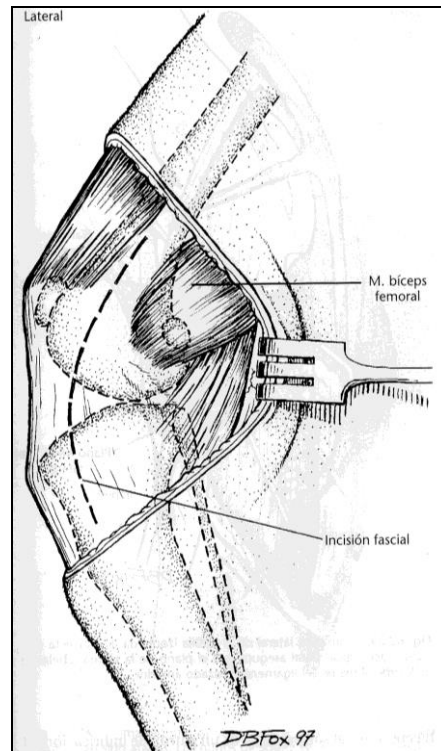
y debería colocarse tan proximal como sea posible sin entrar en la articulación. *El punto de fijación femoral* en el cóndilo femoral lateral, distal a su articulación con el sesamoideo lateral y tan caudal como sea posible de forma segura. El uso del sesamoideo lateral como punto de fijación también está aceptado para conseguir una isometría óptima (Cook, 2012).

Las distintas técnicas de EE se dividirán en las siguientes categorías: biológicas o sintéticas y medial o lateral. Las técnicas de *estabilización biológica* que más se emplean son la transposición de la cabeza del peroné (FHT) (Smith y Torg, 1985) y procedimientos de avance/imbricación de la fascia/tendón del bíceps (Childers 1966; McCurnin y col., 1971; Pearson y col., 1971). La transposición ayuda a estabilizar la rodilla reorientando el ligamento colateral lateral de forma de neutralizar la translocación tibial craneal y la rotación interna. Los procedimientos de avance/imbricación actualmente también se combinan con otros procedimientos de EE en el intento de aumentar la estabilización inicial y promover una mayor fibrosis periarticular.

Los procedimientos de *estabilización empleando implantes sintéticos* habitualmente utilizan dispositivos colocados lateralmente, mientras algunos también incluyen dispositivos colocados medialmente. Los más comunes son la: sutura fabelotibial lateral (LFTS), técnica de imbricación del retináculo modificada medial y lateral (MRIT), técnicas de anclaje lateral de sutura (LSA) y procedimientos de Tight Rope (TR) (Cook, 2012).

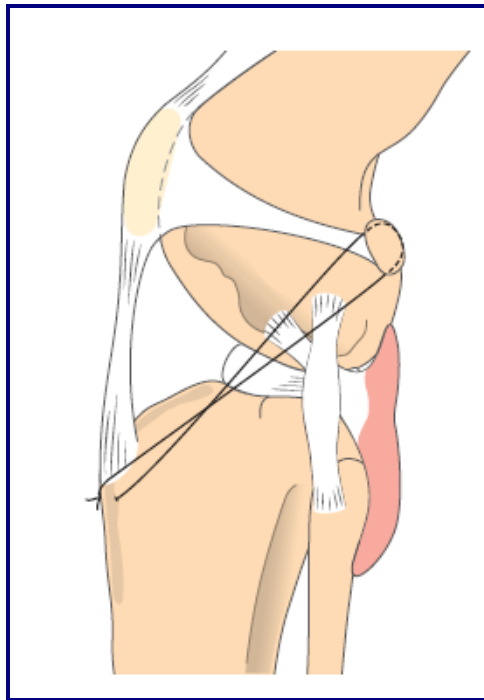
#### 2.5.5.2. *Técnica de sutura fabelo tibial lateral (LFTS)*

Esta técnica se comienza identificando la fabela lateral que se localiza en caudolateral de la articulación. En la cirugía, su posición se puede aproximar moviéndose hacia medial o lateral a nivel del tercio distal de la patela. Se debe realizar una incisión longitudinal algo curva, a través de la inserción del bíceps femoral en lateral para facilitar la colocación de la sutura. Con este músculo retraído hacia caudal, la fabela lateral debería palparse debajo de la cabeza lateral del músculo gastrocnemio (Figura 6). Entonces se debe identificar el nervio peroneo, este nervio se encuentra por debajo del músculo bíceps femoral y transcurre en dirección caudoproximal y craneodistal, es importante la ubicación del mismo para evitar lesionarlo (Schaefer y Flo, 2000).



**Figura 6.**Imagen lateral de la rodilla izquierda. Fuente: Bojrab, 2000

Para colocar la sutura fabelar, la rodilla se mantiene en flexión moderada con el músculo superpuesto (bíceps femoral) retraído. La unión fabelo femoral se identifica mediante la colocación de una hemostática curva alrededor de la zona caudal de la fabela y se la arrastra hacia arriba o afuera, alejada del fémur. La aguja se coloca en esta unión y pasa alrededor del tercio proximal de la fabela en dirección cráneo caudal. Después de pasar la aguja, la sutura se corta por detrás del ojo de la misma, generando dos hebras independientes. Se debe utilizar material de sutura no absorbible fuerte. Luego se perfora un orificio en la tuberosidad tibial para anclar la sutura fabelar, este orificio se encuentra casi en caudal y distal de la inserción del tendón patelar (Figura 7) (Schaefer y Flo, 2000).



**Figura 7.** Sutura fabelo tibial lateral. Fuente: Fossum, 2013

La hebra caudo distal de la sutura luego se pasa a través del orificio en la tibia, esta sutura lateral debería eliminar la mayor parte del movimiento de cajón. Para anudar la sutura, el miembro se pone en ángulo de flexión que produce la mayor parte del cajón anterior, mientras un asistente rota la tibia y la empuja en “cajón posterior”. Esta manipulación elimina cualquier inestabilidad mientras se anudan las suturas. La sutura puede ser ajustada empleando dos nudos deslizantes entrelazados o uno de cirujano. No menos de cuatro vueltas deben ser utilizadas, los nudos de todas las suturas deben ser colocados a pocos centímetros de la tuberosidad tibial, ya sea cerca del tendón patelar o adyacentes al orificio en la tuberosidad tibial. Después de colocar la sutura, la fascia del bíceps femoral es cerrada en un patrón de imbricación. El tejido subcuticular y tegumento son cerrados en la forma rutinaria. La actividad del animal debe ser restringida durante 6 a 8 semanas, sin saltos ni carreras, solo caminatas breves con correa. Después de este periodo el perro es reintroducido gradualmente a sus niveles de actividad normal durante un lapso de 4 semanas. Las complicaciones son poco comunes (menos del 10%), pero comprenden ruptura de la sutura, lesión meniscal y la formación de seroma debido a la irritación por la sutura (Schaefer y Flo, 2000).

## **2.6. Terapias físicas y rehabilitación**

La historia de las terapias manuales y la fisioterapia se debe entender desde el conjunto de actuaciones, métodos y técnicas que de forma personal o colectiva se han basado en el empleo de los agentes físicos dentro de situaciones histórico-sociales diferentes con el fin de promover la salud. Se encuentran referencias a tratamientos naturales o basados en agentes físicos para combatir la enfermedad asociada en un principio a rituales mágico - religiosos. En América precolombina los Aztecas desarrollaron métodos terapéuticos basados en el agua en sus “baños de vapor” (*temazcalli*) de la misma manera que los Mayas con sus “baños de sudor” (*zumpulche*). Es a partir de la cultura griega que se empieza a dar un carácter más científico a los tratamientos con terapia física. Hipócrates de Samo impone ideas de auto curación, describe el movimiento como agente terapéutico, desarrolla maniobras de corrección de las curvaturas del raquis con medios externos, mediante compresiones, tracciones y manipulaciones. Aristóteles también se ocupó de la kinesiología, entendida como el estudio del movimiento humano, así como de estudios con impulsos eléctricos producidos por una especie de pez raya eléctrica, que luego popularizaron los romanos para el tratamiento de los ataques de gota. Durante los siglos XI y XII se comienzan a describir manipulaciones, masajes, ejercicios y tracciones para la resolución de problemas de columna entre otros. Ya en el siglo XX el desarrollo de la electricidad y el conocimiento fisiológico desarrolla la electroterapia y las demás herramientas terapéuticas relacionadas: laser, magnetoterapia, ondas de choque, ultrasonido y todos los mecanismos de termoterapia profunda: onda corta, microonda, radiofrecuencia, etc. Las necesidades de los heridos de las dos guerras y las epidemias de poliomielitis hacen resurgir la fisioterapia, y crean la necesidad de un cuerpo profesional dedicado en exclusivo al estudio y tratamiento de la terapia física y sitúa a la fisioterapia en el máximo nivel académico (Minguell y Ramón 2014).

La rehabilitación, en el campo de la salud humana, según la Organización Mundial de la Salud (OMS), puede definirse como un proceso destinado a



permitir que las personas con discapacidad alcancen y mantengan un nivel óptimo de desempeño físico, sensorial, intelectual, psicológico y/o social. La rehabilitación abarca un amplio abanico de actividades, como atención médica de rehabilitación, fisioterapia, psicoterapia, terapia del lenguaje, terapia ocupacional y servicios de apoyo. Concluyéndose entonces que la rehabilitación de un paciente es un proceso que involucra mucho más que la recuperación de una lesión o secuela física (OMS, 2016)

La rehabilitación veterinaria comprende el examen y la evaluación de un paciente que presente alteraciones, limitaciones funcionales, discapacidad, y otras situaciones relacionadas con la salud, para llegar a un diagnóstico, elaborar un pronóstico y desarrollar un plan terapéutico mediante el uso de técnicas no invasivas, para la rehabilitación de lesiones y sus secuelas en animales (Del Pueyo, 2011).

La fisioterapia se define como un arte y una ciencia, un conjunto de técnicas que mediante la aplicación de medios físicos curan, previenen, recuperan y readaptan a los pacientes susceptibles de recibir tratamiento físico. La intención del tratamiento de fisioterapia es el de hacer reaccionar al propio organismo del animal para que sea el mismo quien restablezca sus funciones habituales (Minguell y Ramón 2014).

Los objetivos de la fisioterapia veterinaria son:

- Evitar o reducir la inflamación
- Eliminar o reducir el dolor
- Mejorar el proceso de cicatrización tanto de heridas externas, como de tendones, ligamentos, y músculos
- Favorecer la osificación
- Prevenir o restaurar el proceso de atrofia muscular
- Mejorar el tropismo y la circulación periférica
- Equilibrar y restaurar el balance muscular
- Mantener y/o mejorar la movilidad articular
- Prevenir y mejorar procesos de actitudes posturales viciosas

Para cumplir con estos objetivos, además de saber emplear las diferentes terapias físicas y hacer una evaluación detallada de cada paciente, es necesario contemplar la relación entre veterinario-cliente-paciente, la relación con colegas y comportamiento canino. El concepto de la relación entre veterinario-cliente-paciente se introdujo hace años para describir la relación del veterinario con el cliente (propietario de la mascota) y con el paciente. Para que este concepto exista se deben reunir las siguientes condiciones: el veterinario asume responsabilidad por el tratamiento de su paciente y el propietario accede a seguir sus instrucciones médicas; el veterinario tiene conocimiento del animal como para hacer un diagnóstico preliminar acerca del estado médico del paciente; el veterinario debe estar disponible para el seguimiento en el caso de reacciones adversas o el fracaso del régimen de tratamiento implementado (Dorn y col., 2004).

La relación con colegas es fundamental para trabajar con el paciente; en rehabilitación es poder formar un equipo multidisciplinario (médico derivante, cirujano, etc.), donde el flujo de información sea constante. Para alcanzar las metas de la rehabilitación se debe conocer el comportamiento canino. Primero debe haber una relación efectiva entre la persona que realiza la rehabilitación y el paciente canino. Segundo, el paciente debe ser motivado a participar en la terapia y la rehabilitación ser realizada de manera humana. Por último, todo el proceso debe ser seguro para el terapeuta y el paciente. La tendencia natural de las personas que interactúan con perros es interpretar las señales de ellos como si fueran personas, y los perros tienden hacer lo mismo. Hay que aprender a interpretar su comportamiento a través de la posición de su cuerpo, las orejas, la pilo erección, posición de ojos, boca, etc. (Estep, 2004).

#### 2.6.1. Magnetoterapia

La aplicación de campos magnéticos pulsátiles (CMP) es una técnica terapéutica, consistente en aplicar campos magnéticos artificiales, de frecuencia e intensidad controlada, sobre zonas del cuerpo afectadas de una disfunción o trauma (Minguell, 2014). Existen dos tipos: un campo magnético estático que son imanes, y un campo magnético de corriente continua o pulsátil que circula por un solenoide (Sanches, 2013).

Se utilizan campos magnéticos producidos por imanes artificiales, obtenidos mediante la aplicación de una corriente eléctrica atravesando un solenoide y mantiene sus propiedades magnéticas solo cuando está conectado a la corriente. El campo magnético se establece entre un polo norte y un polo sur, en forma de líneas de campo magnético que circulan de sur a norte. Dichos polos no actúan de la misma forma y tienen diversas acciones terapéuticas según su orientación. El polo norte corresponde al potencial negativo del imán, en la zona afectada, detiene los procesos nocivos o los inhibe y refuerza la acción curativa del propio organismo, además es regenerador y relajante. El polo sur, corresponde al potencial positivo, activa, impulsa y fortalece los procesos biológicos del organismo. El foco emisor puede estar formado por uno o varios solenoides que producen el campo magnético y que pueden estar incluidos dentro de un cilindro de material plástico en donde se introduce la zona corporal a tratar. También los solenoides pueden estar dentro de una manta sobre la que se puede poner al paciente o se tapa el mismo o pueden ser 2 solenoides aislados que se colocan en serie o en oposición. Los campos magnéticos utilizados en terapia física son de baja frecuencia (entre 1 y 100 Hz) y de baja intensidad (hasta 100 Gauss), pudiendo ser estáticos o pulsantes. Las frecuencias más bajas (menores a 10 Hz) en los procesos inflamatorios agudos, mientras que las frecuencias más elevadas (25 – 50 Hz) se emplean en los procesos crónico degenerativos. A 50 Hz causan vasodilatación con lo cual contribuyen a la formación del callo óseo. El efecto primario o de magnetización influye en la orientación de moléculas y átomos dipolares, provocando: modificación de la permeabilidad de membranas, estabilización de la bomba de sodio, estimulación de la reproducción celular y activación de sistemas redox. El efecto secundario o efecto piezoeléctrico se produce a nivel bioquímico mediante desviación de las partículas con carga eléctrica en movimiento, producción de corrientes inducidas intra y extra celulares, efecto piezoeléctrico sobre hueso y colágeno y aumento de la solubilidad de distintas sustancias en el agua. A nivel celular produce un estímulo general del metabolismo celular y normalización del potencial de membrana alterado. A nivel orgánico y de sistemas: relajación muscular, vasodilatación, facilita el transporte iónico de sustancias a través de la membrana, reacción enzimática e inhibición de los radicales libres, genera un

efecto sobre el metabolismo del calcio en el hueso y sobre el colágeno e incremento de los procesos de regeneración y re-inervación tisular. Los CMP también poseen un efecto de relajación y sedación, debido a que aumentan la producción de endorfinas, estimulando la producción de prostaglandinas citoprotectoras. Como efecto terapéutico, los CMP poseen efecto antiinflamatorio o antiflogístico. Ayuda a restablecer el potencial de membrana, reduciendo el edema. Al restablecer el flujo sanguíneo, permite llegada de oxígeno, nutrientes y otras materias primas del metabolismo celular, células del sistema de defensa, al sitio de la lesión. Además ayuda a eliminar todas las sustancias y elementos de desecho del metabolismo celular, así como de los elementos retenidos derivados del proceso inflamatorio. Es decir que disminuye de forma eficaz la hipoxia y edema. La estimulación de los procesos de regeneración tisular se produce por la vasodilatación en el área de la lesión o el tejido dañado. Los CMP producen estimulación de los fibroblastos, e incluso estimulan la diferenciación de células madres a fibroblastos, o hacia la neoformación de vasos sanguíneos o angiopoyesis. Sobre los huesos aumenta la densidad y favorece la correcta disposición de los cristales de calcio en el medio intracelular. Los CMP aumentan la tasa de formación y maduración del callo óseo en las fases más tardías de la modelación del hueso, ayudando a mejora la estructura del cristal atrayendo, por cambios de voltaje, a las células óseas hacia el lugar del tratamiento. Produce un discreto efecto analgésico, no inmediato pero si duradero. La acción directa es sobre las terminaciones nerviosas y la indirecta es sobre el mecanismo productor del dolor (inflamación). Efecto vasodilatador con incremento de la disponibilidad de oxígeno en los tejidos isquémicos. Este efecto se produce con frecuencias de 50 Hz mientras que con frecuencias de 3 a 5 Hz se provoca el efecto contrario de vasoconstricción. Otros efectos son: descontracturante sobre la musculatura; recuperación de integridad de cartílagos articulares; reparación de lesiones de tendones; estimulación del sistema inmune; bacteriostático (García y Botey, 2014).

### 2.6.2. Masoterapia

La masoterapia es el medio terapéutico manual o instrumental que modifica los tejidos subyacentes y el estado general del paciente. Masaje (del francés *massage*) es una operación consistente en presionar, frotar o golpear rítmicamente y con intensidad adecuada determinadas regiones del cuerpo, principalmente las masas musculares, con fines terapéuticos, deportivos, estéticos, etc. El masaje es un estímulo tóxico y mecánico que actúa sobre la piel y las estructuras que esta protege. Sobre la piel actúa directamente sobre las terminaciones nerviosas libres, produciendo analgesia sobre las fibras sensitivas y excitación de fibras motoras. Favorece la nutrición y tonificación del tejido epitelial y ayuda en la disolución de adherencias (Sterin, 2016).

Los efectos producidos por el masaje también pueden afectar por vía refleja a otros tejidos más profundos que estén relacionados con el primero, e incluso ejercer efectos sistémicos (Minguell y Ramón, 2014).

El masaje facilita la eliminación de líquidos (drenaje) a nivel de venas y vasos linfáticos, favorece la expulsión de residuos metabólicos y el aporte de sustancias nutritivas a las células (Mauring y Lutsch, 2008).

El aumento de temperatura local que genera el masaje, causa sobre el tejido adiposo un aumento en la oxidación de las grasas. El efecto mecánico sobre las fibras musculares puede rebajar el tono en músculos contracturados o espasmódicos, al influir en el drenaje de los depósitos de lactato y carbónicos, puede ayudar también a elongar músculos acortados, regular la contractibilidad, rebajando el umbral de excitación o aumentándolo según la técnica que se aplique. El masaje crea, asimismo, los requisitos previos ideales para una subsiguiente terapia del movimiento (Mauring y Lutsch, 2008). Los efectos sistémicos principales son la disminución de la presión arterial, disminución de la frecuencia cardíaca y la respiratoria (Minguell y Ramón, 2014).

Como consecuencia, mejora en general la sensación corporal del perro, a la vez que se consigue la relajación psíquica y un equilibrio interior del animal (Mauring y Lutsch, 2008).

#### 2.6.2.1. *Stroking o effleurage*

Este es un masaje suave que se realiza de forma rítmica haciendo pases continuos con la mano abierta y los dedos juntos, en dirección centrífuga (en el sentido del pelo) y sin perder nunca el contacto con el paciente (Del Pueyo, 2011). La presión que ejercemos es muy suave, no se deben mover las estructuras subcutáneas (Minguell, 2014). Se suele utilizar siempre al principio y al final de la sesión, aunque también durante ésta. El *stroking* es útil para calmar de nuevo al paciente tras la realización de masajes más profundos (Del Pueyo, 2011).

Efectos fisiológicos que provocan los roces: sedación local, aumento de temperatura cutánea, vasodilatación superficial, disminución de la sensibilidad cutánea, relajación (Minguell, 2014).

#### 2.6.2.2. *Fricción*

Se realiza con la mano plana, o con la yema de los dedos índice y medio. La otra mano se coloca abierta sobre el cuerpo del perro. Se trabaja a lo largo de la columna practicando movimiento circular centrípeto desde las cervicales hasta la cola (Mauring y Lutsch, 2008). Efectuamos una presión y deslizamos la mano en la dirección de las fibras musculares subyacentes, se movilizan los planos superficiales de la piel sobre los planos profundos (tejido subcutáneo, tendón y músculo). La fricción tiene un fuerte efecto mecánico sobre la piel y las estructuras musculares y tendinosas más superficiales, también podemos profundizar aplicando mayor presión. La fricción elimina adherencias de cicatrices, reduce las contracturas y tensiones musculares, activa la circulación venosa y linfática, disminuye la fibrosis, dilata capilares, favorece el aumento del tono y disminuye la atrofia muscular, activa de forma refleja los centros vasomotores (Minguell, 2014).

### 2.6.2.3. *Amasamiento o petrissage*

Maniobra que comprimen y movilizan los músculos y tendones bajo los dedos de la mano. No se produce desplazamiento de las manos sobre la piel, la mano se mueve solo al cambiar la zona a tratar. Se utiliza una o las dos manos, abarca grupos musculares, no desliza la piel. Las maniobras son perpendiculares o paralelas a la dirección de las fibras musculares (Sterin, 2016).

Se amasa en forma de “S”, la musculatura de la parte posterior. Se empujan las estructuras tisulares con ayuda de los pulgares desde la palma de una mano a la otra. Los dedos estarán cerrados, y los pulgares acodados se utilizan como tenaza (Mauring y Lutsch, 2008).

El amasamiento superficial solo moviliza piel y tejido subcutáneo, mientras que el amasamiento profundo se realiza dirigido a fascias, aponeurosis y músculos. Efectos metabólicos del amasamiento: favorece el retorno venoso, mejora la elasticidad y la motilidad de las partes blandas, elimina toxinas. Realizado de forma lenta, calma y descontracturada; y realizado de forma rápida, estimula y tiene efectos hiperemiantes (Minguell, 2014).

### 2.6.3. Cinesiterapia –Ejercicios terapéuticos

Las terapias físicas se utilizan para disminuir el dolor, mejorar la reparación de tejidos y la cicatrización pero no sustituyen al ejercicio. Todos los animales lesionados, independientemente de si se ha realizado una cirugía o no, y del éxito que haya tenido, deberían pasar por un periodo de rehabilitación con ejercicio controlado, adaptado siempre al individuo y su situación (Del Pueyo, 2011).

La cinesiterapia o también llamada quinesiterapia proviene de dos términos griegos, que significan “*kinésis*” movimiento y “*terapia*” tratamiento (Del Pueyo, 2011), por lo tanto se define como el método terapéutico que se aplica por

medio de movimientos activos o pasivos de todo el cuerpo o de alguna de sus partes, para lograr una mejor rehabilitación (Sterin, 2016).

Con los ejercicios terapéuticos y los estiramientos se consigue disminuir el dolor, acortar el tiempo de recuperación y mejorar el movimiento de los músculos y de las funciones articulares, así como favorecer los estiramientos de las masas musculares afectadas (Ruiz Pérez, 2011).

La acción fisiológica del ejercicio activo y pasivo produce efectos locales tanto en el músculo como en las articulaciones y da como resultado efectos generales en el cuerpo (Sterin, 2016).

#### *2.6.3.1. Cinesiterapia pasiva*

La cinesiterapia pasiva (CNP) consiste en la movilización de una articulación sin la existencia de contracción muscular activa, utilizando una fuerza externa, que ejerce en este caso el terapeuta, para ese movimiento (Del Pueyo, 2011).

Los beneficios de los ejercicios de movilidad articular pasiva son la prevención de adherencias, mejora en la extensibilidad de los músculos, incremento de la circulación linfática y sanguínea, incremento en la producción de líquido sinovial, mejora la permeabilidad del cartílago y la difusión de nutrientes, ayuda a alinear correctamente el tejido permitiendo una mejor cicatrización (Minguell, 2014).

La aplicación de estos movimientos también ayuda a prevenir la contractura de la articulación, mantiene la movilidad entre los tejidos y reduce el dolor. Es importante tener en cuenta que no vamos a conseguir masa, fuerza o resistencia muscular mediante estos ejercicios pasivos (Del Pueyo, 2011).

Es esencial acomodar al animal en decúbito lateral sobre una superficie blanda y confortable. Las flexiones y extensiones articulares serán muy suaves, lentas y hasta donde el animal lo permita (Ruiz Pérez, 2011). Tomar la articulación a tratar con una mano desde proximal y la otra desde distal. La distancia de las manos con el ángulo articular no debe ser superior a los 3 cm. El fisiatra debe estar ubicado siempre en el ángulo interno de la articulación, una vez posicionado se realiza un movimiento de cierre y apertura (Sterin, 2016).



No realizamos CNP en caso de que estemos ante una articulación muy dolorida, que exista lesión aguda en tejidos blandos o una hiperlaxitud articular por rotura ligamentos o fracturas óseas, e incluso en caso de derrame sinovial agudo y grave (Del Pueyo, 2011).

#### 2.6.3.2. *Cinesiterapia Activa Asistida*

Son movimientos realizados por el animal con ayuda terapéutica. Los ejercicios son asistidos porque el terapeuta o el dueño, asisten el movimiento orientando al paciente, y lo ayudan a realizarlo (Sterin, 2016). El terapeuta ayuda al paciente a sostenerse o a mover las extremidades mientras realiza la actividad, bien sea con sus propias manos o cuerpo, o sirviéndose de elementos de ayuda como balones, grúas, cabestrillos, etc. (Del Pueyo, 2011).

Se aplican a pacientes que tienen fuerzas suficientes para soportar parcialmente su peso, pero que están demasiado débiles para sostener el peso total de su cuerpo. El fin de estos ejercicios es mejorar la fuerza y la resistencia, la propiocepción y las habilidades neuromusculares para preparar al paciente para ejercicios más activos (Ruiz Pérez, 2011).

Desviación del peso. El animal debe estar de pie con las cuatro extremidades apoyadas en una superficie plana. Se coloca cierto peso sobre el lateral del lomo y se provoca desplazamiento del peso al lado contralateral (Ruiz Pérez, 2011). La función del terapeuta será mantener los pies del perro en el suelo de forma correcta y puede ir desplazando el centro de gravedad del perro hacia delante y hacia atrás e incluso un lado y el otro para ir modificando las cargas en las diferentes extremidades (Minguell, 2014).

Balones de fisioterapia. Los balones facilitan la propiocepción y el incremento de la fuerza muscular en las extremidades. El paciente apoya sobre el balón y las extremidades se apoyan alternadamente sobre el suelo, lo que estimula la actividad neuromuscular (Ruiz Pérez, 2011).

#### 2.6.3.3. *Cinesiterapia Activa (libre o resistida)*

La cinesiterapia activa, es el movimiento de una articulación que se consigue mediante la contracción muscular activa (Del Pueyo, 2011). Son actividades

voluntarias que ayudan al animal a ganar fuerza y recuperar funciones debilitadas (Ruiz Pérez, 2011). El ejercicio activo por excelencia que se indica es caminar con correa corta y paso lento, se incorporan otros ejercicios cuando el paciente camine un mínimo de 400 metros sin manifestar dolor ni fatiga. Otros ejercicios son sentarse y pararse, subir escaleras, cinta de marcha, etc. (Sterin, 2016).

Cavalettis: ayuda a recuperar la longitud del paso y la rapidez de los movimientos articulares tras la cirugía (Ruiz Pérez, 2011). La distancia entre los obstáculos y la de las barras al suelo dependen del tamaño del perro. Los principales objetivos de este ejercicio son ganar arco de movimiento, mejorar la coordinación y el equilibrio. La regularidad en el tranco, la elevación de los miembros, especialmente los posteriores y la coordinación entre las extremidades contralaterales son elementos que debemos atender para la correcta evaluación de la condición neurológica y articular del perro (Minguell, 2014).

Slalom: mejora la flexión lateral de la columna, entrena la propiocepción, corrige la desviación del peso corporal durante el paso y mejora la fuerza de este último, al fortalecer los músculos de las extremidades. La distancia entre los conos debe ser menor que la longitud del cuerpo del animal, y deberán estar colocados en línea recta (Ruiz Pérez, 2011). Este ejercicio obliga al perro a cambiar el apoyo alternadamente de un lado al otro, y a incurvarse alternadamente en los dos sentidos. Requiere una coordinación importante, un buen equilibrio y sentido kinestésico (Minguell, 2014).

La cinesiterapia activa puede ser libre, es decir, que la realice el paciente sin necesidad de acudir al centro, pero hemos de enseñarle al propietario la manera correcta de realizar ese ejercicio para prevenir futuras lesiones. La cinesiterapia puede ser activa resistida, consiste en la aplicación de una fuerza exterior sobre el paciente en movimiento o estación, que dificulte o incluso impida la realización del ejercicio. Esta fuerza puede aplicarse mediante el uso de pesas o cualquier elemento que oponga resistencia, transporte de cargas o tiro de pesos, y en condiciones especiales como cambios de suelo o ambiente (Del Pueyo, 2011).

#### 2.6.3.4. Estiramientos

La función de los estiramientos es alongar los tejidos acortados patológicamente, y aumentar la flexibilidad y el movimiento articular en los tejidos normales y anómalos. Se diferencia de la CNP en que el estiramiento lleva a los tejidos más allá del arco articular normal. Se combina generalmente con ejercicios de CNP para mejorar la flexibilidad de las articulaciones y la capacidad de extensión de los tejidos periarticulares, los músculos y los tendones. La técnica consiste en tumbar al paciente en decúbito lateral, en lugar acolchado y relajado. Partiendo de la extremidad en flexión, colocamos una mano en el extremo proximal de la articulación, y la otra en distal. Fijando la parte proximal movilizamos la distal hasta llegar al punto máximo del arco articular y ahí se mantiene 15 a 30 segundos para después llevar de nuevo la extremidad a la posición inicial (Del Pueyo, 2011).

#### 2.6.4. Crioterapia

La crioterapia consiste en la aplicación de frío superficial sobre un tejido, agentes que pueden transmitir frío con un poder de penetración aproximado de 1 cm. La aplicación de frío es más efectiva cuando se utiliza inmediatamente después del trauma, ya sea accidental o intencional (cirugía), esto es, durante la fase aguda de la inflamación. La crioterapia debería prolongarse hasta que el tejido entre en la fase proliferativa (de reparación) de la cicatrización, esto suele ocurrir entre las 24 a 72 horas desde el traumatismo (Del Pueyo, 2011).

La acción de la crioterapia es anti-edematosa, anti-inflamatoria y analgésica llegando a la anestesia, por acción directa del frío sobre las terminaciones nerviosas cutáneas. Debemos recalcar que los tiempos de aplicación no deben exceder los 10 minutos en cada zona en especial en razas pequeñas y medianas, de lo contrario podríamos provocar una quemadura por frío (Sterin, 2001).

#### 2.6.5. Laserterapia

La palabra ya hispanizada, *láser* no es otra cosa que una sigla tomada del conjunto siguiente: *Light by Amplification Stimulated Emission of Radiation*, es decir luz amplificada estimulada por emisión de radiación.

Los rayos laser tienen todas las características de la luz, sin embargo poseen otras características que la diferencian de otras radiaciones lumínicas. Primero la propiedad llamada monocromaticidad, todos sus fotones tienen igual longitud de onda, por lo tanto el láser irradia en una única longitud de onda. Como segunda propiedad, la coherencia, las ondas lumínicas del láser están en fase entre sí, ya que son uniformes en tiempo y espacio. Por último, la propiedad de la direccionalidad, el láser no se dispersa, sino que se propaga en forma de rayos paralelos (García y Botey, 2014). En cuanto a la potencia (velocidad), son de alta potencia, es decir concentración de mucha energía en un pequeño punto (Rodríguez Martín, 2004).

En cuanto a la forma de conseguir la luz láser y el elemento del que se obtiene, tenemos tres tipos de emisores utilizados en medicina:

- Láser de gases elaborado mediante descargas eléctricas sobre determinados gases
- Láser de diodo obtenido por el paso de corriente a través de un semiconductor
- Láser de rubí producido por destellos luminosos sobre cristales dopados con elementos semiconductores

(García y Botey, 2014)

Los sistemas de gases se denominan, habitualmente, láser de cañón, mientras que a los de diodo, láser puntal (Rodríguez Martín, 2004). Los tipos de láser terapéutico más comunes son los de Helio- Neón con una longitud de onda de 632.8 nm, que operan en el espectro rojo, y los de Arseniuro de Galio con una longitud de onda de 905 nm, operan en el espectro de los infrarrojos. Los de He-Ne se absorben muy pronto y la penetración directa con rayo coherente es de 0,8 mm en las partes blandas, la indirecta, ya con rayo difuso puede llegar hasta 10 – 15 mm se utilizan para tratar patologías de la dermis y epidermis. Los de Arseniuro de Galio alcanzan una profundidad de 2 a 4 cm y se utilizan para tratar patologías musculares, articulares, etc. Ambos se aplican a través de un puntal. La longitud de onda medida en nm, determinará el tipo de láser y su aplicación. La dosis a aplicar es la energía depositada por cada cm<sup>2</sup> de piel, se mide en joules, que es el producto de la potencia en watts por el tiempo

transcurrido en segundos (a mayor potencia del equipo, menor tiempo de aplicación). La dosificación dependerá de la patología a tratar, el rango se sitúa entre los 2 y los 40 joules por cm<sup>2</sup> (Sanches, 2013).

Sus efectos se apoyan en el aporte energético que la electroquímica del organismo requiere para acelerar su metabolismo energético y de síntesis (Rodríguez Martín, 2004).

El mecanismo básico en laserterapia es la absorción de la luz en el tejido irradiado por biomoléculas específicas, llamados cromóforos, que se encuentran dentro de las mitocondrias de las células. En base a esta absorción, la energía luminosa se transforma en energía bioquímica, que causa los efectos biológicos. Después de esta absorción inicial, hay una variedad de reacciones secundarias, que resultan en la modulación de las funciones celulares, y por lo general la estimulación de los mecanismos de reparación de tejidos. Además, la irradiación láser también puede ayudar a reducir el dolor cuando se utilizan los parámetros de tratamiento apropiados (Baxter y McDonough, 2007).

Los efectos pueden clasificarse en primarios o directos de naturaleza bioquímica, bioeléctrica y bioenergética. También se consideran primarios el efecto térmico y mecánico del láser. El efecto térmico se realiza mediante el aumento de la temperatura a límites estimulantes, no destructivos. De esta forma conseguiremos: aumento del metabolismo celular, aumento circulatorio (hiperemia), mayor aporte de elementos defensivos, reabsorción de exudados y edemas y una acción sedante sobre las terminaciones nerviosas sensitivas.

El efecto mecánico se produce como consecuencia de la propia coherencia del haz de láser, de esta forma se consigue una vibración celular de gran importancia en los metabolismos de la inflamación y regeneración de los tejidos. En el efecto bioquímico la energía absorbida puede actuar estimulando la liberación de sustancias preformadas como son la histamina, serotonina, etc., modificando reacciones enzimáticas normales, interfiriendo en algunos casos en la producción de prostaglandinas, acción fibrinolítica, etc. La radiación láser ejerce un estímulo en la producción de ATP en el interior de las

células, originando y provocando la aceleración de la mitosis, esto ocurre cuando hay un aumento proporcional del ATP y de las mitocondrias. El efecto fotoeléctrico se basa en la normalización del potencial de membrana, actuando como re-equilibrante y normalizador de la actividad funcional celular. Al restablecer el equilibrio idóneo, contribuye a recuperar la vitalidad celular y las funciones normales. *El efecto bioenergético* del láser, se piensa que realizaría una reposición de la energía orgánica perdida, restableciendo la normalidad funcional, en definitiva la radiación del láser aportaría energía a la célula en estado puro que tendría como consecuencia el restablecimiento de la resonancia del bioplasma celular. Los efectos indirectos son desencadenados por los primarios, que podrán ser a nivel local, regional y general; y éstos son el estímulo de la microcirculación y el aumento de la troficidad local. (García y Botey, 2014)

#### Efectos terapéuticos generales:

- ❖ Efecto analgésico. Estimula la liberación de beta endorfinas, incrementa la producción de ATP, incrementa el potencial de membrana de las células nerviosas. Relajación de la tensión muscular y reducción de los impulsos motores.
- ❖ Efecto antiinflamatorio, anti edematoso y normalizador circulatorio. Estimula la proliferación de células del sistema inmune, estimula la actividad linfática, mejora la microcirculación, y reduce la inflamación.
- ❖ Efecto estimulante del trofismo celular. Estimula mitosis en los procesos de reparación de tejidos, mejora la regeneración periférica de los nervios, mejora la supervivencia de células neuronales posterior a una isquemia temporal, acelera la neo vascularización, incrementa la síntesis de colágeno, etc., (García y Botey, 2014).

#### 2.6.6. Electroterapia

Por definición la electroterapia consiste en la aplicación de energía electromagnética al organismo (de diferentes formas), con el fin de producir sobre él reacciones biológicas y fisiológicas, las cuales serán aprovechadas

para mejorar los distintos tejidos cuando se encuentran sometidos a enfermedad o alteraciones metabólicas (Rodríguez Martín, 2004).

Existen tres modalidades de electroestimulación: NMES o estimulación eléctrica neuromuscular, que es la estimulación eléctrica de un músculo a través de un nervio intacto; TENS o estimulación eléctrica nerviosa transcutánea que es una variante de NMES, usada normalmente para el tratamiento del dolor y la EMS o estimulación eléctrica muscular, que es la estimulación directa de un músculo no inervado a través de las fibras nerviosas (Ruiz Pérez, 2011)

Para lograr transmitir esa corriente eléctrica, se colocan electrodos sobre determinados puntos de la piel del paciente para lograr despolarizar el nervio motor y producir la contracción del músculo esquelético. Los parámetros a tener en cuenta durante la aplicación son el tipo de onda, los sistemas NMES utilizan corriente pulsátil, que consiste en un flujo de cargas uni o bidireccional (mono o bifásica) que periódicamente se detiene por un determinado lapso de tiempo. La frecuencia de onda, que indica el número de pulsos por unidad de tiempo, se mide en Hertz, las corrientes terapéuticas se encuentran en el rango de 25 a 50 Hz que producen buena contracción con mínima fatiga. El ancho de pulso o duración de fase, es la extensión de tiempo en que la corriente fluye en un ciclo, para la cual se maneja un rango de 100 a 400 microsegundos. La rampa, permite el aumento gradual de la corriente hasta el pico máximo donde se da la contracción y su disminución hasta desaparecer el estímulo, esto evita el choque que puede ser molesto y asustar al paciente. Tiempo on / off se refiere a la relación entre el tiempo de aplicación y el de reposo, para fortalecimiento muscular, por ejemplo, se utiliza la relación 1-3 (Millis y col., 2004).

Los efectos biológicos son: la respuesta muscular que depende de la frecuencia de la corriente aplicada, la hiperemia causada por el trabajo muscular y la liberación de vasodilatadores y la analgesia. El efecto excitomotor es uno de los importantes fenómenos o efectos que produce la aplicación de

corrientes eléctricas sobre el organismo, consiste en conseguir que los músculos deseados se contraigan involuntariamente (Ruiz Pérez, 2011).

Si un músculo o nervio se encuentra afectado por un proceso patológico, este va a perder en mayor o menor grado su capacidad de trabajo. Si la patología consiste en denervación el músculo dejará de contraerse, lentamente perderá su metabolismo propio de fibra muscular y terminará degenerando en otro tejido fibroso que sustituya al tejido muscular. Lo mismo se puede decir de procesos metabólicos graves y prolongados, contracturas mantenidas largo tiempo, inmovilizaciones articulares prolongadas edemas severos, etc.

Cuando esto sucede nos queda el recurso de intentar contracciones del conjunto neuromuscular con métodos diferentes al fisiológico y externos al propio organismo o voluntad del paciente (Rodríguez Martín, 2004).

## **2.7. Rehabilitación en perros con rotura de ligamento cruzado craneal**

El objetivo de la rehabilitación en perros con RLCCr es mejorar la estabilidad funcional para volver de manera segura a niveles de mucha actividad. La rehabilitación temprana contribuye a resultados exitosos en la funcionalidad en los perros después de la estabilización de la rodilla (Millis y Levine, 1997; Marsolais y col., 2002; Monk y col., 2006). Los pacientes con rotura del LCCr tienen inestabilidad de la rodilla, inflamación articular y cojera. Si no se trata, el perro desarrolla una osteoartritis progresiva que causa dolor y disminución de la función (Muir, 2012)

Los programas de rehabilitación deben ser individuales, deben seguir los tiempos de cicatrización de la herida, y ser modificados y progresar basados en la reevaluación durante el tiempo de recuperación. Los puntos comunes para la rehabilitación de pacientes con deficiencia del LCCr y tras la reconstitución incluyen, restaurar el rango de movimiento activo y pasivo, minimizar la inhibición de los cuádriceps, mejorar la fuerza de los músculos inferiores de la extremidad y el control neuromuscular (Arnold, 2012).



Los programas de rehabilitación después de la estabilización quirúrgica han demostrado facilitar la ganancia de circunferencia del muslo, la movilidad pasiva y mejoran el uso de la extremidad (Muir, 2012).

Según un estudio clínico prospectivo publicado en 2002 los perros que fueron operados por ruptura de ligamento cruzado craneal con rotura de menisco medial se benefician con la rehabilitación posoperatoria. La rehabilitación debería de considerarse como parte del manejo pos operatorio en estos pacientes (Marsolais y col., 2002).

## **2.8. Evaluación del paciente durante la rehabilitación**

Para poder evaluar los parámetros antes mencionados nos valemos de las siguientes herramientas: medición del perímetro muscular, goniometría y determinación de la escala de claudicación. Existe una valoración funcional de la articulación de la rodilla, codo y cadera a través de la escala de Bioarth. La misma es una herramienta práctica para valorar los diferentes problemas funcionales que afectan a dichas articulaciones, mediante un sistema ordenado y sistematizado de puntuación. Dentro de esa valoración miden subjetivamente el grado de atrofia muscular, el rango articular y el grado de claudicación entre otros (García y Botey, 2004).

La medición del perímetro muscular se realiza con el perro en estación, con apoyo del miembro si es posible o en su defecto en completa extensión. Para poder realizar la valoración siempre desde el mismo punto, debemos tomar como referencia un accidente óseo, por ejemplo para miembros pelvianos, trocánter mayor o cóndilo lateral del fémur. Tomaremos la medida exacta desde la prominencia ósea hasta el punto de medición, aproximadamente entre el tercio superior y el tercio medio de la diáfisis humeral o femoral. Debemos anotar esta medida y realizar las futuras mediciones en el mismo punto (Sterin, 2014).

La goniometría permite obtener una medida en flexión y extensión de la articulación con un instrumento llamado goniómetro, mide de manera objetiva

el rango de movimiento articular (Sterin y Cornes, 2001). Será evaluado el mayor y menor ángulo que soporte la articulación sin producir dolor, resistencia, crepitaciones u algún otro tipo de molestia. El arco articular es el ángulo que describe una articulación al moverse (movimiento osteocinético). Existen dos arcos articulares: el activo es el arco que describe la articulación durante el movimiento del animal con contracción activa del músculo; el pasivo, es un movimiento que se produce por una fuerza externa, sin contracción voluntaria de los músculos (Minguell, 2014). El goniómetro está formado por dos brazos articulados que se unen en el centro de un semicírculo graduado. La técnica general consiste en ubicar los brazos del goniómetro sobre el eje medio de los huesos proximal y distal de la articulación a explorar, localizando el centro del goniómetro sobre el eje de flexión articular, el cual se determina tras realizar suaves movimientos de flexión y extensión (Mercado y col., 2008).

Para determinar el grado de claudicación los evaluadores observan al paciente en la marcha para poder determinar el grado de claudicación (Tabla 3).

0	Marcha normal
1	Claudicación leve. Dificultad para observar.
2	Claudicación obvia, con descarga de peso.
3	Claudicación severa, con descarga de peso. Observable bajo todas circunstancias.
4	Claudicación con sustracción del apoyo en forma intermitente
5	Claudicación con sustracción del apoyo en forma permanente.

Tabla 3. Escala de claudicación. Fuente: Millis y col., 2004.

### **3. OBJETIVOS**

#### **3.1. Objetivo general**

Describir el uso de terapias físicas en la recuperación de la cicatrización y funcionalidad de un paciente canino, sometido a reparación con técnica extracapsular fabelo tibial por rotura de ligamento cruzado craneal.

#### **3.2. Objetivos específicos**

- Presentar la evolución pos quirúrgica con terapia complementaria a la medicamentosa que es la terapia física.
- Mostrar la evolución del paciente a través de la medición del grado de claudicación, perímetro muscular y rango articular.
- Proponer un protocolo de rehabilitación para emplear en un caso de rotura de ligamento cruzado craneal con evolución crónica.
- Describir el proceso de rehabilitación complementario al tratamiento quirúrgico para la rotura del ligamento cruzado craneal que alivie el dolor, contractura y llegue a recuperar la funcionalidad normal del miembro.

## 4. PRESENTACIÓN DEL CASO CLÍNICO

### 4.1. Antecedentes

El día 23 de mayo de 2016 se presentó a consulta en el Hospital del Departamento de Pequeños Animales de la Facultad de Veterinaria, canino macho entero de raza Bóxer, 5 años de edad, llamado Ringo, con número de registro 0680/16 (Figura 8).



**Figura 8.** Paciente del estudio de caso

El motivo de consulta fue “corre un poco y levanta la pata izquierda, además le cuesta acostarse”. De la anamnesis se desprendió que el animal no estaba vacunado ni desparasitado, y se le coloca regularmente collar antipulgas. Vive adentro con acceso a un patio, es la única mascota del hogar, se alimenta con ración balanceada y comida casera. Ha realizado cuatro montas. Las grandes funciones al momento de la consulta fueron normales.

El problema que lo llevó a consulta databa de un año aproximadamente, cuando corría elevaba el miembro posterior izquierdo y luego presentaba dificultad para echarse, este cuadro duraba algunos días, cuando se prolongaba acudían a su veterinaria donde se le aplicaba tramadol y corticoide obteniendo remisión de los síntomas.

Al examen objetivo general el animal presentó una temperatura de 38.7 grados, pulso de 116 ppm, jadeo, buen estado de carnes, configuración esquelética, sensorio y facies sin particularidades. No se encontraron alteraciones en la exploración de los ganglios linfáticos, piel y subcutáneo, al igual que las mucosas y el tiempo de llenado capilar.

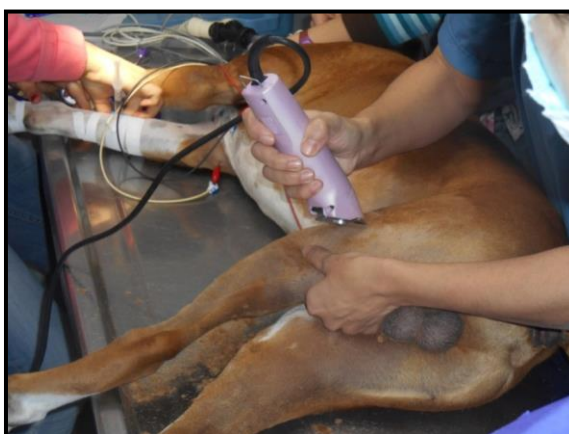Se realizó examen particular del sistema osteoarticular. A la inspección se constató claudicación intermitente de MPI y atrofia del cuádriceps. Se manipuló el miembro comenzando por las falanges sin detectar alteraciones, la articulación fémoro-tibio-rotuliana presentó dolor a la flexión, por lo que se realizó la prueba de compresión tibial que arrojó resultado positivo, se continuó explorando la articulación coxofemoral donde también se detectó dolor.

El paciente fue derivado a consulta con el equipo quirúrgico donde se repitió el examen ortopédico, a la inspección atrofia muscular de MPI y claudicación grado tres, a la palpación MAI, MAD y MPD sin particularidades, MPI dolor en articulación coxofemoral y fémoro-tibio-rotuliana con rango de flexión conservado, propiocepción y sensibilidad presentes, desplazamiento craneal positivo. Se indicó RX de rodilla y articulación coxofemoral. Se informó presencia de osteoartritis grado 4 en rodilla izquierda.

Diagnóstico compatible con rotura de ligamento cruzado craneal con osteoartrosis. En base a los datos obtenidos de la evaluación clínica y radiológica, se decide someter el paciente a intervención quirúrgica para estabilización de la rodilla.

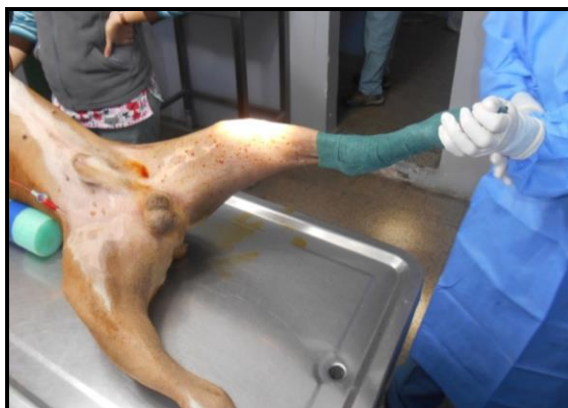#### 4.2. Tratamiento quirúrgico

La intervención se llevó a cabo el día 2 de junio de 2016, en block quirúrgico del Hospital del Departamento de Pequeños Animales de Facultad de Veterinaria, UdelaR. Como medicación pre anestésica se utilizó Acepromazina<sup>1</sup> a dosis de 0,05 mg/Kg de PV, Midazolam<sup>2</sup> a dosis de 0,5 mg/Kg de PV y Ketamina<sup>3</sup> a dosis de 5 mg/Kg de PV, administrados por vía IM. La inducción anestésica fue realizada con Propofol<sup>4</sup> a dosis de 5 mg/Kg y el mantenimiento fue realizado con Isoflurano<sup>5</sup>. Como medicación intraoperatoria se aplicó Tramadol<sup>6</sup> a dosis de 2 mg/Kg de PV, Dipirona<sup>7</sup> a dosis de 25 mg/Kg de PV, Ketoprofeno<sup>8</sup> a dosis de 2 mg/Kg de PV y penicilina estreptomicina<sup>9</sup> a dosis de 20.000 UI/Kg de PV. Posteriormente se realizó la tricotomía del miembro afectado desde la articulación coxo-femoral a la articulación tibio-tarsiana y la preparación aséptica del mismo (Figura 9 y 10).



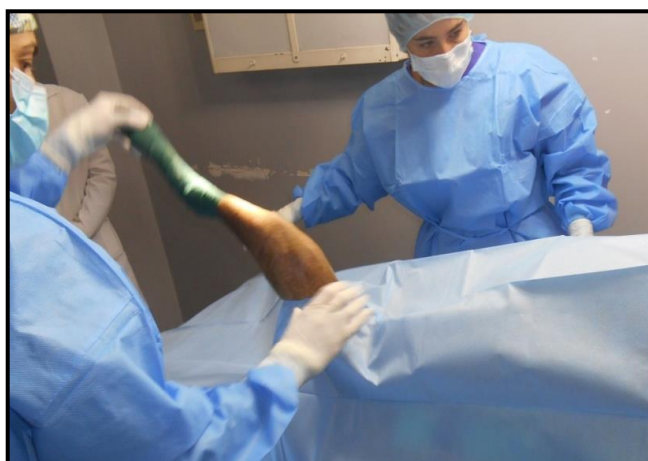
**Figura 9.** Tricotomía del MPI.

- 
- <sup>1</sup> Acedan 50 ml. Laboratorio Holliday.
  - <sup>2</sup> Midapine. Laboratorio Vetcross.
  - <sup>3</sup> Ketamin 50 ml. Laboratorio Unimedical.
  - <sup>4</sup> Diprivan 10mg/ml. Laboratorio Astra Zeneca.
  - <sup>5</sup> Isorane 100 ml. Laboratorio Abbot.
  - <sup>6</sup> Algen 20 mg/ml. Laboratorio Richmond.
  - <sup>7</sup> Dipirona 50 %. Laboratorio Vetcross.
  - <sup>8</sup> Ketofen. Laboratorio Roemmers.
  - <sup>9</sup> Repen 100 ml. Laboratorio Fatro.



**Figura 10.** Preparación aséptica del miembro.

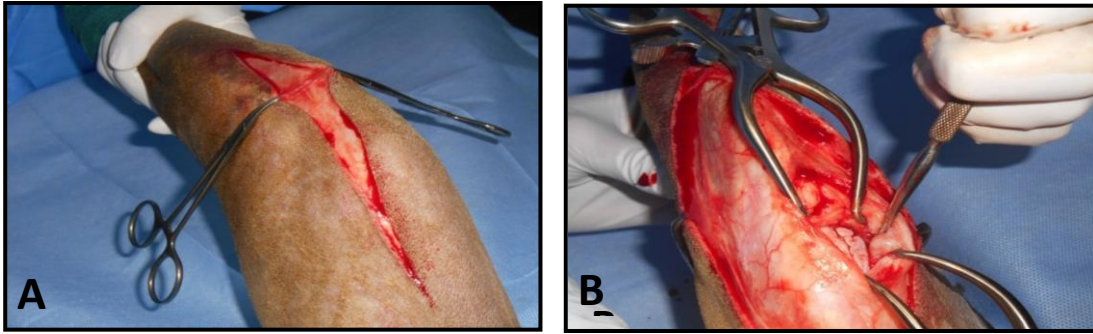
El paciente fue posicionado en decúbito dorsal, se conectó a los equipos de monitorización y se colocaron los campos quirúrgicos (Figura 11).



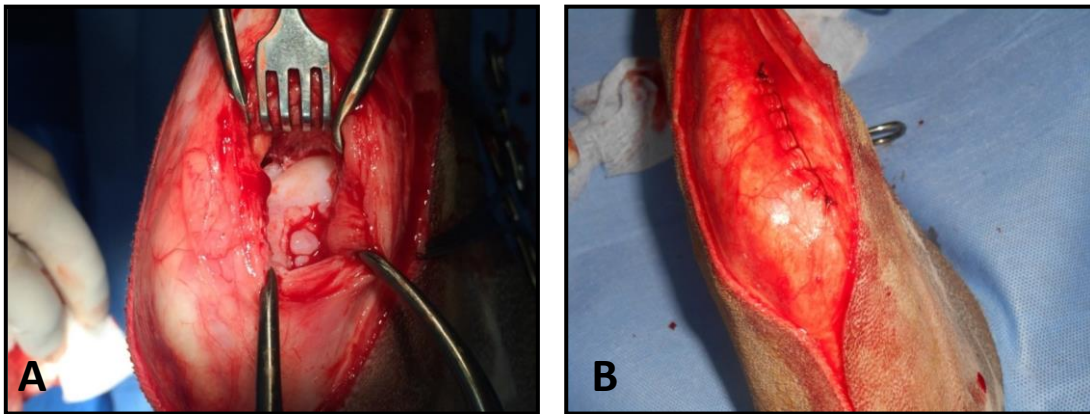
**Figura 11.** Colocación de campo quirúrgico.

Con el paciente en plano anestésico se realizó incisión en piel de forma elíptica pararotuliana lateral a la rótula de aproximadamente 20 centímetros de largo, posteriormente se realizó una segunda incisión medial a la rótula para abordar la articulación (Figura 12.A) y evaluar el estado de los meniscos y la presencia de osteofitos (Figura 12.B). En el caso de Ringo no existía alteración meniscal, pero sí se observó un gran daño en el cartílago articular del epicóndilo medial del fémur (Figura 13.A.), tras su exploración se realizó la síntesis con Vicryl número 2.0, en un patrón de sutura continua anclada (Figura 13.B).





**Figura 12.A.** Primera incisión en medial de la articulación de la rodilla. **B.** Evaluar presencia osteofitos y estado meniscos

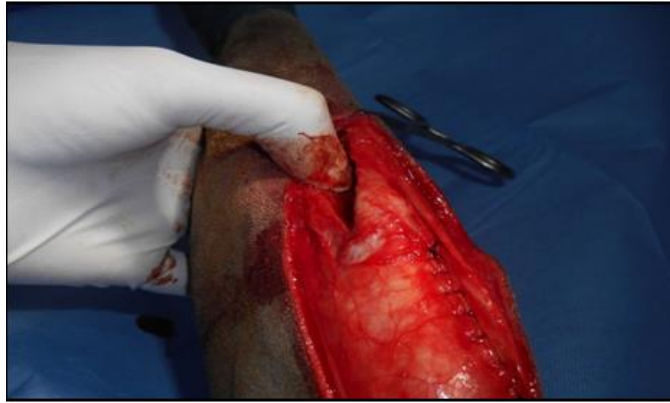

**Figura 13.A.** Osteofitosis importante.

**B.** Cierre de la capsula articular.

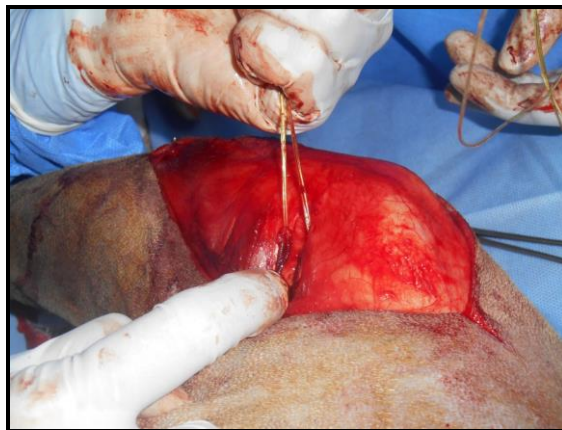Con bisturí N°11 se incidió en la cara lateral de la articulación de la rodilla, con el objetivo de exponer la tuberosidad tibial, para tener acceso al punto de fijación tibial (Figura 14).





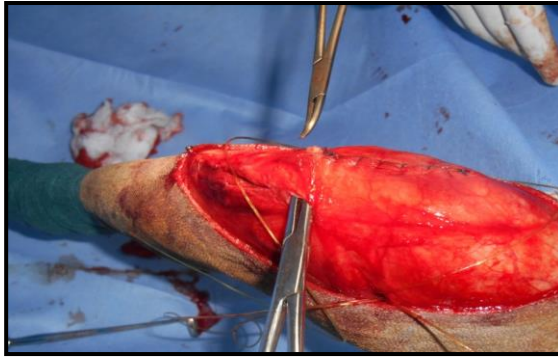
**Figura 14.** Punto de fijación tibial hacia lateral cresta de la tibia.

En lateral, se hizo una incisión longitudinal en la inserción fibrosa del músculo bíceps femoral, luego de retirado este músculo, se logra palpar la fabela lateral, mediante la utilización de aguja *Deschamps* se pasó el material de sutura que en este caso fue doble lazada de Nylon quirúrgico 0.8 mm. Una vez corroborado que la sutura con el nylon quirúrgico haya quedado por detrás del sesamoideo se cruzaron los cabos del nylon (Figura 15).

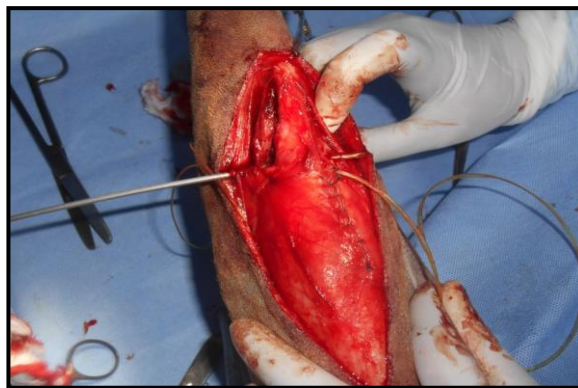


**Figura 15.** Corroborar sutura por detrás del sesamoideo.

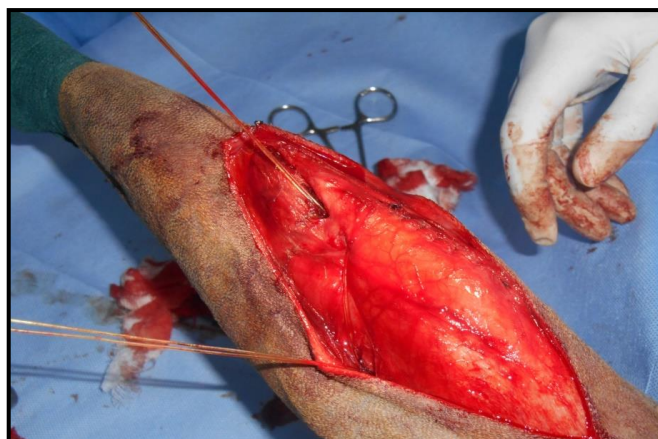
Las dos hebras del nylon se pasaron por debajo del tendón patelar en dirección medial (Figura 16), luego se determinó el punto de fijación tibial y se realizó el orificio con taladro por el cual se volvió el nylon anteriormente pasado hacia medial (Figura 17).



**Figura 16.** Nylon por debajo del tendón patelar.

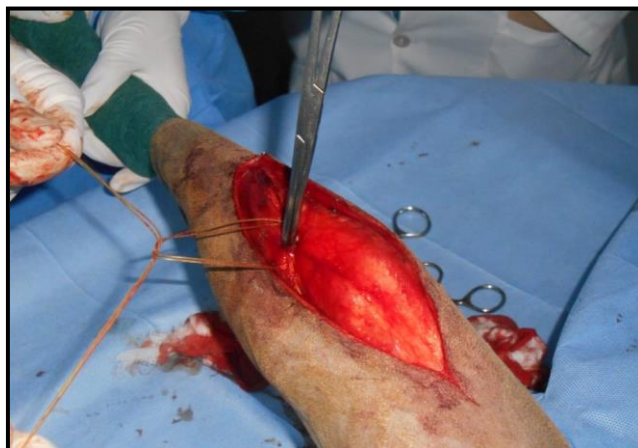

**Figura 17.** Taladro para hacer punto de fijación tibial.



**Figura 18.** Ambos cabos del nylon

Finalmente ambos cabos volvieron a estar sobre la cara lateral (Figura 18) de la articulación de la rodilla describiendo un “8”, donde se realizó el nudo, en este caso 4 vueltas (Figura 19). Se aproximó fascia, se suturó subcutáneo y piel.



**Figura 19.** Ambos cabos describiendo el “8”.

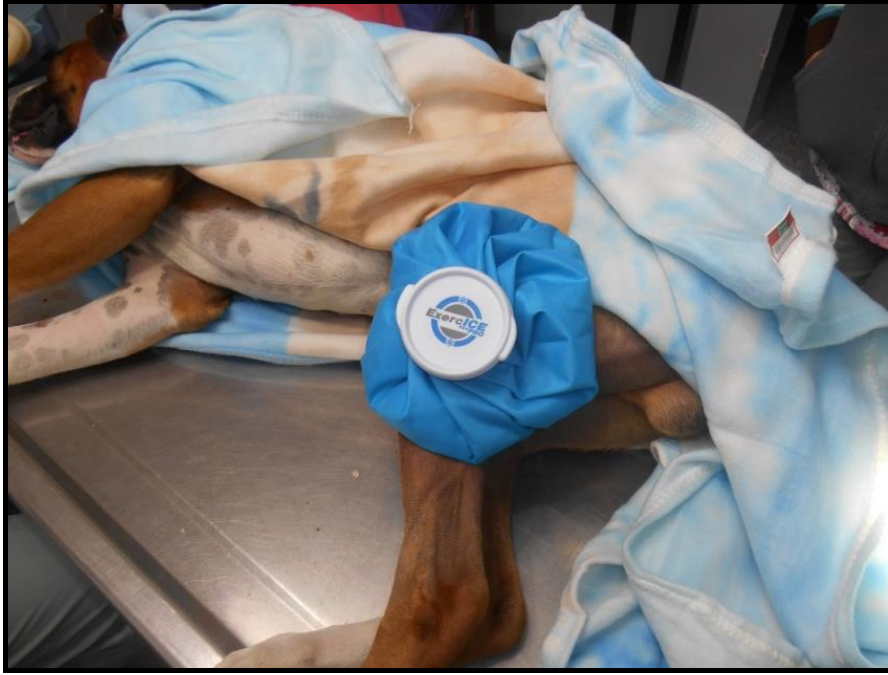Una vez finalizado el procedimiento quirúrgico, durante la recuperación anestésica se realizó crioterapia mediante bolsa de hielo por 5 minutos como antiinflamatorio (Figura 20). Este procedimiento fue indicado para continuar en el domicilio junto a la terapia medicamentosa. Esta terapia consistió en Tramadol<sup>10</sup> a dosis 2 mg/kg cada 8 horas durante 4 días, Carprofeno<sup>11</sup> en dosis de 2,2 mg/kg cada 12 horas los primeros dos días del postoperatorio y Amoxicilina más ácido clavulánico<sup>12</sup> a dosis de 22mg/kg cada 12 horas durante 10 días, que fueron administrados por vía oral por el propietario.

---

<sup>10</sup> Algen 60 mg. Laboratorio Richmond Vet Pharma.

<sup>11</sup> Rimadyl 75 mg. Laboratorio Pfizer.

<sup>12</sup> Clavamox 250 mg. Laboratorio Pfizer

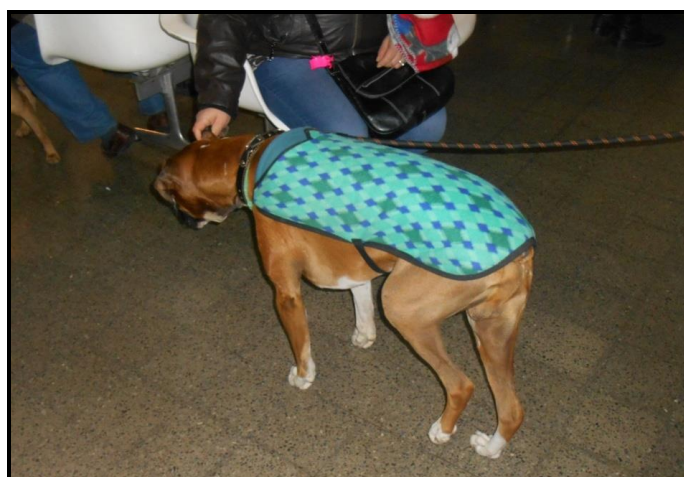

**Figura 20.** Crioterapia pos quirúrgico inmediato.

### **4.3. Plan de rehabilitación del paciente**

#### 4.3.1. Evaluación fisioterapéutica

El día lunes 6 de junio el paciente comienza con la fisioterapia, antes de realizar el protocolo terapéutico planteado se realiza una evaluación que consistió en un examen objetivo general, donde no se encontraron alteraciones que mencionar, seguido de una exploración neurológica. El estado mental del paciente fue normal al igual que su comportamiento. En cuanto a la postura se apreció una falsa xifosis posterior dada por la sustracción del apoyo del miembro intervenido (Figura 21), al marchar presentaba claudicación continua del mismo.



**Figura 21.** Falsa xifosis posterior.

A continuación se exploraron los nervios craneanos mediante los reflejos de amenaza, palpebral y sensibilidad nasal, sin encontrarse anomalías.

Posteriormente fue evaluada la propiocepción, sensibilidad superficial y profunda en los cuatro miembros, ambos miembros anteriores y el miembro posterior derecho no presentaron alteraciones, mientras que en el miembro posterior izquierdo se evidenció disminución de la propiocepción, al demorar en acomodar la garra luego de ser posicionada con el dorso hacia el suelo.

Acto seguido se procedió a la evaluación de los reflejos medulares, a nivel de miembros anteriores evaluamos, reflejo bicipital, tricipital, flexor (podal o de retirada) y panículo obteniendo resultados normales en cada uno de ellos. A

nivel de miembros posteriores evaluamos reflejo patelar, tibial craneal, gastrocnemio, flexor y reflejo perineal sin encontrar alteraciones.

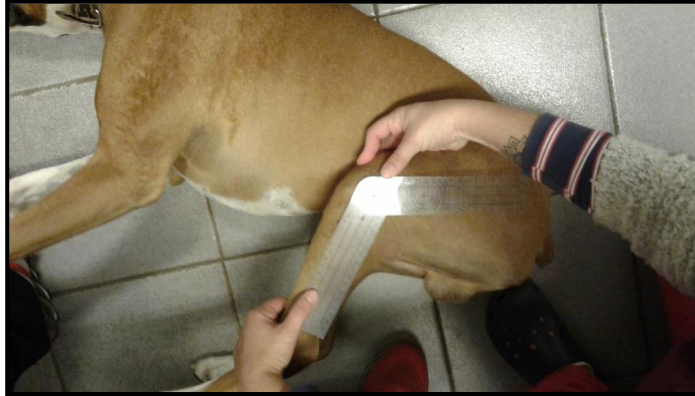Se procedió a realizar una exploración ortopédica, comenzando con observar al paciente a distancia en estación, donde se evidenció una atrofia muscular moderada del cuádriceps en el miembro afectado, el cual presenta sustracción del apoyo y elevación parcial. Se indica al propietario que haga marchar al animal para evaluarlo en movimiento determinando la presencia de claudicación de grado cinco.

Se continuó con la palpación y manipulación del paciente colocándolo en decúbito lateral para determinar variaciones en la masa y tono muscular y estado de las articulaciones. En ambos miembros anteriores y posterior derecho no se encontraron variaciones significativas, no así en el MPI, donde se encontró atrofia con hipotonía de cuádriceps e isquiotibiales, a nivel articular disminución del ROM y dolor leve frente a la manipulación. Se observó también leve inflamación de la zona quirúrgica.

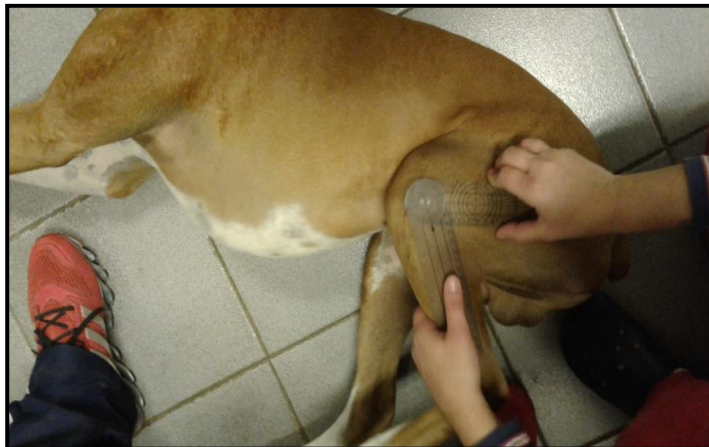Para finalizar la evaluación del paciente se realizaron las mediciones necesarias para conocer el estado inicial de los distintos parámetros que serían evaluados a lo largo del tratamiento, los mismos fueron grado de movimiento articular, perímetro muscular y grado de claudicación.

Con el paciente aún en decúbito lateral se procedió a la medición con el goniómetro de la articulación de la rodilla, en flexión llegó a 100° y en extensión a 145° (Figura 22 y 23).





**Figura 22.** Medición en extensión con goniómetro



**Figura 23.** Medición en flexión con goniómetro.

Luego fue evaluado el perímetro muscular con cinta métrica, tomando como base ósea el polo proximal de la rótula y el otro punto de medición se ubicó entre el tercio superior y el tercio medio de la diáfisis femoral.

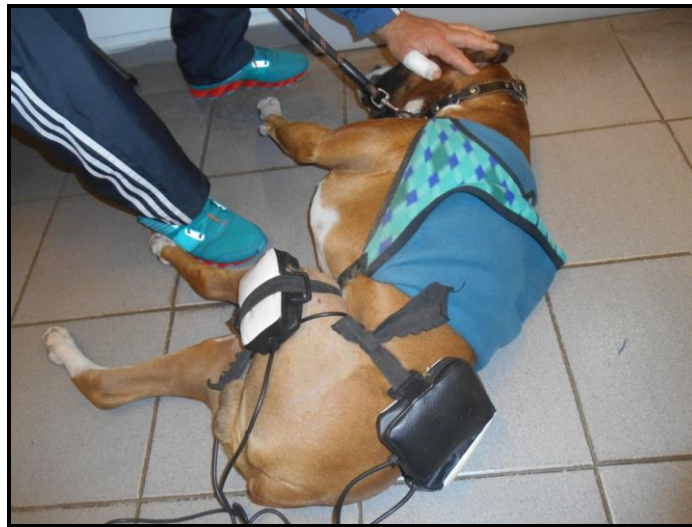Para finalizar se observó al paciente desplazarse y se determinó el grado de claudicación.

#### 4.3.2. Relato de las sesiones durante la rehabilitación

La **primera sesión** se llevó a cabo el día lunes 6 de junio del 2016 a cuatro días de realizada la intervención quirúrgica y una vez finalizada la evaluación inicial.

Se comenzó la sesión con la aplicación de magnetoterapia mediante bobina plana, colocando al paciente en decúbito lateral derecho y se esperó a que adoptara una posición cómoda y natural, se procedió entonces a la colocación de dos bobinas en la rodilla afectada y dos en la columna lumbo-sacra para

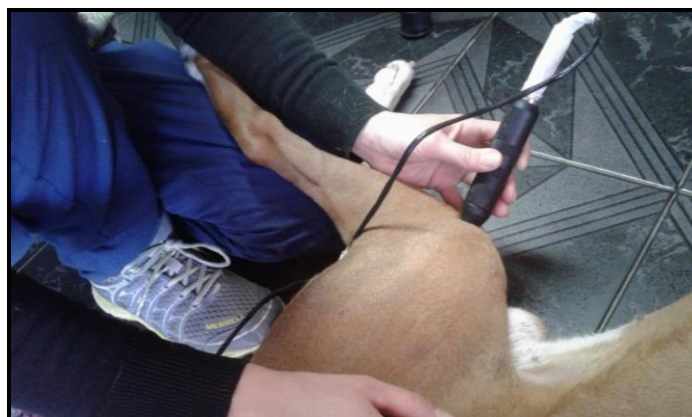
aliviar la tensión derivada de la mala postura debida a la claudicación, ambas sostenidas mediante bandas de elástico grueso (Figura 24).



**Figura 24.** Bobinas de magnetoterapia.

El paciente se mostró cómodo y tranquilo. Se aplicó con una frecuencia de 10 Hz durante 30 minutos.

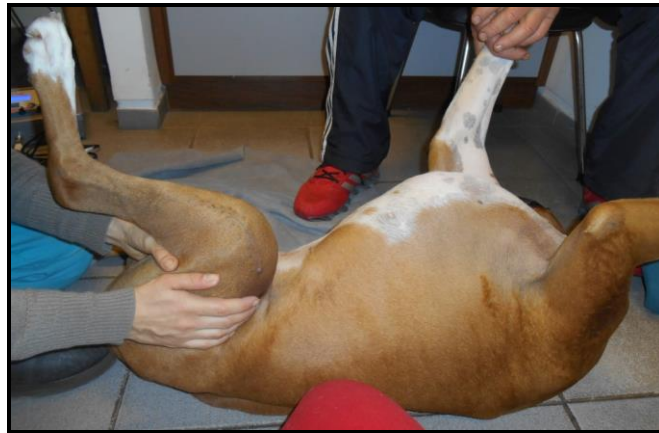Luego se procedió a aplicar el tratamiento con LÁSER IR, con el paciente también en decúbito, mediante puntal, se calibró el equipo para realizar aplicaciones de 4 julios por centímetro cuadrado, lo que equivale a un minuto de emisión, los puntos de aplicación fueron 10 rodeando la rótula, direccionando el haz hacia el centro de la articulación manteniéndola en flexión no forzada (Figura 25).



**Figura 25.** Puntal de laserterapia en articulación de la rodilla.



Se finalizó la sesión con la técnica de frotación del MPI desde el muslo hacia distal (Figura 26).

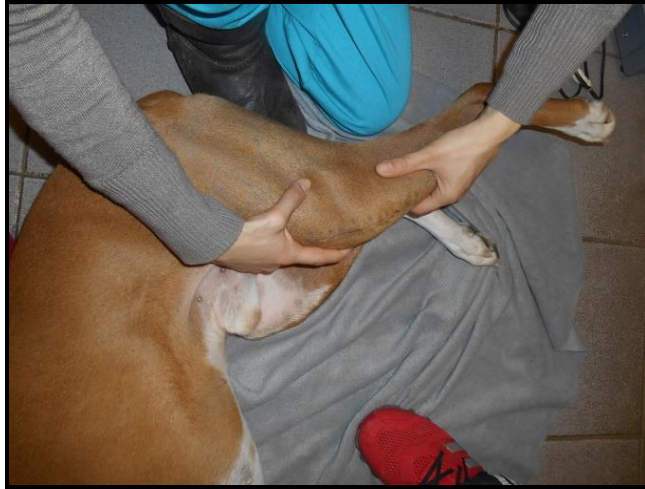

**Figura 26.** Frotación del MPI para finalizar la sesión.

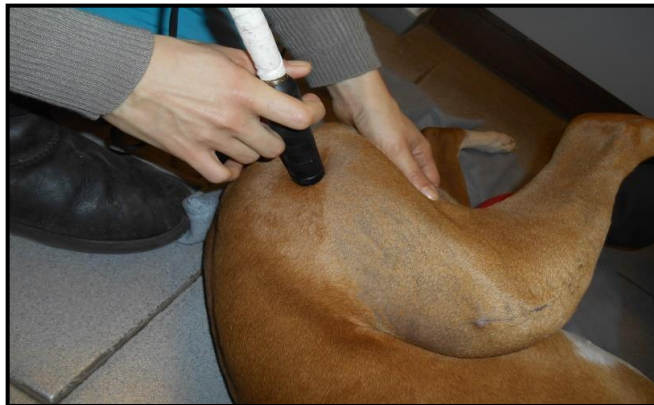El día jueves 9 de junio se presenta a la **segunda sesión**. Previamente se realizó el control posquirúrgico por parte del equipo responsable de la intervención. Se procedió luego a realizar la primera evaluación con sus correspondientes mediciones. A continuación se dio inicio a la sesión repitiendo el mismo esquema de la anterior con 30 minutos de magnetoterapia y laserterapia con puntal rodeando la rótula, sumamos cuatro puntos de aplicación de LÁSER en medial, lateral, proximal y distal de una deformación en más, que apareció en lateral de la rótula. Terminó la sesión con frotación del miembro.

El día 13 de junio se realizó la **tercera sesión**, tras 10 días de posquirúrgico se comenzó a manipular la articulación, la estructura de la sesión fue la siguiente: magnetoterapia con iguales parámetros. Luego realizamos PROM, primero del miembro contralateral a la lesión movilizándolo todas las articulaciones en 10 ciclos de flexión-extensión de los dedos a la cadera, se continuó el trabajo por el miembro afectado. Comenzando por las falanges, hacia proximal con la articulación tarso – metatarsiana, tibia - tarsiana y llegando a la articulación fémoro-tibio-rotuliana, donde se fue describiendo un arco pequeño con movimientos muy suaves (Figura 27). Por último se trabajó la articulación coxofemoral donde se detectó presencia de contractura a nivel de cuádriceps. Se continuó con la aplicación de LÁSER con iguales parámetros

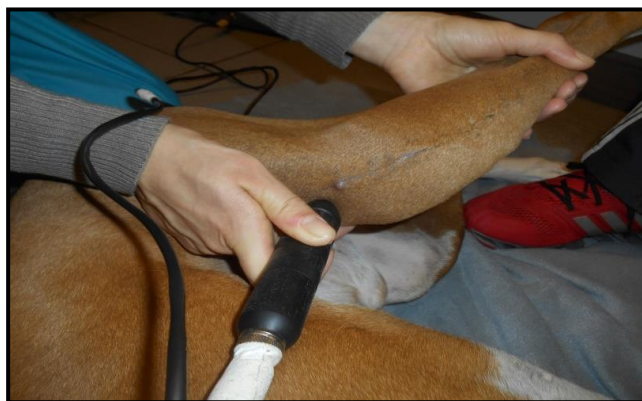
sumando dos puntos, uno en el origen y otro en la inserción del musculo cuádriceps (Figura 28 y 29), luego con frotación del miembro, se dio por terminada la sesión.



**Figura 27.** Movimientos pasivos de las articulaciones.




**Figura 28.** Puntal de laserterapia en origen del musculo cuádriceps.



**Figura 29.** Puntal en inserción del musculo cuádriceps.

El 16 de junio previa evaluación, se realizó la **cuarta sesión**, repitiendo el mismo esquema de la sesión anterior.

El día 20 de junio comenzó la tercera semana de rehabilitación, se dejó de aplicar magnetoterapia, se comenzó a realizar la estimulación neuromuscular del cuádriceps. El esquema de la **quinta sesión** se planteó de la siguiente manera: se empezó con PROM y masaje, acto seguido electroestimulación con el paciente en decúbito lateral derecho. Primero se colocó un electrodo de silicona rectangular en origen y otro en inserción del cuádriceps (Figura 30) utilizando gel de base acuosa para lograr la conducción de la corriente eléctrica bipolar que se aplicó con una frecuencia de 30Hz y un ancho de impulso de 250 us, con un burst de 1:3 (excitación: reposo), en un principio se planteó aplicar durante tres minutos.



**Figura 30.** Electroestimulación en origen e inserción del cuádriceps.

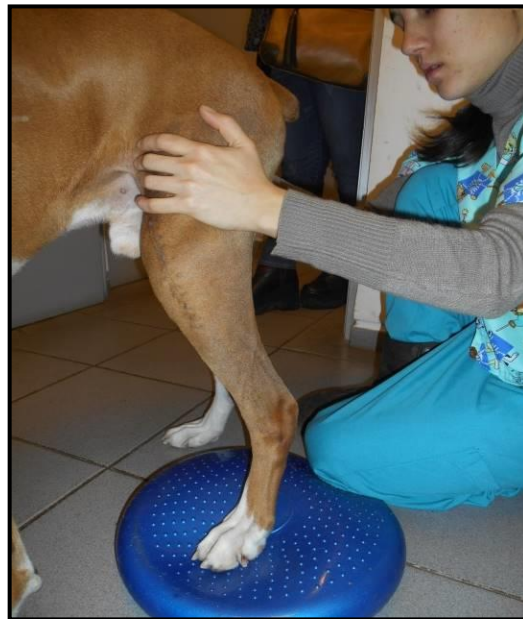
Luego de colocar los electrodos en posición y calibrar el aparato se comenzó a aplicar la corriente aumentando la intensidad de la misma desde cero mientras se observaba la reacción del paciente y se controlaba la aparición de la contracción muscular involuntaria, cuando esta se constató se dejó de aumentar y se reguló para lograr una buena contracción sin causar molestia.

Se realizó frotación del miembro y se comenzó con la aplicación de LÁSER con idénticos parámetros que en la sesión anterior, como de costumbre finalizamos el trabajo con frotación del miembro.

Los días jueves 23 y lunes 27 correspondientes a la **sexta y séptima sesiones**, la primera con evaluación previa, se repitió el mismo esquema de tratamiento, PROM, electro estimulación y laserterapia.

El jueves 30 de junio se realizó la evaluación del paciente y luego se condujo al consultorio para comenzar la **octava sesión**, se posiciono en decúbito para comenzar con PROM, luego se aplicó la electroterapia por algo menos de cinco minutos y terminamos aplicando LÁSER con el animal en estación.


El lunes 4 de agosto se realizó la **novena sesión**, repitiendo el esquema de las sesiones anteriores y sumando al final ejercicios con disco de balance (Figura 31), se realizaron unos cinco minutos de ejercicio, se finalizó con frotación de ambos miembros posteriores.



**Figura 31.** Ejercicios terapéuticos con disco de balance.

El día jueves 7 de agosto el paciente se presentó a su **décima sesión**, se realizó la evaluación y toma de medidas y se procedió a aplicar PROM, electroterapia, y LÁSER con idénticos parámetros, se realizó ejercicios con disco de balance y luego se salió al patio del hospital para presentarle al paciente los conos que se utilizarían para montar un Cavalletti con barras horizontales. En un principio se delimito una pasarela con seis conos dispuestos en dos filas de tres y pedimos al propietario que pasara con el animal con correa corta por ese corredor ida y vuelta varias veces. Se dio por terminada la sesión con la frotación de ambos miembros posteriores

El jueves 14 se realizó la **decimoprimer sesión**, se llevó a cabo la evaluación correspondiente y se comenzó a trabajar, se dejó de utilizar el LÁSER, se comenzó con PROM, luego con electroterapia durante cinco minutos, frotación del miembro y se condujo al paciente al exterior donde se realizó el Cavalletti, con los conos y tres bastones a una altura de 10 centímetro del suelo (Figura 32), realizó unas 20 pasadas, se terminó realizando varios ochos entre dos conos.



**Figura 32.** Ejercicios terapéuticos con Conos de Cavalletti.

El jueves 21 se realizó la **decimosegunda sesión** repitiendo el mismo esquema que la semana anterior, comenzando con la evaluación, se decidió

aumentar la exigencia de los ejercicios aumentando la altura de los bastones y velocidad de ejecución.

En la última semana de rehabilitación, el jueves 28 de julio se repitió el mismo esquema para la **decimotercera sesión**, previa evaluación del paciente.

El plan de rehabilitación de Ringo finalizó el día 28 de julio del 2016, dando de alta al paciente luego de 13 sesión de fisioterapia realizadas en el correr de dos meses.



## 5. RESULTADOS

Durante el plan de rehabilitación los evaluadores semanalmente tomaron las medidas de perímetro muscular, rango articular en flexión y extensión máxima y grado de claudicación según tabla de referencia, obteniéndose los siguientes resultados.

CRONOGRAMA		EVALUACIONES			
Fecha	Sesión	Goniometría		Perímetro muslo	Claudicación MPI
		Articulación FTR			
		Flexión	Extensión		
06/06/2016	1				
09/06/2016	2	60º	142º	33,5 cm	5
		81º	179º	34 cm	5
13/06/2016	3				
16/06/2016	4	66º	126º	32,3	2
		70º	128º	32	3
20/06/2016	5				
23/06/2016	6	60º	150º	33 cm	3
		50º	150º	31,4 cm	2
27/06/2016	7				
30/06/2016	8	60º	145º	31 cm	2
		65º	145º	32 cm	2
04/07/2016	9				
07/07/2016	10	79º	130º	32,5 cm	2
		70º	140º	32 cm	2
14/07/2016	11	65º	140º	31,5 cm	2
		68º	145º	32 cm	2
21/07/2016	12	68º	150º	31 cm	2
		65º	150º	31 cm	2
28/07/2016	13	68º	140º	33 cm	1
		65º	155º	33 cm	1

En la **primera sesión** los propietarios relataron que el paciente se mostró molesto a pesar de la administración de fármacos analgésicos, comió y bebió un poco menos que de costumbre.

En la **segunda sesión** los propietarios comentan que hubo un cambio notorio en la conducta del animal, lo notaron alegre y receptivo al juego como antes y comía y bebía como siempre pero claudicaba mucho sobre todo cuando caminaba suelto, si lo llevaban con su correa apoyaba un poco más. También notaron una zona más inflamada al costado de la rodilla. A la inspección se observó una deformación en más en lateral de la rótula, redondeada de unos 4 centímetros de diámetro, a la palpación presentaba consistencia tenso elástica, signo de godet negativo, y se identificó la presencia del nudo de sutura, compatible con hematoma, el paciente no acusaba particular dolor en la zona.

**En la tercera sesión**, se vio mejora en el apoyo, la deformación en más se redujo y presentó leve crepitación lo que coincidió con la sospecha de hematoma, la herida ya estaba totalmente cicatrizada. Los propietarios vieron que estaba apoyando más y soportando más el peso y que ya quería correr.

En esta sesión que coincide con 10 días posquirúrgicos, el paciente se mostró receptivo y cómodo con la realización del PROM en el miembro contralateral a la lesión, pero mostro resistencia a la flexión de la rodilla afectada, al segundo intento el paciente lo permitió y se logró completar los ciclos. Al manipular la cadera para terminar con los movimientos del PROM, se detecta contractura del musculo cuádriceps, por lo que se sumaron dos puntos de aplicación de láser para relajar dicho musculo.

En la **cuarta sesión** el paciente ya descargaba parcialmente el peso y no presentaba dolor a la manipulación, la contractura a nivel de cuádriceps, mejoro notoriamente.



En la **quinta sesión** se dejó de aplicar magnetoterapia ya que el paciente no presentaba dolor, ni contracturas musculares. A partir de ese momento se centró la rehabilitación en mejorar el tono y masa muscular de la pierna, ya que los músculos presentaban atrofia debido a la cronicidad de la patología. La primera aplicación de electroterapia fue bien tolerada al principio pero al cabo de dos minutos el animal se comenzó a inquietar y por ello se decidió terminar la aplicación antes de los tres minutos previstos.

En las siguientes dos sesiones (**sexta y séptima sesión**) el paciente evolucionó favorablemente, cada vez descargando mayor peso sobre el miembro.

Los propietarios nos comentaron que el día 22 después de jugar con otro perro en la calle, lo notaron más dolorido y rengueando más, pero por la noche ya estaba mejor, durante la evaluación no se evidenció dolor u otra alteración importante, entonces se recomendó evitar sacar al animal sin correa previniendo así corridas descontroladas y saltos.

El jueves 30 de junio, en la octava sesión, se realizó la evaluación del paciente en la cual se lo notó nervioso y distraído. El PROM y la electroterapia debieron ser interrumpidos varias veces debido a la inquietud del paciente. Terminamos aplicando LÁSER con el animal en estación, ya que en esta posición toleraba mejor la manipulación. Suponemos que el nerviosismo del paciente se debió a la presencia de gran número de animales en el hospital de facultad y a que varios de ellos estaban vocalizando.

El lunes 4 de agosto se realizó la **novena sesión**, el paciente ya descarga gran parte del peso en el miembro, mediante los ejercicios con el disco se logró forzar la descarga alternando el apoyo entre ambos miembros posteriores y se trabajó la musculatura desplazando el centro de gravedad hacia atrás, el paciente se mostró cómodo.

En la décima sesión se introdujo el ejercicio de Cavalletti el paciente lo realizó correctamente, después de varias pasadas se dispersó y se cambió el ejercicio

disponiendo dos conos y solicitando al propietario describir un ocho con el animal con correa corta, de esta forma se pudo observar el apoyo y trabajar la musculatura de la rodilla en su totalidad.

Dada la evolución del paciente no presentando dolor ni restricción alguna en el movimiento, dado que ya apoyaba el miembro y descargaba peso, se decidió en esa etapa del tratamiento bajar la frecuencia de las sesiones a una por semana centrándonos en la musculación.

## 6. DISCUSION

Al plantearnos realizar un protocolo de rehabilitación surgió la necesidad de seleccionar una patología sobre la cual trabajar; teniendo en cuenta que la rotura del ligamento cruzado craneal es la causa más común de claudicación en perros (Johnson y col., 1994), además de ser la afección ortopédica más común en la articulación de la rodilla en caninos (Innes y col., 2000), la principal causa de enfermedad degenerativa articular de la rodilla en perros (Piermattei y col., 2006), y por su alta frecuencia de presentación en la clínica diaria en nuestro país fue que decidimos trabajar con un paciente con dicho padecimiento. Para su selección se tuvieron en cuenta ciertos criterios descritos como factores de riesgo potenciales por Muir, peso superior a 22 kilogramos, razas medianas grandes y gigantes, dentro de las cuales se destacan los Terranova, Rottweilers, Labrador Retriever, Bulldog y Bóxers, siendo los caninos mayores de 4 años significativamente más afectados. Nuestro paciente, canino macho entero de raza Bóxer de 5 años de edad con un peso de 32 kilogramos, posee varias de las características mencionadas anteriormente como factores de riesgo potencial para la rotura de ligamento cruzado craneal.

De la anamnesis se desprende que el curso de la patología tiene larga data comenzando los primeros síntomas un año atrás sin un episodio traumático desencadenante lo que concuerda con lo expuesto por Mckee y Cook en 2010 que indican que la enfermedad del ligamento cruzado craneal en el perro es, por lo general, una alteración degenerativa, más que traumática y Muir en el 2012 sostiene que la mayoría de las roturas son el resultado de cambios degenerativos, que a largo plazo generan la rotura en forma aguda del LCC.

Algunos de los síntomas clínicos relacionados a esta patología son la claudicación unilateral o bilateral intermitente, la atrofia de la musculatura pélvica y dolor a la manipulación de la rodilla. Uno de los más fácilmente asociados a la RLCC es la inestabilidad cráneo caudal entre la tibia y el fémur que puede identificarse mediante la prueba de cajón craneal o la prueba de

compresión tibial descrita en un principio por Henderson y Milton en el año 1987, posteriormente por Muir en 1997 y en la actualidad por Fossum en 2013. Muchos de los perros con enfermedad de ligamento cruzado craneal, tienen inestabilidad fémoro-tibial, demostrable por las pruebas de cajón o de compresión tibial (McKee y Cook, 2010). Nuestro paciente no fue la excepción obteniéndose resultado positivo en ambas pruebas, sumado a la presencia de claudicación intermitente del miembro posterior izquierdo, atrofia muscular y dolor a la flexión de la rodilla se llegó al diagnóstico presuntivo de rotura de ligamento cruzado craneal. En la mayoría de los casos, se puede obtener un diagnóstico definitivo con la anamnesis, examen ortopédico y radiografías de la articulación afectada, donde es posible evidenciar alteraciones secundarias como efusión articular (Fischer y col, 2014), o en casos crónicos detectar osteoartrosis y excluir otras posibles causas de cojera, como neoplasias óseas o articulares (McKee y Cook, 2010) por esto se decidió completar el cuadro diagnóstico de Ringo con una radiografía del MPI que indico osteoartrosis grado 4 de la articulación de la rodilla, compatible con una claudicación de larga data.

Se llegó entonces al diagnóstico definitivo, rotura de ligamento cruzado craneal.

El siguiente paso fue la elección del tratamiento, entre un manejo médico o quirúrgico. El tratamiento no quirúrgico está indicado en las siguientes situaciones: enfermedad del ligamento cruzado craneal y osteoartrosis que no provoquen cojera, cojera leve e intermitente, perros pequeños menores de 15 kg, y/o limitaciones económicas (McKee y Cook, 2010), por lo que queda clara la necesidad de tomar la decisión quirúrgica en el caso de Ringo que presentó claudicación severa y un peso mayor a 15 kilos, la variable económica no fue de peso en esta oportunidad. En nuestro país no existen datos estadísticos sobre porcentajes de elección de tratamiento quirúrgico sobre el conservador pero si lo hay a nivel regional como expresa un trabajo realizado en Chile en 2014 por Fischer y col. que indica que el porcentaje de resolución quirúrgica sobre la resolución conservadora es superior. Vasseur (2003) y Moore y Read (1996) indican que el tratamiento conservador puede considerarse en perros pequeños, al menos para el manejo inicial, lo que contrasta con lo descrito por

Hulse (1995), quien recomienda el tratamiento quirúrgico en todos los pacientes por la alta predisposición a sufrir ruptura del LCCr del miembro contralateral, ya que el paciente llevará todo su peso a este miembro para evitar el dolor; otro factor que se tuvo en cuenta para optar por la cirugía en el caso de Ringo.

El tratamiento quirúrgico se divide en tres grandes grupos: técnicas de reconstrucción intracapsulares, técnicas de reconstrucción extracapsulares y osteotomías correctivas (Muir, 2012). Dentro de los tres grupos, las técnicas mayormente utilizadas son las de reconstrucción extracapsular según la encuesta realizada por Fischer en 2014 en Chile, lo que suponemos también ocurre en nuestro país. Las potenciales ventajas de dichas técnicas según Cook en el 2012, son: técnicas relativamente fáciles, poco requerimiento de equipamiento quirúrgico, con los bajos costos asociados; además hasta la actualidad no se ha demostrado que haya diferencias en el resultado de las técnicas extracapsulares y las osteotomías. Por lo anteriormente citado, sumado a las características del caso clínico y dadas las preferencias del equipo quirúrgico, en el caso de Ringo se realizó la técnica extracapsular, de sutura fabelo tibial lateral, siguiendo los pasos descritos por Schaefer y Flo en el año 2000.

Una vez finalizado el acto quirúrgico, durante la recuperación anestésica se puso en marcha el protocolo de rehabilitación, con la aplicación de crioterapia, ya que la aplicación de frío es más efectiva cuando se utiliza inmediatamente después del trauma ya sea accidental o intencionado (cirugía), esto es durante la fase aguda de la inflamación y debería prolongarse hasta que el tejido entre en la fase proliferativa, 24 a 72 horas del traumatismo según Del Pueyo, 2011. Por ello se indicó a los propietarios que continuaran la aplicación en el domicilio, haciéndolos partícipes desde el comienzo de la rehabilitación de su mascota, ayudando así a crear la relación veterinario-cliente-paciente que describe Dorn y col en 2004, la cual es de suma importancia para el éxito en la recuperación.

Transcurridos cuatro días del posquirúrgico y según lo establecido en el protocolo diseñado para nuestro paciente este concurrió a la primera sesión de

fisioterapia en consultorio. Previo al comienzo de la sesión planteada, se realizó una evaluación completa que nos permitió determinar el estado de situación del paciente para conocer el punto de partida del plan terapéutico como describe Del Pueyo, en el 2011. El estado clínico fue el esperado teniendo en cuenta el tiempo transcurrido desde la cirugía.

Para medir la evolución del paciente a lo largo del tratamiento fueron considerados: grado de movimiento articular, perímetro muscular y escala de claudicación. El grado de movimiento articular de la rodilla y la circunferencia del muslo fueron utilizados por Monk y col. en el 2006 para comparar la evolución de dos grupos de pacientes, uno que recibió rehabilitación y el otro que realizaba solo ejercicio en el domicilio. Según Arnold en 2012 como puntos comunes para la rehabilitación de pacientes con deficiencia del LCCr y tras la reconstitución, incluyen: restaurar el rango de movimiento activo y pasivo, minimizar la inhibición del cuádriceps, mejorar la fuerza de los músculos inferiores de la extremidad y el control neuromuscular. Muir en 2012 también menciona dichos puntos cuando concluye que los programas de rehabilitación después de la estabilización quirúrgica han demostrado facilitar la ganancia de circunferencia del muslo, la movilidad pasiva y mejorar el uso de la extremidad, de aquí que hayamos decidido utilizar estos parámetros como forma de evaluación, teniendo en cuenta además la repetibilidad, sencillez y escaso costo de los materiales necesarios para medirlos, siendo que existen otros mencionados en la literatura mucho más precisos pero que no se encuentran a nuestro alcance.

Se planteó un programa de rehabilitación que consistió en dos sesiones por semana, en las cuales fueron utilizadas masoterapia, cinesiterapia, magnetoterapia, laserterapia y electroterapia. Las terapias y posologías utilizadas en las sesiones se fueron adaptando a la respuesta que presentaba el paciente a las mismas, como indica Arnold en el 2012, la rehabilitación debe seguir los tiempos de cicatrización de la herida, ser modificados y progresar basados en la re-evaluación durante el tiempo de recuperación.

La magnetoterapia fue aplicada a una frecuencia de 10 Hz durante 30 minutos, frecuencia que García y Botey en el 2014, describen para procesos inflamatorios agudos, como lo fue en el pos quirúrgico de Ringo. Con esta terapia se buscó un efecto antiinflamatorio, analgésico, descontracturante sobre la musculatura, por lo tanto hacia la quinta sesión habiéndose obtenido el resultado esperado, se dejó de utilizar ya que el paciente no presentaba contractura importante, la inflamación del proceso agudo ya había normalizado y no tenía dolor marcado.

La masoterapia fue una herramienta utilizada durante todo el programa de rehabilitación, buscando algunos de los efectos terapéuticos descritos por Minguell y Ramón en 2014. Utilizamos principalmente la técnica de frotación o *stroking*, al final o durante la sesión, siendo útil para calmar de nuevo al paciente tras la realización de masajes más profundos (Del Pueyo, 2011). En otras ocasiones fue sumada a las sesiones la técnica de fricción, buscando reducir contracturas y tensiones musculares, activar la circulación venosa y linfática, disminuir fibrosis, favorecer el aumento del tono y disminuir la atrofia muscular (Minguell, 2014).

Como estaba previsto en el protocolo, a partir de la tercera sesión, comenzamos a utilizar la cinesiterapia pasiva como otra herramienta, esto fue posible ya que la sensibilidad e inflamación de la zona afectada habían disminuido notoriamente desde la primera sesión. Se buscaron los efectos descritos por Del Pueyo en el 2011 y posteriormente por Minguell en el 2014, principalmente la prevención de adherencias, incremento de la circulación linfática y sanguínea, incremento de la producción de líquido sinovial, mejorar la permeabilidad del cartílago y la difusión de nutrientes y ayudar a prevenir contracturas, manteniendo la movilidad entre los tejidos y reduciendo el dolor.

El láser terapéutico que se utilizó fue el de Arseniuro de Galio, indicado en el tratamiento de patologías musculares, articulares, etc. (Sanches, 2013). Fueron realizadas aplicaciones de 4 julios por centímetro cuadrado, valor que se encuentra en el rango terapéutico descrito por Sanches en el 2013, buscando su efecto analgésico, como estimulante del trofismo celular, y antiinflamatorio, en la articulación afectada.

En la segunda sesión se presenta una deformación en más en lateral de la rótula, redondeada compatible con hematoma, decidimos sumar cuatro puntos de aplicación de LÁSER, ya que estimula la actividad linfática, mejora la microcirculación y reduce la inflamación (García y Botey, 2014), lo que ayudó a su resolución ya en la siguiente sesión. En la tercera sesión se evidenció contractura del músculo cuádriceps, por lo que se sumaron dos puntos de aplicación, uno en el origen y otro en la inserción del cuádriceps, con el fin de relajar dicho músculo, el mismo hacia la quinta sesión respondió notoriamente, debido al efecto terapéutico del láser sobre la relajación de la tensión muscular y reducción de los impulsos motores según García y Botey en el 2014.

Hacia la tercera semana del plan de rehabilitación comenzamos a realizar la estimulación neuromuscular del cuádriceps, ya que al ser una patología de curso crónico presentaba una atrofia del mismo. La dosificación usada para lograr la conducción de la corriente eléctrica bipolar fue una frecuencia de 30Hz, lo que se encontró dentro del rango terapéutico utilizado según Millis y col. en el 2004. El ancho de pulso se maneja en un rango de 100 a 400 microsegundos, en nuestro paciente se utilizó 250 us, con un Burst de 1:3 para fortalecimiento muscular (Millis y col., 2004), lográndose así una buena contracción muscular con mínima fatiga. Continuamos utilizando la electroestimulación hasta la decimotercera sesión, en principio con aplicaciones de 3 minutos y se fue aumentando hasta que el paciente toleró 10 minutos con la terapia.

Por ultimo incorporamos ejercicios terapéuticos activos, con el fin de mejorar la fuerza y la resistencia, la propiocepción y las habilidades neuromusculares para preparar al paciente para ejercicios más activos (Ruiz Pérez, 2011). Estudios en humanos (Palmieri – Smith y col., 2008 y Gerver y col., 2007) sugieren la necesidad de incluir ejercicios para fortalecer la extremidad, lo mismo sucedería en perros donde es razonable introducir fuerzas progresiva y entrenamiento neuromuscular en los programas de rehabilitación. Por anteriormente expuesto, fueron incorporados ejercicios con disco de balance, una vez que el paciente ya descargaba gran parte del peso en el miembro,



mediante el disco logramos forzar la descarga, alternando el apoyo entre ambos miembros posteriores y trabajamos la musculatura desplazando el centro de gravedad hacia atrás.

Como otro ejercicio activo incorporamos el Cavalletti, este ayuda a recuperar la longitud del paso y la rapidez de los movimientos articulares tras la cirugía según bibliografía consultada de Ruiz Pérez en el año 2011. Minguell en el año 2014 expresa que los principales objetivos de este ejercicio, son ganar arco de movimiento, mejorar la coordinación y el equilibrio. El paciente realizó con entusiasmo el ejercicio lo que redundó en una mejora del desempeño físico que venía teniendo hasta el momento. De esta forma se pudo trabajar el apoyo y la musculatura de la rodilla en su totalidad.

Dada la evolución del paciente que no presentó dolor ni restricción alguna en el movimiento, y dado que ya apoyaba el miembro y descargaba el peso, se decidió bajar la frecuencia de las sesiones a una por semana centrándonos en la musculación, para lo cual se continuó el resto de las sesiones con electroestimulación y ejercicios terapéuticos activos. Los ejercicios fueron aumentando la exigencia, aumentando la altura de los bastones y velocidad de ejecución, debido a que el paciente lo toleraba sin problema. Si bien no existe literatura que avale este procedimiento, es de uso clínico frecuente y por tal motivo fue decidido este cambio.

Durante el plan de rehabilitación realizado los evaluadores semanalmente tomaron las medidas de perímetro muscular, rango articular en flexión y extensión máxima y grado de claudicación según tabla de referencia de Millis. El rango normal de movilidad de la rodilla en caninos es para la flexión 45° y para la extensión 160 – 170° según Del Pueyo en 2011 y Minguell en el 2014, los resultados obtenidos en nuestro trabajo no estuvieron dentro del rango descrito en la literatura consultada. Si bien los valores obtenidos a través de la goniometría están fuera del rango esperable, clínicamente el paciente presentó una buena evolución y un aumento del ROM, que no se tradujo en los números. Atribuimos esta incongruencia a varios factores: en un principio se

planteó la necesidad de realizar 3 medidas para cada parámetro y promediarlas (Del Pueyo, 2011), esto no se consiguió; los encargados de realizar las mediciones no siempre fueron las mismas personas, tampoco estaban familiarizadas con el uso del instrumento, y por último las mediciones no siempre se realizaron en el mismo momento de la sesión. Cabe destacar también que articulaciones con altos grados de osteoartrosis tienen alteración en el rango de movimiento articulares normales.

El perímetro muscular del paciente al momento de la consulta se encontró disminuido con respecto al contralateral y con hipotonía, según Millis en 1999 la circunferencia del muslo disminuye en las primeras cinco semanas después de la sección del ligamento cruzado craneal. En un estudio llevado a cabo por Monk y col en el 2006, en el cual se comparó la circunferencia del muslo de un grupo que recibió rehabilitación posquirúrgica con otro que realizaba ejercicio domiciliario, al analizar los resultados se encontró que los valores diferían significativamente a partir de las seis semanas. En nuestro trabajo los primeros valores obtenidos fueron los más altos de la tabla, lo que coincide con la fase de inflamación posquirúrgica, una vez resuelta esa fase, el perímetro fue disminuyendo y con el correr de las semanas comenzó aumentar junto con el tono muscular del MPI, al igual que en el trabajo citado el perímetro de Ringo comenzó aumentar a partir de la sexta semana.

Por último el grado de claudicación del MPI fue evolucionando favorablemente, debido al control temprano y constante que se logró de la movilidad de la articulación, que le permitió minimizar la inhibición de los cuádriceps, mejorar la fuerza de los músculos inferiores de la extremidad y buen control neuromuscular del MPI, como describe Arnold en el 2012.

En base a la evolución del paciente y a pesar de que en este caso las mediciones realizadas al paciente durante el proceso de rehabilitación, no reflejaron la respuesta clínica observada, nosotros sugerimos la incorporación rutinaria de un plan de rehabilitación para los pacientes operados de rotura de ligamento cruzado craneal.

Respecto a los valores de perímetro muscular, creemos que dada la cronicidad del proceso, la recuperación de la masa muscular necesita de un tiempo de

evolución mayor para que se produzcan cambios mensurables. El grado avanzado de osteoartrosis que presentaba el paciente, la que provoca alteración mecánica con la resultante restricción en el arco articular, es un proceso establecido e irreversible lo que explica la poca variación de este parámetro durante el proceso de rehabilitación. Por último si hubo una franca mejoría en lo que respecta al grado de claudicación y en la calidad de vida del paciente según la percepción de los propietarios.

## 7. CONCLUSIONES

El uso de terapias físicas (masoterapia, cinesiterapia, laserterapia, magnetoterapia) complementarias a la medicamentosa, incluidas en un protocolo de rehabilitación para acompañar el posquirúrgico de un paciente canino sometido a cirugía de reparación de ligamento cruzado craneal fue satisfactorio logrando aliviar el dolor y la contractura y permitiendo una pronta recuperación de la funcionalidad.

Los parámetros seleccionados para medir la evolución del paciente no lograron reflejar la mejoría clínica que se observó durante el proceso de rehabilitación.

El protocolo que sugerimos para un posquirúrgico de rotura de ligamento cruzado craneal con técnica de sutura fabelo tibial se presenta a continuación:

Semanas	Nº Sesión	DOLOR/ INFLAMACION	ARTICULACION	CONTRACTURA/ ATROFIA
0	1 a 3 días PQ	crioterapia		
1	1	magneto/ laser		masoterapia
	2	magneto/laser		masoterapia
2	3	magneto/laser	CNP	masoterapia
	4	magneto/laser	CNP	masoterapia
3	5	laser	CNP	maso/ electro
	6	laser	CNP	maso/ electro
4	7	laser	CNP	maso/ electro
	8	laser	CNP	maso/ electro
5	9	laser	CNP/CNA	maso/ electro
	10	laser	CNP/CNA	maso/ electro
6	11		CNP/CNA	maso/ electro
7	12		CNP/CNA	maso/ electro
8	13		CNP/CNA	maso/ electro

## 8. REFERENCIAS BIBLIOGRÁFICAS

- 1) Allan, G. (2000). Signos radiográficos de enfermedad articular. En: Thrall, D. Tratado de diagnóstico radiológico veterinario. Buenos Aires. Editorial Intermédica. pp 186-205.
- 2) Allen, M.; Leone, K.; Lamonte, K.(2009). Cemented total knee replacment in 24 dogs. Vet Surg 38:555-567.
- 3) Arnoczky, S.; Marshall, J.(1977). The cruciate ligament of the canine stifle: An anatomical and funcional analysis. Am J Vet Res 38:1807-1814.
- 4) Arnoczky, S. (1983). Cranial cruciate ligament repair. En: Bojrab MJ (ed). Current techniques in small animal surgery. 2<sup>ed</sup>. Philadelphia, Lea & Febiger, pp 647-650.
- 5) Arnold, C. (2012). Rehabilitación en perros con rotura del ligamento cruzado craneal. En: Muir, P. Avances en el ligamento cruzado anterior canino. Barcelona, Ed. Multimédica Ediciones Veterinarias. pp 307-312.
- 6) Arroyo, M.; Santosco, M. (2003). Protocolos para la Rehabilitación en Pacientes con Lesion Medular en segmento toracolumbrar y lumbosacro. XXIV Congreso Nacional. Puebla, Mexico. pp 343-386.
- 7) Baxter, D; McDonough, S.M (2007). Principles of electrotherapy in veterinarian physiotherapy. En: McGowan, C.M.; Goff, L.; Stubbs, N. Animal Physiotheray: Assessment, Treatment and Rehabilitation of Animals. Oxford. Editorial Blackwell Publishing. pp 177-186.
- 8) Bennett, D.; Tennant, B.; Lewis, D. (1988). A reappraisal of anterior cruciate ligament disease in the dog. J Small AnimPract 29:275-297.
- 9) Bojrab, M. (2000). Técnicas actuales en cirugía de animales pequeños. 4a ed. Buenos Aires. Intermédica Editorial. 917 p.

- 10) Breshears, L.; Cook, J.; Stoker, A.; Fox, D. (2010). Detection and evaluation of matrix metalloproteinases involved in cruciate ligament disease in dogs using multiplex bead technology. *Vet. Surg.*: 39: 306-314.
- 11) Budras, K.; Fricke, W.; Salazar, I. (1989). *Atlas de Anatomía del Perro*. 2a ed. Madrid. Ed. Mc Graw-Hill Interamericana. 200 p.
- 12) Childers, H. (1966). New methods for cruciate ligament repair: II. Repair by suture technique. *Mod Vet Pract* 47:59-60.
- 13) Cook, J. (2012). Estabilización extracapsular. En: Muir, P. *Avances en el ligamento cruzado anterior canino*. Barcelona. Ed. Multimédica Ediciones veterinarias, pp 193-200.
- 14) De Angelis, M.; Lau, R. (1970). A Lateral retinacular imbrications technique for the surgical correction of anterior cruciate ligament rupture in the dog. *J Am Anim Hosp Assoc* 157: 79-84.
- 15) Del Pueyo Montesinos, G. (2011). *Fisioterapia y rehabilitación veterinaria*. España, Ed. Servet, 184 p.
- 16) Dorn, A.; Murphy, N.; Levine, D. (2004). Regulatory and Practice Issues for the Veterinary and Physical Therapy Professions. En: Millis, D.; Levine, D.; Taylor, R. *Canine Rehabilitation and Physical Therapy*. United State. Ed. Saunders, pp 5-12.
- 17) Dyce, K.; Sack, W.; Wensing, C. (2010). The hindlimb of the dog and cat. En: Dyce, K.; Sack, W.; Wensing, C. *Textbook of Veterinary Anatomy*. 4a ed. St. Louis, Saunders pp 490-500.
- 18) Evans HE, de Lahunta A. (2010). *Guide to the dissection of the dog*. 7<sup>a</sup> ed. St. Louis, Saunders Elsevier, pp 7.
- 19) Estep, D. (2004). Canine Behavior. En: Millis, D.; Levine, D.; Taylor, R. *Canine Rehabilitation and Physical Therapy*. United State. Ed. Saunders, pp 30-37.

- 20) Evans, H. (1993). Ligaments and joints of the pelvic limb. Em: Miller's Anatomy of the dog. 3a ed. Philadelphia. Saunders, pp. 219-257.
- 21) Fischer, C.; Nicolás, GV.; Opazo, AJ.; Luzio, AF.; Troncoso, IE. (2014). Métodos utilizados para el tratamiento de la ruptura del ligamento cruzado craneal en perros. Disponible en: [www.scielo.cl/scielo.php?script=sci\\_arttext&pid=S0301-732X2014000100018](http://www.scielo.cl/scielo.php?script=sci_arttext&pid=S0301-732X2014000100018). Fecha de consulta: 20/11/16.
- 22) Fossum, T.W. (2013). Cirugía en Pequeños Animales. 3a. ed. Barcelona, Ed. Elsevier, 1631 p.
- 23) García y Botey, C. (2014). Agentes físicos utilizados en rehabilitación. En: Minguell, F. Manual de fisioterapia en pequeños animales. España. Ed. Multimédica Ediciones Veterinarias. pp 225-331.
- 24) Goff, L.; Stubbs, N. (2007). Applied animal biomechanics. En: McGowan, C.; Goff, L.; Stubbs, N. Animal Physiotherapy Assessment treatment and rehabilitation of animals. Oxford, Ed. Blackwell Publishing. pp. 32-55.
- 25) Hayashi, K.; Lansdowne, J.; Déjardin, L. (2011). Ligamento cruzado craneal y lesiones meniscales en perros. En: Bojrab, M.; Monnet, E. Mecanismos de enfermedad en cirugía de pequeños animales. Buenos Aires. 3a ed. Intermédica. pp 647-656
- 26) Heffron, L.; Campbell, J. (1978). Morphology, histology and functional anatomy of the canine cranial cruciate ligament. Vet Rec; 102:208-283.
- 27) Henderson, R.; Milton, J. (1987). The tibial compression mechanism: A diagnostic aid in stifle injuries. J Am Anim Hosp Assoc; 14: 474-479.
- 28) Hyman, W.; Hulse, D.; Saunders, B.; Diezysic, J.; Beale, B.; Whitney, W. (2001) Strain analysis of femoral and tibial anchorage sites for extra-articular reconstruction of the cranial cruciate deficient stifle joint. 28th Veterinary Orthopedic Society Conference; Lake Louise, Canada; p. 32.

- 29) Innes, J.; Bacon, D.; Lynch, C.; Pollard, A. (2000). Long-term outcome of surgery for dogs with cranial cruciate ligament deficiency. *The Veterinary Record*; 147: 325-328.
- 30) Jacobsen, K. (1976). Stress radiographical measurement of the anteroposterior, medial and lateral stability of the knee joint. *Acta Orthop Scand*; 47: 335-344.
- 31) Johnson, J.; Austin, C.; Breur, G. (1994). Incidence of canine appendicular musculoskeletal disorders in 16 veterinary teaching hospitals from 1980 through 1989. *Veterinary and Comparative Orthopaedics and Traumatology*; 7: 56-69.
- 32) Korvick DL, Pijanowski GJ and Schaeffer DJ (1994). Three-dimensional kinematics of the intact and cranial cruciate ligament deficient stifle of dogs. *Journal of Biomechanics*; 27: 77-87.
- 33) Marsolais, G.; Dvorak, G.; Conzemius, M. (2002). Effects of postoperative rehabilitation on limb function after cranial cruciate ligament repair in dogs. *J Am Vet Med Assoc*; 220:1325-1330.
- 34) Mauring, A.; Lutsch, G. (2008). *Fisioterapia: Masaje del perro. Mejora de la movilidad y del dolor*. Zaragoza, Acribia, 85 p.
- 35) McCurnin, D.; Pearson, P.; Wass, W. (1971). Clinical and pathologic evaluation of ruptured cranial cruciate ligament repair in the dog. *Am J Vet Res*; 32: 1517-1524.
- 36) McKee, W.; Cook, L. (2010). La rodilla. En: Houlton, J., Cook, J., Innes, J., Langley-Hobbs, S. *Manual de alteraciones musculoesqueléticas en pequeños animales*. Barcelona, Ediciones S, pp. 463-520.
- 37) Mercado, M.; Gambarotta, M.; González, S. (2008). Utilidad de la goniometría en la evaluación del rango de los movimientos de flexión y extensión de la articulación del codo canino. Buenos Aires. Disponible en: <http://www.redalyc.org/articulo.oa?id=179114158001>. Fecha consulta: 20/5/16.



- 38) Millis, D.; Levine, D. (1997). The role of exercise and physical modalities in the treatment of osteoarthritis. *Vet Clin North Am Small Anim Pract*; 27:913-930.
- 39) Millis, D.; Levine, D.; Taylor, R. (2004). *Canine Rehabilitation and Physical Therapy*. United State. Ed. Saunders, 532 p.
- 40) Minguell, F. (2014). *Manual de Fisioterapia en Pequeños Animales*. España. Ed. Multimédica Ediciones Veterinarias. 670 p.
- 41) Minguell, F.; Ramón, T. (2014). Fisioterapia y rehabilitación veterinaria. En: Minguell, F. *Manual de fisioterapia en pequeños animales*. España. Ed. Multimédica Ediciones Veterinarias. pp. 1-11.
- 42) Muir, P. (2012). *Avances en el ligamento cruzado anterior canino*. Barcelona, Ed. Multimédica Ediciones Veterinarias, 368 p.
- 43) Muir, P. (1997). Physical examination of lame dogs. *Compend Cont Ed Pract Vet*; 19:1149-1161.
- 44) Monk, M.; Preston, C.; McGowen, C. (2006). Effects of early intensive physiotherapy on limb function after tibial plateau leveling osteotomy in dogs with deficiency of cranial cruciate ligament. *Am J Vet Res*; 67:529-536.
- 45) Montavon, P.; Damur, D.; Tepic, S. (2002). Advancement of the tibial tuberosity for the treatment of cranial cruciate deficient canine stifle. *Proceedings of the 1st World Orthopedic Veterinary Congress, Munich, Germany*, pp. 2152.
- 46) O'Connor, B.; Woodbury, P. (1982). The primary articular nerves to the dog knee. *J Anat*; 134:563-572.
- 47) OMS (2016). Organización mundial de la salud. Discapacidades y rehabilitación. Disponible en: [www.who.int/disabilities/care/es/](http://www.who.int/disabilities/care/es/). Fecha de consulta: 15/12/16.
- 48) Paatsama S. (1952). Ligament injuries in the canine stifle joint. A clinical and experimental study. PhD Thesis, University of Helsinki, Helsinki, Finland. 344 p

- 49) Payne, J.; Constantinescu, G. (1993). Stifle joint anatomy and surgical approaches in the dog. *Vet Clin North Am Small Anim Pract*; 123:691-701.
- 50) Pearson, P.; McCurnin, D.; Carter, J.; Hoskins, J. (1971). Lembrete suture technique to surgically correct ruptured cruciate ligaments. *J Am Anim Hosp Assoc*; 7: 1-13.
- 51) Piermattei, D.; Flo, G.; De camp, C. (2006). The stifle joint, Em: Brinker, Piermattei and Flo's handbook of small animal orthopedics and fracture repair. 4a ed. Philadelphia Saunders. pp. 557-660.
- 52) Pozzi, A.; Kim, S. (2010). Biomecánica de la rodilla normal y la rodilla con el ligamento cruzado anterior deficiente. En: Muir, P. Avances en el ligamento cruzado anterior canino. Barcelona. Ed. Multimédica Ediciones Veterinarias. pp. 43-49.
- 53) Rodríguez Martín, J.M. (2004). Electroterapia en fisioterapia. 2a ed. Madrid. Editorial Panamericana. 662 p.
- 54) Roe, S.; Kue, J.; Gemma, J. (2008). Isometry of potential suture attachment sites for the cranial cruciate ligament deficient canine stifle. *Vet Comp Orthop Traumatol*; 21:215-220.
- 55) Ruiz Pérez, M. (2011). Rehabilitación y fisioterapia canina. Buenos Aires, Ed. Intermedica, 136 p.
- 56) Sanches, M. (2013). VI Curso Intensivo de Fisioterapia Veterinária em Sao Paulo, Brasil. 95 p.
- 57) Schaefer, S.; Flo, G. (2000). Reparación del ligamento cruzado anterior mediante la técnica de imbricación retinacular modificada. En: Bojrab, M.; Ellison, G.; Slocum, B. Técnicas actuales en cirugía de pequeños animales. Cuarta edición. Buenos aires. Inter médica. pp. 1137-1141.
- 58) Schulz, K. (2008). Afecções articulares. Em: Fossum, TH.; Hedlund, CH.; Johnson, A.; Schulz, K.; Seim III, H.; Willard, M.; Bahr, A.; Carroll, G. Cirurgia de pequenos animais. 3a ed. Rio de Janeiro Elsevier. pp. 1254-1276.

- 59) Slocum, B.; Devine, T. (1983). Cranial tibial thrust: a primary force in the canine stifle. *J Am Vet Med Assoc*; 183: 456-459.
- 60) Slocum, B.; Slocum, T. (1993). Tibial plateau leveling osteotomy for repair of cranial cruciate ligament rupture in the canine. *Vet Clinic North Am Small Anim Pract*; 23: 777-795.
- 61) Smith, G.; Torg, J. (1985). Fibula head transposition for repair of the cruciate-deficient stifle in the dog. *J Am Vet Med Assoc*; 187: 375-383.
- 62) Sterin, G. (2001). Generalidades de fisiatría. Disponible en: [www.rehabilitacionvet.com.ar/index.php/2016/09/13/generalidades-de-fisiatria-veterinaria/](http://www.rehabilitacionvet.com.ar/index.php/2016/09/13/generalidades-de-fisiatria-veterinaria/) Fecha de consulta: 18/10/16.
- 63) Sterin, G.; Cornes, H. (2001). Goniometría Veterinaria. Disponible: [www.rehabilitacionvet.com.ar/goniometria/veterinaria\\_default.htm](http://www.rehabilitacionvet.com.ar/goniometria/veterinaria_default.htm) . Fecha de consulta: 27/5/16.
- 64) Sterin, G. (2004). Terapia física en Pequeños Animales. XVII Jornadas Médicas en pequeñas especies Neurología y Rehabilitación. México, D.F. Edit. pp. 133-147.
- 65) Sterin, G. (2014). Importancia del diagnóstico zookinésico. En: Minguell, F. Manual de fisioterapia en pequeños animales. España. Ed. Multimédica Ediciones Veterinarias. pp. 165-193.
- 66) Sterin, G. (2016). Taller de masoterapia y cinesiterapia. Seminario Internacional de Rehabilitación y Acupuntura en Pequeños Animales. Montevideo, Uruguay. pp. 1-13.
- 67) Vivo, J.; Galisteo, A.; Aguera, E. (2010). Aparato locomotor del Perro. Córdoba, Ed. Don Folio. 230 p.