


**UNIVERSIDAD DE LA REPÚBLICA  
FACULTAD DE VETERINARIA**

**TÉCNICAS DE HERNIORRAFIA PERINEAL MÁS UTILIZADAS EN CANINOS**

**Por**

**Carolina BERIAO**

**TESIS DE GRADO presentado como uno de  
los requisitos para obtener el título de  
Doctor en Ciencias Veterinarias  
(Orientación Medicina Veterinaria)  
Modalidad revisión bibliográfica**



**MONTEVIDEO  
URUGUAY  
2008**

111 TG  
Técnicas de her  
Beriao, Carolina




## PÁGINA DE APROBACIÓN

TESIS DE GRADO aprobada por:

Presidente de Mesa:

---

Segundo miembro (Tutor):



---

Prof. Adjunto  
Dr. Gabriel Semiglia

Tercer Miembro:

---

Cuarto miembro:  
(sin voz ni voto)


---

Fecha:

22/12/2008

---

Autor:



---

Carolina Beriao

## AGRADECIMIENTOS

A la Dra. Daniela Izquierdo por su invaluable e incondicional ayuda, tanto cuando estuvo aquí como cuando se encontraba en el exterior realizando una maestría.

Al Dr. Gabriel Semiglia por haber aceptado ser el tutor de este trabajo y por el tiempo dedicado a la corrección del mismo.

# TABLA DE CONTENIDO

	Página
PÁGINA DE APROBACIÓN.....	II
AGRADECIMIENTOS .....	III
RESUMEN .....	VI
SUMMARY .....	VII
1. OBJETIVOS .....	1
2.1 OBJETIVOS GENERALES.....	1
2.2 OBJETIVOS PARTICULARES.....	1
2. INTRODUCCIÓN .....	2
2.1. ANATOMIA .....	2
2.1.1 <u>El perineo</u> .....	2
2.1.2 <u>El ligamento sacrotuberoso</u> .....	2
2.1.3 <u>La región perineal y el cuerpo perineal</u> .....	2
2.1.4 <u>El diafragma pélvico</u> .....	2
2.1.5 <u>El esfínter anal externo</u> .....	3
2.1.6 <u>Las fascias pélvica y perineal</u> .....	3
2.1.7 <u>El músculo obturador interno</u> .....	3
2.1.8 <u>Innervación e irrigación</u> .....	3
2.2 HERNIA PERINEAL .....	
2.2.1. <u>Definición y epidemiología</u> .....	4
2.2.2 <u>Etiopatogenia</u> .....	4
2.2.3 <u>Signos clínicos</u> .....	5
2.2.4. <u>Diagnóstico</u> .....	6
2.2.5 <u>Diagnóstico diferencial</u> .....	7
3. PRESENTACIÓN .....	7
3.1 TRATAMIENTO MÉDICO .....	7
3.2 TRATAMIENTO QUIRÚRGICO.....	8
3.2.1 <u>Técnica aposicional simple</u> .....	10
3.2.2 <u>Herniorrafia por transposición del músculo obturador interno</u> .....	11
3.2.3 <u>Herniorrafia incorporando la transposición del músculo glúteo superficial</u> ...	11
3.2.4 <u>Herniorrafia combinando la transposición del músculo obturador interno y del músculo glúteo superficial</u> .....	12
3.2.5 <u>Herniorrafia aplicando un flap del músculo semitendinoso</u> .....	13
3.2.6 <u>Herniorrafia perineal mediante la utilización de implantes</u> .....	13
3.2.6.1 Utilización de injerto de pericardio equino.....	14
3.2.6.2 Utilización de un injerto de Fascia lata autógena.....	14
3.2.6.3 Utilización de colágeno dermal porcino.....	15
3.2.6.4 Utilización de una biomembrana de látex natural.....	15
3.2.6.5 Utilización de una malla de polipropileno.....	15

3.2.6.6 Utilización de una malla plástica.....	16
3.2.7 <u>Cistopexia</u> .....	16
3.2.8 <u>Colopexia</u> .....	16
3.2.9 <u>Fijación de los ductos deferentes</u> .....	17
3.2.10 <u>División anal</u> .....	17
4. <u>DISCUSIÓN</u> .....	19
4.1 TÉCNICA APOSICIONAL SIMPLE .....	19
4.2 TRANSPOSICIÓN DEL MÚSCULO OBTURADOR INTERNO .....	19
4.3 TRANSPOSICIÓN DEL MÚSCULO GLÚTEO SUPERFICIAL .....	20
4.4 HERNIORRAFIA COMBINANDO LA TRANSPOSICIÓN DEL MÚSCULO OBTURADOR INTERNO Y DEL MÚSCULO GLÚTEO SUPERFICIAL .....	20
4.5 TRANSPOSICIÓN DEL MUSCULO SEMITENDINOSO .....	20
4.6 UTILIZACIÓN DE IMPLANTES .....	21
4.7 COLOPEXIA, CISTOPEXIA y FIJACIÓN DE LOS CONDUCTOS DEFERENTES .....	22
4.8 DIVISIÓN ANAL .....	23
4.9 MATERIAL DE SUTURA.....	23
5. <u>CONCLUSION</u> .....	24
6. <u>REFERENCIAS BIBLIOGRÁFICAS</u> .....	25
7. <u>ANEXOS</u> .....	31
7.1 FIGURA I .....	31
7.2 FIGURA II .....	32
7.3 FIGURA III .....	33
7.4 FIGURA IV .....	33
7.5 FIGURA V .....	34
7.6 FIGURA VI .....	35
7.7 FIGURA VII .....	35
7.8 FIGURA VIII .....	36
7.9 FIGURA IX .....	36
7.10 FIGURA X .....	37
7.11 FIGURA XI .....	38
7.12 FIGURA XII .....	39
7.13 FIGURA XIII .....	40

## RESUMEN

La hernia perineal es descrita como una apertura en la región perineal que se produce como resultado del debilitamiento y separación de los músculos y fascias que forman el cinturón pélvico, permitiendo que el recto, contenidos pélvicos y/o abdominales desplacen a la piel perineal provocando una deformación con inflamación del subcutáneo que se localiza ventrolateralmente al ano.

Es una entidad clínica bien reconocida en el perro y ocurre casi exclusivamente en perros machos de mediana edad o edad avanzada sin castrar. En raras oportunidades se describió en perras. Muchas técnicas y diferentes materiales se han utilizado en la resolución de hernias perineales en caninos, lo que indica la complejidad en su tratamiento.

El objetivo del siguiente trabajo fue realizar en base a una revisión bibliográfica un estudio comparativo de las ventajas y desventajas de las diferentes técnicas de herniorrafia perineal más comúnmente utilizadas en caninos; pretendiendo ser una guía para el médico veterinario en el momento de elegir una opción quirúrgica para el tratamiento de su paciente, dado la frecuencia de esta patología en la clínica diaria.

**Palabras claves:** hernia perineal, herniorrafia, caninos

## SUMMARY


Perineal hernia is described as an opening in the perineal region which is produced as the result of the weakness and separation of the muscles and fascias that form the pelvic belt. This allows the rectum, pelvic and/or abdominal contents to move the perineal skin, producing a deformation and subcutis swelling that is located ventrolaterally to the anus.

It is a well recognized clinic entity in the dog and occurs almost exclusively in non castrated middle-aged to old male dogs. It has been described in female dogs in very few opportunities.

A lot of different surgical techniques and different materials have been used for the resolution of perineal hernias in dogs.

The aim of this work was to make, in basis of a bibliographic revision, a comparative study between the advantages and disadvantages of the different techniques of perineal herniorraphy most frequently used in dogs. Because of the frequency of this pathology in the daily clinic, is that this works pretends to be a guide for the veterinarian at the moment of having to choose a surgical option for the treatment of his/her patient.

## OBJETIVOS



### OBJETIVO GENERAL

El principal objetivo de este trabajo es actuar como una guía al momento de la elección en el tratamiento quirúrgico de la hernia perineal.

### OBJETIVOS PARTICULARES

1. Recordatorio anatómico
2. Descripción de la enfermedad
3. Técnicas quirúrgicas (descripción)
4. Discusión (comparación de las diferentes técnicas, ventajas y desventajas de cada una)
5. Conclusiones



## INTRODUCCIÓN

### ANATOMÍA

#### El perineo

El perineo es definido como parte de la pared corporal que cubre la abertura caudal de la pelvis y rodea a los canales anal y urogenital (Dorn y col,1982;Bone,1992). Es circundado dorsalmente por la tercera vértebra caudal y los ligamentos sacrotuberosos en ambos lados y ventralmente por el arco isquiático (Mortari y Rahal,2005) (Figura I). Contiene al cuerpo perineal, diafragma pélvico, el esfínter anal externo, la fascia pélvica y perineal, diafragma urogenital, músculo perineal transverso superficial, el músculo isquiocavernoso, los músculos bulboesponjoso y retractor, y la fosa isquirectal (Dorn y col,1982) (Figura II).

#### El ligamento sacrotuberoso

El ligamento sacrotuberoso es una banda fibrosa que se extiende desde la primera vértebra caudal y el sacro al ángulo lateral de la tuberosidad isquiática (Dorn y col,1982;Hedlund,2004)(Figura I).

#### La región perineal y el cuerpo perineal.

La región perineal es un término utilizado para describir el área de piel superficial entre el ano y la vulva o el bulbo del pene. El cuerpo perineal es el nódulo en el plano medial entre el ano y la vulva o bulbo del pene. El músculo del esfínter anal externo, el músculo bulboesponjoso y la inserción ventral del músculo elevador del ano se unen en este lugar. En las hembras, el músculo isquiouretral también se une al cuerpo perineal (Dorn y col,1982)(Figura I).

#### El diafragma pélvico.

El diafragma pélvico está formado por el músculo elevador del ano y el músculo coccígeo (Pettit , 1962;Desai,1982; Bone,1992;Hedlund,2004;Mortari y Rahal,2005), el mismo es un cerramiento vertical (Mortari y Rahal,2005) a través del cual los órganos digestivos y genitourinarios se abren al exterior (Pettit , 1962;Desai,1982; Hedlund,2004).Estos dos músculos son difíciles de diferenciar entre si a la hora de la cirugía (Pettit ,1962; Desai,1982).

El músculo coccígeo posee una capa interna y otra externa de fascia. Está localizado lateral y cranealmente al elevador del ano (Dorn y col,1982) Se origina en la apófisis espinosa isquiática, cruza la parte medial del ligamento sacrotuberoso y se abre como un abanico (Dorn y col,1982; Sisson y Grossman,1982) para unirse a los procesos transversos de la segunda a la quinta vértebra caudal (Dorn y col,1982;

Sisson y Grossman, 1982; Hedlund, 2004). La función del músculo coccígeo es la de presionar el rabo contra el ano y los genitales externos y posicionar al mismo entre los miembros posteriores del perro (Dorn y col, 1982).

El músculo elevador del ano es muy extenso, se origina en el suelo de la pelvis y en el cuerpo del ileon. Se dirige caudalmente, para insertarse en el esfínter anal externo y en la vértebra caudal VII (Sisson y Grossman, 1982).

### El esfínter anal externo.

El esfínter anal externo es un músculo subcutáneo que rodea al ano. El borde craneal está conectado mediante fascia al borde caudal del elevador del ano. Dorsalmente, el esfínter anal externo se une a la fascia caudal a nivel de la tercera vértebra caudal. (Dorn y col, 1982).

### El músculo obturador interno.

En el piso de la pelvis se encuentra la cabeza del músculo obturador interno, que aunque no este involucrado en el desarrollo de la hernia perineal, puede ser utilizado en su corrección quirúrgica (Pettit, 1962) (Figura II).

El músculo obturador interno tiene forma de abanico (Dorn y col, 1982; Hedlund, 2004) que cubre al foramen obturador internamente y se eleva desde los bordes craneal, medial y caudal del foramen y el arco isquiático. Las fibras del músculo convergen lateralmente debajo del ligamento sacrotuberoso para formar un tendón fuerte y plano que se inserta en la fosa trocantérica del fémur (Dorn y col, 1982).

### Las fascias pélvica y perineal.

Posteriormente al diafragma pélvico, se encuentra la fascia perineal (Pettit, 1962); La fascia perineal es una capa simple, suelta, que es la continuación de la fascia lata. La fascia pélvica, llamada la fascia perineal profunda cubre la superficie dorsomedial del músculo obturador interno y se une a la tuberosidad isquiática ventralmente. Esta fascia corre junto al ligamento sacrotuberoso caudolateralmente, mientras que craneolateralmente se continua con la fascia gluteal profunda. En el macho, la fascia pélvica está fuertemente unida a las superficies dorsales de los músculos isquiocavernoso y bulboesponjoso. En ambos sexos ésta fascia se extiende cranealmente entre el ano y los genitales externos y se une con la fascia del lado opuesto para unirse al cuerpo perineal. La fascia pélvica forma el límite caudal del espacio perineal superficial en el cual los músculos bulboesponjoso e isquiocavernoso descansan (Dorn y col, 1982) (Figura II).

### Inervación e irrigación

Una banda de tejido que cursa caudomedialmente a través de la fosa isquiorectal contiene al nervio pudendo y a los vasos pudendos internos (Dean y Bojrab, 1993). El nervio pudendo, una rama del plexo lumbosacro, es un nervio mixto que proviene de los

tres nervios espinales sacros. Pasa posterior y lateralmente a los músculos coccígeos, luego se dirige hacia medial y penetra en la fosa isquiorrectal, donde se divide en las ramas perineal y anal (hemorroidal) y el nervio dorsal del pene. Las ramas anales del nervio pudendo son nervios motores voluntarios que inervan al esfínter anal externo y los alrededores del tracto urogenital. La arteria hemorroidal caudal, una rama de la arteria pudenda interna contribuye al abastecimiento de la fascia perineal y es la arteria principal de las estructuras anales (Pettit,1962).

Los vasos y nervios perineales pueden estar desplazados desde su posición anatómica normal por los contenidos herniarios. La observación y disección cautelosas son necesarias para la preservación de estas estructuras (Hedlund,2004).

## **HERNIA PERINEAL.**

### **Definición y epidemiología**

La hernia perineal es descripta como el desplazamiento del contenido pélvico o abdominal a través de una apertura creada por la separación de los músculos laterales al ano y rabo, y dorsales al isquion (Desai,1982;Seim,2004).

Se produce como resultado del debilitamiento y separación de los músculos y fascias que forman el cinturón pélvico (Bruhl-Day y Magnieri, 2002 ; Mortari y Rahal,2005;Paulo y col 2005;Gilley y col ,2003), permitiendo que el recto, contenidos pélvicos y/o abdominales desplacen la piel perineal provocando una deformación con inflamación del subcutáneo que se localiza ventrolateralmente al ano (López y col,2004),al herniarse dentro de la fosa isquiorrectal (Washabau y Brockman,1997).

Es una entidad clínica bien reconocida en el perro (Desai,1982) y ocurre casi exclusivamente en perros machos de mediana edad o edad avanzada (Dieterich,1991;Dórea y col;2002;Bongartz y col,2005; Hunt,2007) sin castrar (Hunt,2007;Bongartz y col,2005;Bruhl y col,2002).

En raras oportunidades se describió en perras (Bruhl y col,2002; Seim,2004; Mewrchav y col,2005) en estas, a menudo, son de origen traumático (Hedlund, 2004).

La causa por la cual no ocurre generalmente en hembras, es porque el músculo elevador del ano es mucho mas fuerte en estas, siendo mas ancho y grueso y con una mayor área de unión a la pared rectal que en los machos (Desai,1982;Seim,2004), a fin de resistir la fuerza del parto (López y col,2004;Desai,1982).

En algunos perros se evidencia un riesgo familiar. El Boston terrier, Pequinés, Boxer, (Bone,1992;Dean y Bojrab,1993;Seim,2004) Collies (Bone,1992;Dean y Bojrab,1993) y mestizos, muestran un factor de riesgo mas alto que otras razas (Bone,1992;Dean y Bojrab,1993;Seim,2004) .Los Boston terrier, Pequineses y Boxer presentan un mayor riesgo entre los 7 y 9 años, mientras que los Collie y los mestizos lo manifiestan alrededor de los 14 años (Dean y Bojrab,1993).

## Etiología

La etiología precisa de la hernia perineal no ha sido aun establecida y mucha confusión existe en torno a esto (Desai, 1982; Niles y Williams, 1999).

Numerosas causas han sido postuladas (Desai, 1982) pero no existe un solo factor responsable (Dean y Bojrab, 1993). Los factores que se creen que contribuyen al desarrollo de la misma incluyen constipación crónica (Mann y col, 1989; Hosgood y col, 1995; Head y Francis, 2002) como resultado de anomalías rectales, esfuerzo para defecar debido a prostatomegalia y desbalances en las concentraciones hormonales gonadales (Mann y col, 1989; Hosgood y col, 1995). La patología rectal que puede intervenir en la herniación perineal comprende desvío (flexura), saculación (dilatación) y divertículos rectales. El desvío rectal es una curva en forma de S dentro de la hernia. La saculación rectal es una dilatación de la pared dentro de la hernia. El divertículo rectal es un desgarramiento en las capas seromusculares de la pared a través de las cuales la mucosa se dilata dentro de la hernia. El desvío rectal es el más benigno de estas condiciones porque se corrige con la herniorrafia, y sería imposible sin un espacio herniario donde desviarse, mientras que la saculación y el divertículo pueden presentarse sin la existencia de hernia y posiblemente puedan precederla. En correspondencia, la acumulación de heces en la saculación o divertículo causa esfuerzo para expulsar la materia fecal; el tenesmo continuo produce presiones sobre el diafragma pélvico fomentando la herniación. Aunque esto es una causa posible, no todos los perros con hernia perineal tienen anomalías rectales. (López y col, 2004).

Con respecto a la prostatomegalia, la alta incidencia de la hernia perineal en machos añosos puede estar relacionada al hecho que el agrandamiento de la próstata, y los consecuentes estreñimiento y tenesmo son un hallazgo común en ellos (Desai, 1982). Los quistes paraprostáticos también pueden ser causantes de hernia perineal, al comprimir el colon y la vejiga urinaria (Head y Francis, 2002).

Los desbalances hormonales anteriormente mencionados, incluirían el exceso de secreción de estrógeno por parte de testículos añosos, el cual causa relajación del diafragma pélvico, y la deficiencia de esteroides androgénicos que causan la debilidad de la musculatura del diafragma pélvico (Shahar y col, 1996).

Existen factores anatómicos en el desarrollo de la hernia perineal (López y col, 2004), en biopsias realizadas al momento de la herniorrafia se ha observado la presencia de atrofia por denervación del músculo elevador del ano (Dean y Bojrab, 1993). Esto podría ser el eslabón flojo del diafragma pélvico que facilita la herniación (López y col, 2004) y puede ocurrir por la distensión de fibras nerviosas durante el esfuerzo por defecar (Dean y Bojrab, 1993).

La mayoría de los autores está de acuerdo con que los pujos continuos, cualquiera sea su causa, rompen estructuras interesadas, permitiendo que se produzca la hernia (Dieterich, 1981).

## Patogenia

Las estructuras de soporte del cinturón pélvico implicadas en la hernia perineal son el músculo elevador del ano, el músculo coccígeo y la fascia perineal (Pettit, 1962; Desai, 1982). El elevador del ano, igualmente, es considerado el principal músculo involucrado (Desai, 1982) ya que la hernia perineal se asocia con atrofia neurogénica del mismo (Washabau y Brockman, 1997).

Han sido descritos cuatro tipos de hernia perineal: caudal, dorsal, ventral y ciática. Se le denomina caudal (o medial) cuando el contenido herniario pasa entre el esfínter anal externo, elevador del ano y el músculo obturador interno; se denomina dorsal cuando ocurre entre los músculos coccígeo y elevador del ano, ventral cuando ocurre entre los músculos isquiocavernoso, isquiouretral y bulbocavernoso y ciática cuando están involucrados el ligamento sacrotuberoso y el músculo coccígeo (Rochat y Mann, 1998 ; Bruhl y Magnieri, 2002). La hernia caudal es la más común de todas. (Rochat y Mann, 1998 ; Bruhl-Day y Magnieri, 2002)

La herniación puede ser unilateral o bilateral (Hedlund, 2004; Popak y Barbosa, 2006). Según lo descrito en la bibliografía los perros están ligeramente más predispuestos a sufrir este problema del lado derecho, aunque no hay razón anatómica que justifique esta tendencia (Dean y Bojrab, 1993; Popak y Barbosa, 2006).

Los contenidos de la hernia perineal pueden ser, en orden de prevalencia, grasa retroperitoneal, líquido seroso, recto, próstata, vejiga urinaria e intestino delgado. La grasa retroperitoneal toma el aspecto de omento dentro de la hernia y puede contener bolsas secuestradas de líquido seroso pajizo. La próstata puede localizarse en el espacio herniario, con la vejiga o sin ella. La retroflexión vesical ocurre aproximadamente en el 20% de los pacientes, en estos casos se produce un plegamiento agudo de la uretra que puede ser suficiente para ocluir el flujo de la orina (López y col, 2004). Los contenidos herniarios están circundados por una delicada capa de fascia perineal (saco herniario), tejido subcutáneo y tegumento (Hedlund, 2004). En muchos casos la cubierta peritoneal puede ser tan delgada que parece no existir; en otros el saco es distinguible con facilidad (Annis y Allen, 1991). Los órganos desplazados dentro de la hernia pueden obstruirse y estrangularse. La obstrucción o estrangulación visceral se asocia con deterioro rápido a no ser que se solucione el problema (Hedlund, 2004). La presencia concomitante de saculación rectal es muy común, especialmente en hernias crónicas (Costa Neto y col, 2006) ya que la falta de soporte brindada por el diafragma pélvico y la fascia perineal permite la dilatación del recto, hasta el punto de formarse un divertículo diferenciado (Petit, 1961).

## Signos clínicos.

La mayoría de los animales son presentados a la clínica con una tumefacción perineal reducible y uno o más de los siguientes signos: constipación (dificultad para defecar o defecación a intervalos muy prolongados), obstipación (constipación incorregible), tenesmo, disquecia (defecación dolorosa) (Bellenger y Canfield, 2006), prolapso rectal, estranguria, anuria, vómito, flatulencia e incontinencia fecal (Hedlund, 2004).

Los animales con desplazamiento hacia atrás de la vejiga son los que pueden mostrar signos de obstrucción urinaria (Bilbrey y col,1990;Niles y Williams,1999;Read,2006). Es importante destacar que no todos los perros con hernia perineal tienen la correspondiente tumefacción (Hedlund,2004 ; Bellenger y Canfield, 2006).

La deformación en más es ventrolateral al ano, puede ser uni o bilateral, en general no es dolorosa y puede ser reducible a la palpación. Si la vejiga es el órgano comprendido en la hernia el animal puede manifestar molestias y dolor ante esta última maniobra (Dean y Bojrab,1993).

En ocasiones los animales son presentados de emergencia debido a la uremia postrenal asociada con secuestro de la vejiga urinaria o estado de choque resultante de la estrangulación intestinal (Hedlund,2004).

### Diagnóstico.

El diagnóstico es realizado en base a los antecedentes, signos clínicos y examen rectal visual y digital (Seim,2004; Hunt, 2007).

El diagnóstico definitivo de hernia perineal (o debilidad del diafragma pelvico) puede ser realizado cuando el esfínter anal externo está claramente separado de la musculatura perirectal (como el músculo elevador del ano y el coccigeo) (Hunt, 2007).

Las placas radiográficas raramente son necesarias, sin embargo, pueden identificar la posición de la vejiga urinaria y próstata y asimetrías o agrandamientos. La administración de bario bucal o rectal demuestra la posición del colon y recto. También es factible la identificación ultrasonográfica de la vejiga urinaria y próstata dentro del saco herniario (Hedlund,2004).

### Diagnóstico diferencial.

Los diagnósticos diferenciales para la tumefacción perineal incluyen hernia perineal, neoplasia perianal, hiperplasia de las glandulas perianales, saculitis anal, neoplasia de sacos anales, atresia anal y tumores vaginales.

Los diagnósticos diferenciales para la disquecia comprenden cuerpos extraños rectales, hernias perianales, fistulas perianales, estrechez anal, estenosis rectal, abscesos de sacos anales, neolasis rectales, tumores anales, traumatismo anal, dermatitis anal, pythiosis rectal y prolapso anorrectal (Hedlund,2004).

## PRESENTACIÓN

### TRATAMIENTO MÉDICO

El objetivo terapéutico es el alivio y prevención de la constipación y disuria, y evitar la estrangulación orgánica. La evacuación normal a veces puede ser mantenida con el empleo de laxantes, ablandadores fecales, cambios dietéticos, enemas periódicos y/o evacuación rectal manual. La dieta deberá ser alta en fibras (salvado) y contenido húmedo, y pueden utilizarse laxantes.

Los factores causantes (obstrucción o infección de las vías urinarias, megacolon, prostatitis) deben ser corregidos. (Hedlund,2004).

El definir la causa de la hernia perineal debería de reducir el problema de recurrencia, asumiendo que la misma es corregible (Mann y col,1989).

La castración es el tratamiento de elección para la hiperplasia prostática. El acetato de clormadinona, un progestágeno bien tolerado con actividad antiandrogénica, puede ser utilizado para suprimir la hiperplasia prostática. Los signos clínicos también se pueden aliviar mediante la administración de estrógenos en bajas dosis. Sin embargo, este tratamiento no se recomienda porque puede producirse una metaplasia escamosa con un mayor aumento de la glándula y mielosupresión asociada con neutropenia, anemia arregenerativa y trombocitopenia.(Bellenger y Canfield, 2006).

Los pacientes con retroflexión vesical requieren terapia urgente (cateterización o cistocentesis seguida de estabilización de la uremia posrenal) previa a la herniorrafia. (López y col,2004; Bright,2002).

Aunque las medidas conservadoras pueden ser apropiadas para algunos pacientes riesgosos o terminales, la herniorrafia se indica para la mayoría de los casos (López y col,2004), ya que éstas, por si solas, no son exitosas para el control permanente de los signos clínicos asociados a la hernia (Bellenger y Canfield, 2006).

### TRATAMIENTO QUIRÚRGICO

Existe una gran variedad de procedimientos quirúrgicos (Mortari y Rahal,2005), y la elección del mismo dependerá del cuadro clínico presentado por el paciente, y puede incluir la realización de un solo procedimiento o la combinación de estos (Costa Neto y col,2006).

Los problemas quirúrgicos presentados por una hernia perineal son: cómo reconstruir un diafragma pélvico fuerte cuando los músculos del área (elevador del ano, esfínter anal externo, coccígeo y obturador interno) están a menudo muy débiles, cómo brindarle un soporte adecuado a la porción ventral del diafragma reconstruido, y cómo minimizar la tensión de las suturas en el diafragma (Raffan,1993).

Las dos técnicas de mayor utilización son la reposición anatómica o tradicional y la transposición o enrollamiento del músculo obturador interno (Hedlund,2004; López y col,2004). La herniorrafia incorporando la transposición del músculo glúteo superficial,

un flap del músculo semitendinoso, y la utilización de implantes son también técnicas de reparación comunes (Bongartz y col,2005).

La variedad de técnicas utilizadas para reparar la hernia perineal en el perro refleja la dificultad del problema quirúrgico (Raffan,1993).

Cuando la hernia es bilateral, las lesiones pueden ser corregidas conjuntamente con un intervalo de 4 a 6 semanas entre ambos procedimientos quirúrgicos (Petit,1961; Mortari y Rahal,2005).

Al mismo tiempo que la ruptura del diafragma pélvico, pueden ocurrir la enfermedad prostática, enfermedad rectal y la retroflexión vesical contribuyendo a la severidad de la hernia perineal e incluso desalentando futuros tratamientos. Para mejorar el pronóstico de las hernias bilaterales o complicadas (entendiéndose por complicada aquellas recurrentes, hernias unilaterales con dilatación rectal mayor, hernias perineales con enfermedad prostática quirúrgica y aquellas con retroflexión de la vejiga urinaria), deben analizarse y tratarse las lesiones concomitantes (prostática, rectal, vesical) (Brissot y col,2004).

En primer lugar, la incidencia de la prostatomegalia asociada a hernia perineal varía de 23% a 46% en diferentes estudios (Hosgood y col,1995) y el tenesmo defecatorio, que presiona sobre el diafragma pélvico debilitado, puede deberse a esto en algunos casos (López y col,2004). La orquiectomía es de utilidad para eliminar el tenesmo si la enfermedad prostática responde a la castración (Holmes,1964;López y col,2004). Por lo tanto, la castración, si bien controvertida (Pettit,1962; Desai,1982; Mann y col,1989; López y col,2004,Popak y Barbosa,2006), está recomendada durante la herniorrafia porque se destacó que reduce la recurrencia de la misma (Holmes 1964; Bone,1992; Hosgood y col,1995;Singh y col,2000;Hedlund,2004). Los perros no castrados tienen una recurrencia 2.7 veces mayor que aquella de los castrados (Bone,1992;Earley y Koalta 1993;Hosgood y col,1995;Hedlund,2004; Bruhl-Day y Magnieri, 2002). Es por esto que para la mayoría de los cirujanos, la castración es actualmente una parte integral del tratamiento de la hernia perineal (Earley y Koalta,1993). Igualmente, la castración no protege al perro de una hernia subsecuente en el lado opuesto al que ha sido operado (Desai,1982; Bellenger y Canfield, 2006).

En segundo lugar, la desviación rectal, saculación o presencia de divertículos, causan el vaciamiento incompleto del recto lo cual es una de las complicaciones mas comunes luego de la herniorrafia (Bellenger y Canfield, 2006).

Debido a que esto puede producir estreñimiento y por lo tanto falla de la herniorrafia, algunos cirujanos recomiendan la excisión de los divertículos rectales y de las grandes saculaciones (Vnuk y col,2006).

En los perros con grandes saculaciones rectales (Hunt, 2007) el prolapso rectal ha sido reportado de producirse luego de la herniorrafia perineal (Gilley y col,2003; Hunt,2007) pero revierte cuando el recto dilatado retorna a su diámetro normal (Hunt,2007). Para tratar y prevenir la recurrencia del prolapso rectal es utilizada una técnica quirúrgica denominada colopexia, con el fin de crear una adhesión entre el colon y la pared abdominal (Popovitch y col,1994; Niles y Williams,1999; Seim,2004).

Por último, el estreñimiento persistente debido al dolor es muy común luego de la herniorrafia (Bellenger y Canfield, 2006), lo cual fuerza a la vejiga hacia atrás y puede contribuir con la recurrencia de la hernia (Bilbrey y col,1990).Es por ello que tanto la colopexia como la cistopexia son técnicas utilizadas ocasionalmente en combinación con las técnicas de reparación de la hernia perineal (Bongartz y col,2005).



La cistopexia no siempre es necesaria, pero debe ser considerada en casos en que los músculos del diafragma pélvico estén muy atrofiados (Read,2006).

Pero existen varias complicaciones asociadas con la cistopexia convencional, estas son la colocación inadvertida de suturas a través de la mucosa vesical (creando un nido para infecciones o formación de cálculos), retención urinaria por interferencia con la contracción vesical normal, y la colocación de la vejiga en una posición vulnerable de ser dañada en una futura celiotomía (Bilbrey y col,1990). Es por ello que la realización de la cistopexia cuando existe retroflexión vesical es aun controversial (Bongartz y col,2005; Bellenger y Canfield, 2006). Para evitar esto, es conveniente cateterizar la uretra para facilitar su identificación (Sereda y col,2002).

La mayoría de los cirujanos incorporan estas cirugías en el mismo momento de la reconstrucción perineal; otros aconsejan una demora entre la cirugía abdominal y la perineal. (Bellenger y Canfield, 2006).

Quienes aconsejan la demora entre ambos procedimientos quirúrgicos lo hacen porque esto permite estabilizar al paciente antes de la siguiente cirugía, además se resuelven el edema y la inflamación y la reducción de los contenidos herniarios remanentes es mas sencilla (Hunt ,2007).

Las complicaciones mas comunes luego de la herniorrafia son el estreñimiento persistente debido al dolor, el vaciamiento incompleto del recto (debido a desviación rectal, saculación o presencia de divertículos), el tenesmo producido (Bellenger y Canfield, 2006) por suturas colocadas erróneamente a través de la mucosa rectal (Bilbrey y col,1990; Bellenger y Canfield, 2006) la prostatomegalia o la infección. El estreñimiento continuo fuerza la vejiga hacia atrás y puede contribuir a la recurrencia de la hernia (Bilbrey y col,1990). La incontinencia fecal y urinaria puede ocurrir secundariamente al daño de los nervios pélvicos y pudendos. La incompetencia del esfínter anal externo puede resultar de la tensión e inflamación local luego de la reparación local, pero debería de remitir unos pocos días luego de la cirugía. (Hunt,2007).

### Técnica aposicional simple

La reparación convencional de la hernia perineal incluye la aposición de los tejidos que rodean a la fosa isquiorectal (Frankland,1986) y es denominada técnica aposicional simple (Bongartz y col,2005). Consiste en la reconstrucción del diafragma pélvico uniendo nuevamente a la fascia perineal con el esfínter anal externo(Petit,1962). Las suturas son colocadas en el músculo del esfínter anal externo, músculo coccígeo, ligamento sacrotuberoso y el músculo obturador interno para aposicionarlos y de esta manera remplazar el soporte en esta área previamente brindada por el músculo elevador del ano.(Frankland,1986).

Para el acceso se efectúa una incisión curvilínea comenzando en craneal de los músculos coccígeos, curvándola sobre la comba herniaria a 1 o 2 cm en lateral del ano, extendiéndola unos 2 a 3 cm en ventral del piso pélvico. Se secciona el tejido subcutáneo (Hedlund,2004) y el saco herniario es abierto por disección roma, evitando dañar cualquier órgano presente (Bellenger y Canfield,2006); luego se reducen los contenidos herniarios (Bellenger,1980;Hedlund,2004;Mortari y Rahal, 2005; Bellenger y Canfield,2006) mediante la disección de las inserciones subcutáneas y fibrosas

(Hedlund,2004). La grasa presente en el saco herniario se suele dejar, pero también puede ser ligada y escindida (Bellenger y Canfield,2006).

Mantener la reducción de la hernia rellenando el defecto con una torunda humedecida (Hedlund,2004). La arteria y la vena pudendas internas y el nervio pudendo están en la región ventral del saco. En todo momento se deben tener presentes estas estructuras para evitar su traumatismo (Hedlund,2004). Se debe también tener cuidado con el nervio recto caudal, rama del nervio pudendo. Es esencial mantener intacta la inervación motora para el esfínter anal externo para tener una defecación normal (Bellenger y Canfield,2006).

Pre-colocar suturas de monofilamento 0 o 2-0 interrumpidas simples utilizando una aguja curva larga. Comenzar la colocación de los puntos entre el esfínter anal externo y músculo elevador del ano, coccígeo o ambos (Figura III). Espaciar las suturas con una distancia no mayor de 1 cm (Hedlund,2004). A medida que la colocación progresa hacia ventral y lateral, incorporar el ligamento sacrotuberoso para una reparación segura si es necesario (Bellenger, 1980; Bright,2002; Hedlund,2004; Mortari y Rahal,2005). Colocar las suturas a través, mas que alrededor, del ligamento sacrotuberoso para evitar el secuestro del nervio ciático (Hedlund,2004). Dirigir las suturas ventrales entre el esfínter anal externo y el músculo obturador interno. Ajustar las suturas comenzando en dorsal y progresando hacia ventral. Extraer la torunda antes del ajuste de los últimos puntos. Evaluar la reparación, colocar suturas adicionales si persiste el defecto o la debilidad. Lavar el área. Cerrar los tejidos subcutáneos con un patrón aposicional continuo o interrumpido y la piel con un patrón interrumpido de afrontamiento empleando material no absorbible (Hedlund,2004).

#### Herniorrafia por transposición del músculo obturador interno.

El acceso es el mismo que el ya descrito para la técnica aposicional simple (Hedlund,2004,Mortari y Rahal,2005). Seccionar la fascia y el periostio a lo largo del borde caudal del isquion y origen del músculo obturador interno. Utilizando un elevador perióstico, elevar el periostio y músculo obturador interno a partir del isquion(Figura IV). Trasponer dorsomedialmente o enrollar al músculo dentro del defecto (Hedlund,2004) para ayudar a llenar el defecto herniario y para permitir una sutura libre de tensión (Bellenger y Canfield,2006).

Seccionar el tendón de inserción del obturador interno si es necesario para lograr la cobertura adecuada del defecto (Hedlund,2004; Bellenger y Canfield,2006). El tendón del obturador interno a menudo es de visualización difícil, complicando esta maniobra. Tener cautela de evitar la sección de los vasos glúteos caudales y nervio perineal. Pre-colocar suturas interrumpidas simples similar al caso de la técnica tradicional. Comenzar el afrontamiento de los músculos combinando elevador del ano y coccígeo con el esfínter anal externo en medial, y el elevador del ano y coccígeo con el esfínter anal externo dorsalmente. Luego colocar suturas entre el obturador interno y el esfínter anal externo en medial (Figura V) y el elevador del ano y coccígeo en lateral (Hedlund,2004). Si el músculo coccígeo está atrofiado, suturar en su lugar al ligamento sacrotuberoso. La pared rectal y los sacos anales no deben incorporarse a la sutura (Bellenger y Canfield,2006).

### Herniorrafia incorporando la transposición del músculo glúteo superficial.

El perro es colocado en decúbito lateral con el lado herniado hacia arriba, y una insisión en forma de U o levemente curvada es realizada sobre el trocánter mayor y la región perineal; el flap así creado es dirigido dorsalmente junto con la grasa subcutánea. El músculo glúteo superficial es expuesto y dirigido hacia distal de su punto de inserción hacia el trocánter femoral mayor con un poco de periostio, utilizando bisturí. El flap muscular es liberado en su parte dorsal (con cuidado de no dañar el suministro sanguíneo que entra en el músculo ventralmente), y la fascia que lo conecta medialmente con el glúteo medial es disecada en forma roma. Se sutura el tendón de inserción distal a la fascia isquial y al obturador interno, lo que es posible realizar sin demasiada tensión debido a la gran movilidad de este flap gluteal.

Varias suturas son colocadas a lo largo del borde pélvico y luego a lo largo de la fascia del flap. El músculo queda relativamente poco tensionado. Las suturas también son colocadas entre el esfínter anal externo y el borde caudal original del músculo y el ligamento sacrotuberoso, realizando de 7 a 10 suturas todas juntas. De esta manera el borde caudal del flap gluteal se vuelve medial en la fosa isquiorectal, siendo suturado al esfínter anal externo, mientras el borde craneal se vuelve lateral. Los tejidos subcutáneos deben ser suturados de manera de reducir el espacio muerto y la incisión cutánea cerrada con puntos simples interrumpidos (Weaver y Onamegbe, 1981).

### Herniorrafia combinando la transposición del músculo obturador interno y del músculo glúteo superficial.

Se realiza una insisión inicial desde el isquion hasta la base de la cola, el saco herniario es abierto por disección roma y los contenidos herniarios son reducidos.

El isquion es palpado y con una hoja de bisturí el tejido adiposo y conectivo suelto son quitados del hueso y del músculo obturador interno. La disección se continúa, con cuidado, hasta el ligamento sacrotuberoso, a través del músculo coccígeo, a lo largo de la cara ventral de la cola y a mitad de camino del músculo del esfínter externo, quitando todo el tejido adiposo y conectivo suelto de estos músculos. Cuando esto esté completado el nervio pudendo, la arteria pudenda interna, la arteria y nervio perineal y el nervio y arteria rectales se ven contenidas en tejido adiposo.

Los lugares donde se colocan las suturas son bien expuestos y liberados de tejido conectivo suelto, los tejidos expuestos son cubiertos con torundas embebidas en suero fisiológico. La insisión cutánea se extiende luego hasta el ileon, y hasta el trocánter mayor (Figura VI). La grasa es disecada de la superficie del músculo para exponer el músculo glúteo superficial y el bíceps femoral. La fascia lata y el borde craneal del bíceps femoral son incididos para exponer el trocánter mayor y el fémur proximal. La inserción del glúteo superficial es cortada y liberada. El borde craneal del músculo glúteo superficial es cortado con tijeras y liberado así de su origen en el sacro y la superficie ventral es disecada en forma roma del tejido subyacente, preservando el suministro sanguíneo lo mas posible (Figura VII). Son colocados retractores entre el trocánter mayor y el bíceps femoral para exponer el borde caudal del músculo glúteo medial. El tejido adiposo es disecado del borde caudal del músculo glúteo superficial

para exponer el tendón del músculo obturador interno. Dicho tendón es liberado lo más cercanamente posible de su inserción en la fosa trocánterica (Figura VIII). El área es irrigada con solución salina y la insisión cutánea vertical desde el ileon hasta el trocánter mayor es suturada, dejando un orificio en la parte más baja para drenaje. Luego se realiza una insisión a lo largo del borde isquiático del músculo obturador interno el cual fue disecado en forma roma del piso de la pelvis. Pinzas hemostáticas son colocadas debajo del tendón por donde cruza la muesca isquiática y el tendón es elevado dentro del canal pélvico. El tendón es luego suturado al tendón de la cola (sacrocaudal ventral lateral), y el borde craneal del músculo suturado al músculo coccígeo. Si el músculo coccígeo posee un tono pobre o una textura dañada, este borde craneal es suturado al ligamento sacrotuberoso. El borde caudal del músculo obturador interno es suturado a la mitad superior del esfínter anal externo (Figura X). La irrigación sanguínea y nerviosa al esfínter anal externo entran entre el tercio medio y el más bajo del músculo. (Si el tendón del obturador interno no llega a la cola, longitud extra es obtenida colocando al obturador interno medialmente al tejido adiposo, el nervio pudendo y los vasos sanguíneos quedan de esta forma a lateral del músculo transpuesto). El músculo glúteo superficial se coloca sobre el obturador interno y el tendón es suturado a la fascia/periostio del isquion, lo más cercanamente posible a la base del pene. El borde del músculo glúteo superficial es suturado al esfínter anal externo y los músculos ventrales de la cola (Figura IX).

El cerramiento de la herida es el de rutina, pero se deja un espacio de 1 cm sin suturar para permitir el drenaje desde el espacio muerto creado por la transposición del obturador interno (Raffan, 1993).

### Herniorrafia aplicando un flap del músculo semitendinoso

Es útil en aquellos animales con poca musculatura perineal (Hunt, 2006).

Se realiza una insisión en la piel a lo largo del borde caudal de la tuberosidad isquiática del lado contralateral al de la hernia (el músculo que se disecciona es el del lado contralateral) y se continúa distalmente a lo largo del borde caudal del muslo hasta la altura del tercio distal.

El músculo semitendinoso distal es disecado de las estructuras adyacentes y el pedículo vascular proximal identificado (Chambers y Rawlings, 1991). Luego de ligar la arteria femoral caudal distal, el músculo semitendinoso es seccionado a la altura del linfonódulo poplíteo (Mortari y Rahal, 2005) y el origen es parcialmente elevado mediante la insisión de la porción lateral de su unión tendinosa al isquion de manera de permitir su movilización (Chambers y Rawlings, 1991). Luego es rotado debajo del ano (Chambers y Rawlings, 1991) y la extremidad distal del flap del músculo semitendinoso es suturado al músculo obturador interno, al músculo coccígeo y a la fascia pélvica (Mortari y Rahal, 2005). El borde originalmente medial es suturado a la cara ventral del esfínter anal con una sutura interrumpida en X (Chambers y Rawlings, 1991). El borde originalmente lateral es suturado a los músculos isquiouretral, bulboesponjoso y a la fascia del semimembranoso (Mann y col, 1989; Mortari y Rahal, 2005). Suturas de apoyo pueden ser colocadas en los músculos del diafragma pélvico del lado contralateral para evitar una tensión excesiva en el músculo semitendinoso que fue utilizado para la corrección de la hernia (Mortari y Rahal, 2005).

## Herniorrafia perineal mediante la utilización de implantes.

Los implantes sintéticos o naturales son utilizados cuando los bordes del anillo herniario no pueden ser adecuadamente unidos por medio de las técnicas clásicas de sutura o transposición muscular (Paulo y col,2005).

Los tejidos biológicos conservados en glicerina actúan como red para que en su estructura se desarrolle el tejido reparador propio del organismo que lo recibe. La glicerina es un alcohol trihídrico que ha sido utilizada para el mantenimiento y como método de conservación de diferentes tejidos. Esta parece constituir un buen método de conservación de injertos debido a su poder antiséptico, ausencia de reacciones inflamatorias agudas indicando una disminución de la antigenicidad del injerto, con la preservación de la contextura y aumento de la resistencia del tejido conservado. Además es de fácil ejecución y bajo costo, tornando su uso accesible ya que no requiere de infraestructura sofisticada (López y col,2004).

En cuanto a los materiales sintéticos la literatura ha descrito extensamente su utilización para reforzar la reparación de las hernias y para suplantar defectos en el tejido, pero con resultados variables (Shoukry y col,1997).

### Utilización de injerto de pericardio equino.

Se incide la piel y el tejido subcutáneo de forma amplia y curva comenzando en lateral del ano y extendiéndose hasta el isquion. Se reduce el contenido herniario y se realiza una herniorrafia tradicional procediéndose a la síntesis de los músculos que conforman el diafragma pélvico e incluyéndose el ligamento sacrociático para dar mayor resistencia a la misma, utilizando material no absorbible (ej: Nylon monofilamento 4-0) con puntos en X.

El pericardio equino conservado en glicerina al 98%, previamente hidratado en solución fisiológica estéril por 15 minutos (López y col,2004, López y col,2007) es recortado de forma rectangular con una longitud suficiente, variable de acuerdo al tamaño de la incisión (López y col,2007), y colocado a manera de "parche" (López y col,2004) con una anchura de 2-2,5 cm (López y col,2007) cubriendo ampliamente la línea de sutura inicial (López y col,2004).

La fijación se realiza por medio de puntos de sutura en "U" horizontal, que incluyan el injerto y los músculos correspondientes suturados anteriormente. Estas suturas se colocan alrededor de todo el injerto y el material de sutura a utilizar es nylon monofilamento. Luego se sutura el tejido subcutáneo y finalmente se sutura la piel (López y col,2004, López y col,2007).

### Utilización de un injerto de Fascia lata autógena.

Para obtener el injerto de fascia lata se realiza una pequeña incisión cutánea craneolateral sobre la fascia lata y el tejido subcutáneo es disecado en forma roma para poder visualizar toda la superficie del injerto. Las 2 hojas de fascia lata son cortadas

utilizando tijeras de Metzenbaum. Los márgenes son los siguientes: en proximal, el m.tensor de la fascia lata; cranealmente, el m.sartorio; caudalmente, el borde craneal del bíceps femoral y distalmente a nivel del tercio distal del fémur (Figura XII).

El defecto es luego suturado con un patrón continuo con polidioxanona, seguido de la sutura del tejido subcutáneo y la piel.

Luego se realiza una insición curvilínea a 1-2 cm a lateral del ano hasta el borde isquiático, y luego la fascia perineal es incidida para abrir y reducir la hernia. El injerto de fascia lata autógena es suturado a los músculos del diafragma pélvico utilizando una sutura simple. El injerto es colocado proximal al margen orientado ventralmente y el margen craneal superpuesto al esfínter anal externo.

La primera sutura es colocada centralmente entre el injerto y el músculo isquiouretral. Comenzando de esta sutura, 4 o 5 suturas son colocadas entre el periostio que recubre el borde caudodorsal del isquion y el injerto. Luego el injerto es suturado con 6-8 suturas alternadas primero medialmente a la parte ventral del músculo elevador del ano y a la parte caudal del esfínter anal externo, y después lateralmente al ligamento sacrotuberoso.

Dorsalmente, 4-6 suturas son colocadas entre el injerto y la parte caudal del esfínter anal externo medialmente, entre el injerto y los músculos elevador del ano y coccígeo lateralmente, y una sutura es colocada entre el injerto y el músculo rectococcígeo.

Es importante suturar el injerto bajo tensión para que retenga a los órganos pélvicos y/o viscerales cranealmente y soporte la pared rectal. Para finalizar se suturan el tejido subcutáneo y luego la piel (Bongartz, 2005).

#### Utilización de colágeno dermal porcino.

Luego de exponer los tejidos que rodean la fosa isquiática, la reparación comienza suturando dorsalmente el esfínter anal externo al músculo coccígeo, y/o la fascia adyacente a la base de la cola, y ventralmente a la fascia y al músculo obturador interno en lado caudal del isquion respectivamente. Son utilizados puntos simples. El defecto remanente en la fosa isquiática es cerrado suturando el mismo al esfínter anal externo, músculo coccígeo y músculo obturador interno (el tejido dermal porcino debe ser previamente reconstituido mediante su inmersión en suero fisiológico por 5 minutos y cortado del tamaño adecuado). Son utilizados puntos simples nuevamente. Finalmente se suturan el tejido subcutáneo y la piel (Frankland, 1986).

#### Utilización de una biomembrana de látex natural.

Un fragmento circular de membrana de látex natural (*Hevea Brasiliensis*) con polilisina al 0.1% es cortado y suturado a los músculos adyacentes utilizando puntos continuos simples con hilo de nylon.

Este material se comporta induciendo la formación de tejido conjuntivo fibroso, que permite la corrección del proceso. Por esto es que se le atribuye la posible presencia de un factor de crecimiento en su composición, que actuaría promoviendo la cicatrización.

Pero luego es necesario retirarlo, ya que no se incorpora a los tejidos receptores, y estos lo eliminan 14 días luego de su implantación (Paulo y col,2005).

#### Utilización de una malla de polipropileno.

Se realiza una incisión semicircular en la piel sobre la formación herniaria, iniciándose sobre la inserción de la cola y prolongándose en dirección a la tuberosidad isquiática. Luego se reintroduce el contenido herniario dentro de la cavidad abdominal mediante presión digital.

Se adapta una malla entrelazada de polipropileno de forma oval con las mismas dimensiones del orificio herniario, la cual es fijada al tejido muscular circundante con puntos separados, aplicados en el borde de la malla.

Finalmente se sutura el tejido subcutáneo y posteriormente la piel (Matera,1981).

#### Utilización de una malla plástica (Proxplast)

Una incisión sobre la protrusión hernial es realizada desde el sacro hasta el isquion. Las vísceras contenidas dentro de la hernia son examinadas y reintroducidas hacia una posición más craneal. Una porción oval de malla plástica, previamente esterilizada en autoclave, es cortada con tijeras para ajustarla al defecto en el diafragma pélvico.

La periferia de la malla es luego suturada a los tejidos circundantes. Dorsalmente, se sutura al músculo coccígeo lateral, lateralmente a la fascia grasa y densa, al músculo obturador interno ventralmente y a los remanentes de la fascia del músculo elevador del ano medialmente. Se colocan suturas a través de los bordes de la malla y los tejidos adyacentes a la periferia de la malla. Cuando estas suturas están firmemente atadas, la malla es invertida y se forma una barrera muy fuerte. La piel sobrante es eliminada, y la incisión en la piel es cerrada con puntos verticales y profundos (Larsen,1966).

#### Cistopexia

Se vacía la vejiga utilizando un catéter y se la vuelve a llenar parcialmente con solución salina (NaCl 0.9%) para facilitar la manipulación y sutura. Se realiza un abordaje rutinario por línea media.

Un punto de fijación es colocado en el ápice de la vejiga, y se realiza una tracción craneal de la vejiga hasta que desaparece la laxitud de la uretra. Las áreas a ser suturadas son previamente laceradas utilizando una gasa. Comenzando dorsalmente, 3 filas longitudinales de 6 suturas interrumpidas simples de prolene 3-0 son colocadas entre la vejiga y la pared abdominal, comenzando cerca del ápex y progresando hasta el triángulo. Las suturas son colocadas transversalmente a través de la mucosa y submucosa de la pared vesical y desde una dirección dorsal hacia ventral a través del músculo abdominal transversal de la pared abdominal derecha. La fila del medio es colocada aproximadamente desde el extremo craneal del ligamento lateral roto de la

vejiga hacia caudal a lo largo de los remanentes del ligamento lateral hacia el trígono. Una fila de suturas es colocada a dorsal y otra a ventral de la fila de suturas del medio. Se deberá evitar la arteria circunfleja iliaca externa asociada a la pared abdominal derecha.  
Se sutura el abdomen de manera rutinaria (Gilley y col 2003).

### Colopexia.

Se comienza realizando una laparotomía ventral por línea media y el colon descendente es traccionado hacia craneal. Un ayudante no estéril determina por visualización y palpación rectal que haya tracción en el recto y que el prolapso haya sido reducido (Popovitch y col,1994;Gilley y col,2003).  
Previo a la colopexia las áreas a ser suturadas en la serosa del colon y en el peritoneo son levemente erosionadas utilizando una gasa (Gilley y col,2003).  
El colon descendente es luego suturado a la pared abdominal izquierda a unos 2.5 cm de la línea blanca. Las suturas son colocadas a través de la submucosa del colon utilizando un patrón simple interrumpido de material absorbible (Popovitch y col,1994;Gilley y col,2003).  
Se debe evitar penetrar el lumen intestinal (Gilley y col,2003). Luego de una fila de 5 a 6 suturas, el colon es rotado hacia medial y otra línea de suturas es colocada de manera similar (Popovitch y col,1994)  
Se sutura el abdomen de manera rutinaria (Gilley y col 2003).

### Fijación de los conductos deferentes.

Se realiza una laparotomía ventral por línea media. La vejiga retroflexionada es colocada nuevamente en su posición normal. Cada conducto deferente es identificado con la arteria y vena testicular a nivel del anillo inguinal.  
Los conductos, previamente ligados y escindidos, son separados de la arteria y vena testicular y luego traccionados con cuidado a través del canal inguinal.  
Un punto de fijación con polipropileno 3-0 es colocada en el extremo escindido. Cada conducto deferente, con su aporte sanguíneo es disecado del peritoneo hasta la altura de la próstata. Una tracción moderada hacia craneal es aplicada a cada conducto trayendo a la vejiga y próstata hacia craneal. Un túnel corto, de aproximadamente 1.5 a 2.5 cm de largo, es realizado en la pared abdominal ventrolateral adyacente al fundus de la vejiga (Figura XIII).Un pinza hemostática mosquito curva es pasada por debajo del músculo abdominal transversal desde craneal hacia caudal. El conducto deferente es tomado con la hemostática y pasado a través del túnel. El conducto deferente es suturado a él mismo y a la pared abdominal con 3 o 4 suturas simples interrumpidas de polipropileno 3-0.  
Se sutura el abdomen de manera rutinaria (Bilbrey y col,1990)



**División anal.**

Se colocan 2 dedos a través del ano en la dilatación rectal. Seguidamente se realiza una incisión desde la apertura anal a través de la piel, esfínter anal externo y pared rectal, de manera que la dilatación rectal quede abierta.

El borde de la incisión rectal es luego suturado al borde de la piel con puntos interrumpidos de catgut.

La incisión es realizada de manera de evitar la rama rectal caudal del nervio pudiendo y evitar o permitir la resección del saco anal (Harvey, 1977)



## DISCUSIÓN

### **TÉCNICA APOSICIONAL SIMPLE.**

Para Bone (1992) esta técnica es para ser utilizada en casos de hernias leves y moderadas. Brissot y col (2004) sostienen que esta técnica resulta en excesiva tensión del esfínter anal, y que no es recomendable en caso de existir atrofia muscular, por lo que en ese caso deben usarse las técnicas de transposición muscular.

La recurrencia de la hernia perineal cuando se utiliza la técnica estándar ha sido del 8% para Hosgood y col(1995),del 15% para Petit (1962) y para Bellenger (1980), del 19% para Weaver y Omamegbe (1981), y hasta del 37.5% para Harvey (1977).

La misma ha sido asociada con complicaciones postoperatorias del 28.6% para Bellenger (1980) al 66% para Harvey(1977).

Dentro de dichas complicaciones postoperatorias, Weaver y Omamegbe (1981) y Bone (1992), enumeran las siguientes: infección de la herida y absedación, prolapso rectal, incontinencia fecal y lesión del nervio ciático.

Harvey (1977), en un estudio retrospectivo, Bellenger(1980) y Hosgood y col (1995), mencionan además de éstas, la incontinencia urinaria.

Según Mann y col(1989),la alta prevalencia de recurrencia luego de utilizar esta técnica, fue lo que llevó a incurrir en la búsqueda de nuevas técnicas quirúrgicas.

### **TRANSPOSICIÓN DEL MUSCULO OBTURADOR INTERNO.**

Según Mortari y Rahal (2005) esta técnica tiene como objetivo reforzar la parte ventral de la hernia y al igual que Hunt(2006) mencionan que permite una sutura sin tensión y que se produce una mínima distorsión del esfínter anal externo.

Hunt (2007) la recomienda en perros pequeños sin antecedentes de retroflexión vesical, mientras que Bone (1992) la recomienda en casos de hernias severas y bilaterales ya que sostiene que con la misma se logra una menor tensión en el lugar de la reparación.

Stoll y col (2002) la mencionan como la técnica mas recomendada comúnmente.

La transposición de músculo obturador interno presentó una recurrencia de tan solo el 0 al 2% para Hosgood y col(1995).Concluyen a partir de estos resultados, y a partir de dos trabajos realizados por Sjollega y Sluijs´ (quienes redujeron la incidencia del 43% al 22% con el tiempo) que la recurrencia de la hernia es un problema menor si la técnica es realizada por cirujanos expertos.

Según Harvey(1977),Bellenger(1980),Weaver y Omamegbe (1981),Earley y Koalta(1993)y Hosgood y col (1995) las potenciales complicaciones postoperatorias para esta técnica, coinciden con las de la técnica mencionada anteriormente.

Earley y Koalta(1993) afirman haber utilizado esta técnica en 25 casos sin tener ni recurrencias ni complicaciones.

## **TRANSPOSICIÓN DEL GLUTEO SUPERFICIAL.**

Mortari y Rahal (2005) sostienen que esta técnica puede ser utilizada en casos en que el tratamiento tradicional falle o para brindar un refuerzo adicional a la zona dorsal. Opinan que brinda un soporte seguro y duradero para el diafragma pélvico. Por otro lado, Weaver y Omamegbe(1981) y Mortari y Rahal (2005) sostienen que requiere un mayor tiempo quirúrgico, lo que eleva las posibilidades de que se produzca una infección.

En un estudio realizado por Weaver y Omamegbe(1981) el porcentaje de éxito( juzgado por la remisión de los síntomas y ausencia de recurrencia) para esta técnica, fue del 64%.

Raffan (1993) describe en una revisión bibliográfica que Spreull y Frankland (1980) tuvieron complicaciones postoperatorias del 15% al utilizar esta técnica, en comparación con el 46% obtenidas por Burrows y Harvey (1973).

## **HERNIORRAFIA COMBINANDO LA TRANSPOSICIÓN DEL MÚSCULO OBTURADOR INTERNO Y DEL MÚSCULO GLÚTEO SUPERFICIAL**

Raffan (1993), en su estudio experimental realizado en 52 hernias en un total de 44 perros, concluyó que este procedimiento brindó un diafragma pélvico fuerte, con menos complicaciones postoperatorias que otras técnicas y con buenos resultados a largo plazo. Solo 5 de los perros presentaron complicaciones postoperatorias, y todos ellos presentaban grandes hernias ventrales al momento de la cirugía, para los otros tipos de hernia el éxito de su técnica fue del 100%.

## **TRANSPOSICIÓN DEL MUSCULO SEMITENDINOSO.**

Chambers y Rawlings (1991) asegura que este músculo posee los requisitos para ser utilizado como un flap, incluyendo ser lo suficientemente largo, ser accesible por ser superficial, ser expandible y poseer una anatomía vascular simple. Si bien reconoce que la experiencia clínica con este tipo de procedimientos es limitada, sostiene que es una alternativa para cuando fallan o son inviables las técnicas de transposición del músculo obturador y glúteo superficial.

Mann y Constantinescu(1998), y Mortari y col(2005) sostienen que es una técnica recomendada cuando fallan las técnicas de herniorrafia, sobretudo en casos de hernias crónicas, o recidivantes, en el que la parte ventral del perineo está severamente afectada.

Para Hunt (2006) es útil en animales que presentan muy poca musculatura perineal.

## UTILIZACIÓN DE IMPLANTES.

López y col (2004) aseguran que los tejidos biológicos conservados en glicerina ofrecen la posibilidad de permanencia indefinida, y que por los datos obtenidos hasta el momento se podría aconsejar la utilización de injerto de pericardio equino conservado en glicerina, y lo considera un método simple, efectivo y económico. Por otro lado, reconoce que el número reducido de pacientes intervenidos en su trabajo (3 pacientes) no permite realizar una conclusión definitiva.

Según la opinión de Bongratz y col(2005) el injerto autógeno de fascia lata es un método simple y efectivo que puede ser utilizado sin mayores complicaciones para la reparación primaria de una hernia perineal.

Actualmente, se está llevando a cabo en el Perfil Quirúrgico del Departamento de Pequeños Animales, a cargo del Dr. Gabriel Semiglia, un trabajo experimental con fascia lata autógena extraída de cadáveres caninos, la cual es conservada en glicerina al 75%, y reconstituida 15 minutos antes de la cirugía en suero fisiológico estéril. Se han realizado hasta el momento más de 15 casos, estando dicho trabajo en vías de publicación.

Frankland(1986) concluyó de su trabajo en 27 hernias en un total de 21 perros, que el colágeno dermal porcino es razonablemente bien tolerado y puede llegar a ser útil para reparar defectos que no pueden ser reparados por los métodos convencionales.

Stoll y col (2002) también realizaron un trabajo con 12 perros utilizando para la reparación de las hernias perineales submucosa de intestino delgado porcino, no presentando ninguno de los casos complicaciones postoperatorias significativas, obtuvieron resultados satisfactorios y al igual que Frankland (1986) concluyen que puede ser utilizado cuando el músculo obturador interno es delgado y friable, o en casos de hernias recurrentes.

Paulo y col(2005) realizaron la presentación de un caso de hernia perineal en el cual se utilizó una membrana de látex natural para la corrección del defecto en la pared, y hallaron que efectivamente se formó un tejido fibroso capaz de ocluir el anillo herniario, no habiendo recidivas hasta por lo menos 6 meses después.

Larsen (1966) asegura haber utilizado con éxito el implante de una malla plástica por 5 años en un total de 14 perros, y menciona como aspectos positivos el de ser una técnica simple, la fuerza mecánica lograda gracias al implante plástico y la baja incidencia de recurrencia de la hernia.

Matera y col(1981) probaron la utilización de una malla de polipropileno en 6 animales con hernia perineal, y lograron con esta técnica el reestablecimiento completo de la integridad del límite caudal del canal pélvico en 5 de los animales.

Vnuk y col(2006) utilizaron también malla de polipropileno en 16 perros y obtuvieron como resultado 14 perros totalmente curados, 1 con constipación y tenesmo ocasional y 1 con problemas persistentes para defecar. Opinan que con esta técnica de corta duración se logra un diafragma pélvico fuerte y buenos resultados a largo plazo.

Sostienen por lo tanto que se puede utilizar como cirugía de primera elección en casos de que falle la técnica de transposición del músculo obturador interno por encontrarse éste débil o atrofiado. Mencionan como desventaja el elevado costo de la malla de polipropileno.

Según Paulo y col (2005), las reacciones mas frecuentemente observadas cuando los implantes son utilizados son la irritación del tejido subyacente y el rechazo.

Bellenger y Canfield (2006) sostienen que solo unos pocos informes han descrito el uso de material sintético, y que la evaluación crítica de cualquiera de las técnicas ha sido limitada.

Vnuk y col(2006) reconocen que el cirujano no debería utilizar una técnica que incluya la colocación de un material extraño si es posible realizar una técnica con tejido autógeno.

## **COLOPEXIA, CISTOPEXIA y FIJACIÓN DE LOS CONDUCTOS DEFERENTES.**

Dupré y col (1993) recomiendan realizar estos procedimientos, conjuntamente con la herniorrafia, en casos de hernias severas o complicadas, que son aquellos casos en que se presentan paralelamente con enfermedad prostática, retroflexión de la vejiga y/o enfermedades rectales.

Mortari y Rahal (2005) la recomiendan como complemento de la transposición del músculo obturador interno o del músculo semitendinoso, especialmente en casos de recidiva.

Brissot y col (2004) analizaron, en un estudio retrospectivo, el valor de la laparotomía como paso inicial en el tratamiento de las hernias bilaterales o complicadas. Durante la laparotomía, se realizaba, según se requiriese, colopexia, pexia de los ductos deferentes, cistopexia y/u omentalización prostática. Hallaron que en estos casos, la cistopexia, la colopexia y el tratamiento de la enfermedad prostática, aumenta las chances de resolución; pero que por otra parte los perros pueden igualmente presentar desórdenes urinarios y fecales. También mencionan, como ventaja adicional del utilizar este protocolo en dos pasos, que el despejar el espacio perineal mediante la organopexia permite una mejor visualización posterior durante la herniorrafia.

Popovitch y col (1994), en un estudio retrospectivo de 8 casos de colopexia en caninos, también hallaron que ninguno de ellos presentó tenesmo ni recurrencia del prolapso luego de dicha cirugía.

Gilley y col (2003) describen la realización de una cistopexia y colonopexia simultáneas, para el tratamiento de disuria y prolapso rectal que se presentaron como complicaciones luego de la herniorrafia perineal en un perro. Los mismos reportan que tanto la disuria como el tenesmo se resolvieron totalmente, y que el prolapso rectal no volvió a producirse.

Bilbrey y col (1990) describen una técnica donde los ductos deferentes, a través de una celiotomía, son fijados a la pared abdominal lateral para corregir la retroflexión de la vejiga y la próstata, para evitar que puedan contribuir en la recurrencia de la hernia. Ninguno de los 9 perros intervenidos presentó recidiva, por lo que considera que esta técnica es un buen complemento de la herniorrafia perineal complicada con retroflexión de la vejiga y la próstata. Opina que si bien requiere realizar una laparotomía adicional, que incrementa el tiempo de la cirugía el procedimiento es sencillo y rápido, con un mínimo trauma para el animal. Sostiene que al utilizar esta técnica se evitan los posibles inconvenientes de la cistopexia, los cuales ya fueron detallados anteriormente en este trabajo.

Por otro lado, Bilbrey y col (1990), Huber y Seim (1997) y Seim (2004) sostienen que dichas técnicas por si solas no serían suficientes para el tratamiento de las hernias.

## DIVISIÓN ANAL

Harvey (1977) hace referencia a un trabajo realizado por Whittlestone en 1973 en el cual describe un procedimiento de división anal y en el cual sostiene que esta técnica soluciona el problema del estreñimiento. Afirma que los resultados obtenidos fueron alentadores y que constituye, a diferencia de las técnicas de herniorrafia, una técnica sencilla y rápida.

Menciona que es un procedimiento utilizado selectivamente en el hospital veterinario de la universidad de Pensylvania para tratar a aquellos perros con estreñimiento y con una gran dilatación rectal pero sin ningún otro tejido dentro de la hernia.

Concluye que si bien no resulta ser un tratamiento completamente satisfactorio, puede ser una alternativa a la herniorrafia perineal en aquellos perros que por presentar estreñimiento no pueden ser tratados solo medicamente.

## MATERIAL DE SUTURA.

En cuanto al material de sutura a utilizar, Hunt (2007), contrariamente a la creencia anterior de que el éxito de la reparación dependía de la fuerza absoluta de las suturas o de crear una reacción inflamatoria para producir la fibrosis de los músculos, recomienda utilizar una sutura reabsorbible como la polydioxanona, que mantenga una fuerza adecuada durante el periodo de reparación y maduración de la herida. Sostiene que no tiene sentido utilizar una sutura rígida y gruesa en músculos débiles.

Seim(2004) también recomienda las suturas sintéticas monofilamento absorbibles

Harvey (1977) utilizó catgut.

Por otro lado, Weaver y Omamegbe(1981),Raiser(1994), Dean y Bojrab (1993),Earley y Koalta(1993), Hedlund(2004) utilizaron el nylon monofilamento 0 a 2-0 .

## CONCLUSIÓN.

Con la técnica aposicional simple, que fue la primera en practicarse, las recidivas y las complicaciones postoperatorias eran un gran problema.

Todo esto ha llevado a que se haya incurrido en esta gran variedad de técnicas quirúrgicas para tratar de resolver ese problema.

Las técnicas posteriores, diseñadas para superar los problemas de la técnica original, fueron bajando la prevalencia de las recidivas, pero las complicaciones postoperatorias seguían siendo el factor común.

Igualmente son muy dispares los resultados obtenidos por los diferentes autores en cuanto a la incidencia de recidivas y de complicaciones postoperatorias al utilizar una misma técnica de herniorrafia; esto puede deberse a la diferente habilidad y experiencia entre los cirujanos, o incluso de diferentes criterios al definir el éxito de una técnica.

Las técnicas de salvataje como la colopexia, cistopexia y fijación de los conductos deferentes han brindado excelentes resultados cuando se usan en combinación con las técnicas de herniorrafia para evitar recidivas y complicaciones postoperatorias.

Con respecto a la utilización de implantes, si bien la cantidad de ensayos experimentales no permite sacar conclusiones definitivas, han brindado resultados preliminares muy satisfactorios, lo que seguramente llevará a la realización de ensayos experimentales adicionales.

En un paciente con un primer episodio de hernia perineal, realizaría una herniorrafia simple acompañada siempre de una orquiectomía, ya que es el tenesmo debido a prostatomegalia la principal causa de esta patología.

También se deben de corregir las patologías rectales que puedan existir, como desviación, saculación y/o divertículo, ya que de lo contrario continuará el tenesmo y por lo tanto puede recidivar la hernia.

En caso de recidiva, recurriría a las técnicas de transposición muscular, utilizando el músculo semitendinoso en caso de tratarse de perros pequeños, o el músculo obturador interno en perros de mayor tamaño. La utilización de mallas también es una opción en este caso.

Si la hernia es ventral, aunque se trate de un primer episodio de hernia, se utiliza directamente la transposición del m. semitendinoso.

Si vuelve a recidivar, o en caso de no poder realizarse la herniorrafia, por ejemplo en perros añosos o urémicos, realizo solamente las técnicas de salvataje, colopexia y cistopexia o pexia de los ductos deferentes.

Debido a la compleja naturaleza de esta enfermedad, es necesario, en todos los casos, la combinación de procedimientos quirúrgicos (ej: orquiectomía, corrección de patologías rectales) para lograr también la resolución de otros desórdenes concomitantes a la hernia, si se quieren evitar las recidivas y minimizar las complicaciones postoperatorias.



## REFERENCIAS BIBLIOGRÁFICAS

1. Annis, J.R ; Allen,A.R (1991) Atlas de cirugía canina. Ed.Limusa,México,222 pp.
2. Bellenger (1980) Perineal Hernia in dogs. Australian Veterinary Journal ; 56:435-438.
3. Bellenger ,CR ; Canfield RB.(2006) Hernia perineal. En:Slatter, Tratado de cirugía en pequeños animales,3ª. ed. Ed.Intermédica, Bs.As.,pp 576-587.
4. Bilbrey, SA. ; Smeak, DD. ; DeHoff, W. (1990) Fixation of the Deferent Ducts for retrodisplacement of the urinary bladder and prostate in canine perineal hernia .Veterinary Surgery; 19:24-27.
5. Bone, D.L (1992) Surgical correction of canine perineal disorders. Veterinary Medicine; 87:127-138.
6. Bongartz, A. ; Carofiglio, F. ; Balligand, M. ; Heimann, M. ; Hamaide, A. (2005) Use of autogenous fascia lata graft for perineal herniorrhaphy in dogs. Veterinary Surgery; 34:405-413.
7. Bright, RM. (2002) Cirugía anorectal. En: Birchard. Manual clínico de procedimientos en pequeñas especies. 2ª. ed. Madrid.Ed Mc-Graw hill-Interamericana, pp 1051-1057.
8. Brissot, HN.; Dupré JP.; Bouvy BM.(2004) Use of laparotomy in a staged approach for resolution of bilateral or complicated perineal hernia in 41 dogs. Veterinary Surgery ; 33:412-421.
9. Bruhl-Day, R. ; Magnieri, J. (2002) Hernia perineal, abordaje lateral vs caudal.27 ° Annual World Small Animal Veterinary Association Congress.  
Disponible en: <http://www.wsava.org/>  
Fecha de consulta:10 de Octubre de 2008
10. Burrows, C.F ; Harvey, C.E (1973) Perineal hernia in the dog. Journal of Small Animal Practice 14:315-332.
11. Chambers, JN ; Rawlings; CA (1991) Applications of a semitendinous muscle flap in two dogs. Journal of the American Veterinary Medical Association;199:84-86.
12. Costa Neto, JM ; Menezes, VP ; Toribio, JMML ; Oliveira , ECS ;Anunciacao, MC ; Teixeira, R; D'assis, MJMH ; Vieira Júnior ,AS (2006) Tratamiento quirúrgico para la corrección de la hernia perineal en un perro con saculación rectal coexistente. Revista Brasileira de Saúde e Producao Animal, 7:07-19.




13. Dean PW, Bojrab MJ (1993) Reparación de la hernia perineal en el perro, En: Bojrab MJ, Birchard SJ, Tomlinson JL. 3ª. ed. BsAS. Ed Intermédica ,pp:435-441.
14. Desai, R. (1982) An anatomical study of the canine male and female pelvic diaphragm and the effect of testosterone on the status of levator ani of male dogs. Journal of the American Animal Hospital Association ; 18:195-202.
15. Dieterich, H.F. (1981) Reparación de la hernia perineal en el canino. Clínicas veterinarias de Norte America; 75-91.
16. Dórea, H.C ; Selmi A.L ; Daleck, C.R (2002) Hemorragia perineal en perros- Estudio retrospectivo de 55 casos. Ars Veterinaria ; 18: 20-24.
17. Dorn, A. ; Cartee, R. ; Richardson, D. (1982) A preliminar comparison of perineal hernia in the dog and man. Journal of the American Animal Hospital Association; 18:624-632.
18. Dupré, G.P ; Prat, N; Bouvy ,B (1993) Perineal hernia in the dog: Evaluation of associated lesions and results in 60 dogs. Veterinary Surgery; 22: 250. (Abstract)
19. Earley, T.D ; Koalta, R.J (1993) Hernia perineal en el perro: un método alternativo para su corrección , En: Bojrab MJ, Birchard SJ, Tomlinson JL. 3ª. ed. BsAs. Ed Intermédica ,pp:441-443.
20. Frankland, AL. (1986) Use of porcine dermal collagen in the repair of perineal hernia in dogs-a preliminary report. Veterinary Record; 119:13-14.
21. Gilley, RS ; Caywood, DD ; Lulich, JP ; Bowersox, TS. (2003) Treatment with a combined cystopexy-colopexy for dysuria and rectal prolapse after bilateral perineal herniorrhaphy in a dog. Journal of the American Veterinary Medical Association; 222:1717-1721.
22. Harvey, CE. (1997) Treatment of perineal hernia in the dog- a reassessment. Journal of Small Animal Practice; 18:505-511.
23. Head, LL; Francis, DA. (2002) Mineralized paraprostatic cyst as a potential contributing factor in the development of perineal hernias in a dog. Journal of the American Veterinary Medical Association; 221:533-535.
24. Hedlund, C.S. (2004) Cirugía del perineo, recto y ano. En: Cirugía en pequeños animales. 2ª ed. Bs.As. Ed. Intermédica ,pp 460-466.
25. Holmes, R.J. (1964) Perineal hernia in the dog. Veterinary Record; 76:1250-1251.
26. Hosgood, G; Hedlund, CS. ; Pechman, RD. ; Dean, Pw. (1995) Perineal herniorrhaphy: perioperative data from 100 dogs. Journal of the American Animal Hospital Association; 31: 331-342.

27. Huber, D.J; Seim, H.B (1997) Cystopexy and colopexy for the management of large or recurrent perineal hernias in the dog: nine cases (1994-1996). *Veterinary Surgery*; 26: 253-254 (Abstract).
28. Hunt, G.B. (2006) Reparación de la hernia: Principios y práctica. Disponible en: <http://www.ivis.org/proceedings/navc/2006/SAE/501.asp?LA=1>  
Fecha de consulta: 20 de mayo de 2008.
29. Hunt, G.B (2007) Soluciones prácticas para la hernia perineal. Disponible en: [http://www.ivis.org/proceedings/wsava/2007/pdf/15\\_20070321142009\\_abs.pdf](http://www.ivis.org/proceedings/wsava/2007/pdf/15_20070321142009_abs.pdf)  
Fecha de consulta: 20 de mayo de 2008.
30. Larsen,JS.(1966) Perineal herniorrhaphy in dogs. *Journal of the American Veterinary Medical Association*;149:277-280.
31. López, JE ; Guaimás , LE. ; Báez, AD ; Lockett, MB ;Ludueño, SF ; Resoagli, JM; Holovate, R; Amarilla, OA; Maidana, HR ; López Ramos, ML. (2004). Tratamiento quirúrgico de las hernias perineales mediante el uso de injerto de pericardio conservado en glicerina al 98%(resultados preliminares).  
Disponible en:<http://www.unne.edu.ar/Web/cyt/com.2004/4-veterinaria/V-022.pdf>  
Fecha de consulta: 10 de Febrero 2008
32. López, J.E.; Guaimás Moya, L.E.; Báez, A.D.; Lockett, M.B.; Maidana, R (2007) Tratamiento quirúrgico de hernias perineales en caninos mediante el uso de pericardio equino conservado en glicerina  
Disponible en: [http://vet.unne.edu.ar/revista/18/RevVet\\_v18-2007-01Lopez.pdf](http://vet.unne.edu.ar/revista/18/RevVet_v18-2007-01Lopez.pdf)  
Fecha de consulta: 14 de Mayo de 2008
33. Mann, FA; Boothe, WH ; Amoss MS; Tangner, CH ; Puglisi, TA; Hobson HP.(1989) Serum testosterone and estradiol 17-beta concentrations in 15 dogs with perineal hernia. *Journal of the American Veterinary Medical Association* ; 194: 1578-1580.
34. Mann, F.A ; Constantinescu,G.M. (1998) Salvage techniques for failed perineal herniorrhaphy. En: Bojrab M.J. y col. *Current techniques in small animal surgery*. 4ª. ed. Baltimore,Williams y Wilkings, pp:564-570.
35. Matera, A; De Moraes, PS; Stopiglia, AJ; Randi, RE. (1981) Hérnia perineal no cao: tratamento cirurgico mediante utilizacao de malha de polipropileno. *Revista da faculdade de Medicina Veterinaria e Zootecnia da Universidade de Sao Paulo*; 18:37-41.
36. Merchav, R.; Feuermann, Y. ; Shamay, A. ; Ranen, E. ; Stein, U. Johnston, D.E ; Shahar, R. (2005) Expression of relaxin receptor LRG7, canine relaxin, and relaxin-like factor in the pelvic diaphragm musculature with and without perineal hernia. *Veterinary Surgery* ;34.476-481.

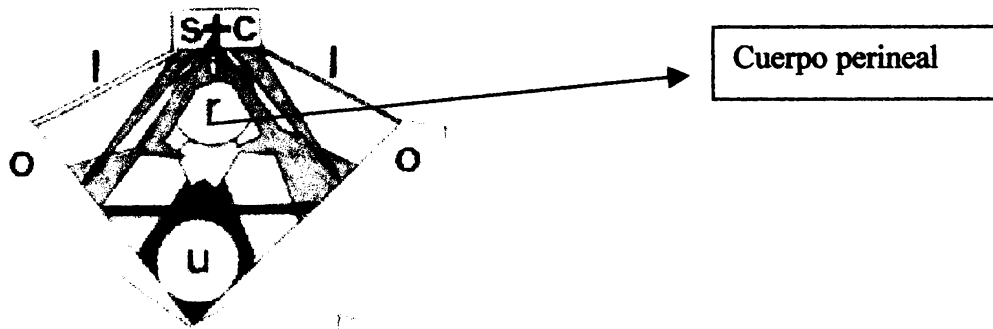
37. Mortari, AC. ; Rahal, S.C (2005) Hérnia perineal em caes. Disponible en: [http://www.scielo.br/scielo.php?pid=S0103-84782005000500040&script=sci\\_arttext](http://www.scielo.br/scielo.php?pid=S0103-84782005000500040&script=sci_arttext)  
Fecha de consulta :10 de Febrero 2008.
38. Mortari,A.C ; Rahal,S.C; Resende L.A.L ; Dal-Pai Silva, M ; Mamprim,M.J; Correa, M.A ; Antunes, S.H.S (2005) Electromiografía, ultrasonografía y estudios morfológicos para evaluar la técnica de transposición del músculo semitendinoso en perros.  
Disponible en: <http://www.ivis.org/proceedings/wsava/2005/151.pdf>  
Fecha de consulta:7 de Julio de 2008
39. Niles,J.;Williams ,JM.(1999) Perineal hernia with bladder retroflexion in a female cocker spaniel. *Journal of Small Animal Practice*;40:92-94.
40. Paulo, NM. ; Machado Silva, MA. ; da Conceicao, M.(2005) Biomembrana de látex natural (*Hevea brasiliensis*)con polilisina al 0,1% para la herniorrafia perineal en un perro. *Acta Scientiae Veterinariae*;33:79-82.
41. Pettit, GD.(1962) Perineal hernia in the dog.*The Cornell Veterinarian*;52:261-279.
42. Popak, P. Barbosa,C.(2006) Hernia Perineal en perros.  
Disponible en: <http://www.pucpcaldas.br/revista/doxo/Volume1/art11.pdf>  
Fecha de consulta:18 de Mayo de 2008
43. Popovitch, CA; Holt, D; Bright,R.(1994) Colopexy as a treatment for rectal prolapse in dogs and cats: a retrospective study of 14 cases. *Veterinary Surgery*;23:115-118.
44. Raffan, PJ .(1993) A new surgical technique for repair of perineal hernias in the dog. *Journal of the Small Animal Practice*;34:13-19.
45. Raiser, A.G (1994) Herniorrafia perineal em caes – análise de 35 casos. *Brazilian Journal of Veterinary Research and Animal Science*;31:252-260.
46. Read, R.A (2006).Manejo de hernias que se presentan como emergencias  
Disponible en:  
<http://www.ivis.org/proceedings/wsava/2006/lecture25/Read3.pdf?LA=1>  
Fecha de consulta:18 de Mayo de 2008
47. Read, R.A (2006) Diagnóstico diferencial de la disuria.  
Disponible en: <http://www.ivis.org/proceedings/navc/2006/SAE/245.asp?LA=1>  
Fecha de consulta:5 de Julio de 2008
48. Rochat, MC ; Mann, FA.(1998). Sciatic perineal hernia in two dogs. *Journal of Small Animal Practice*;39:240-243.

49. Sandwith, DJ. (1976) Perineal hernia in the bitch. *The Veterinary Record*;99:18.
50. Seim, H.B (2004) Reparación de la hernia perineal. 29º Annual World Small Animal Veterinary Association. Editor: NAVC Congreso Rhodes, Grecia.  
Disponible en:  
<http://www.vin.com/proceedings/Proceedings.plx?CID=WSAVA2004&PID=8772&O=Generic>  
Fecha de consulta: 17 de Julio de 2008
51. Sereda, C; Fowler, D ; Shmon, C . (2002) Iatrogenic proximal urethral obstruction after inadvertent prostaticectomy during bilateral perineal herniorrhaphy in a dog. *The Canadian Veterinary Journal*;43:288-290.
52. Shahar, R ; Shamir, MH ; Niebauer , GW ; Johnston, DE.(1996) A possible association between aquired nontraumatic inguinal and perineal hernia in adult male dogs. *The Canadian Veterinary Journal*;37:614-616.
53. Shoukry, M ; El- Keiey, M ; Hamouda, M ; Gadallah, S.(1997) Commercial polyester fabric repair of abdominal hernias and defects. *The Veterinary Record*;140:606-607.
54. Singh, M.; Varshney, A.C ; Sharma , S.K ; Kumar, V. (2000) Surgical managment of perineal hernias in two dogs. *Indian Veterinary Journal* ; 77:175-176.
55. Sisson, S ; Grossman, J.D (1982) *Anatomía de los animales domésticos*.5ª. ed. Barcelona,Ed.Salvat Editores,2302 p.
56. Spreull,J.S.A ; Frankland,A.L (1980) Transplante del músculo glúteo superficial en el tratamiento de la hernia perineal y la retroflexión del recto en el perro. *Journal of Small Animal Practice*;22:749-758.
57. Stoll, M.R ; Cook, J.L ; Pope, E.R ;Carson ,W.L ; Kreeger, J.M (2002) The use of porcine small intestinal submucosa as a biomaterial for perineal herniorrhaphy in the dog. *Veterinary Surgery* 31:379-390.
58. Tiwari,S.K ; Pathak, V.; Mishra, U.K ; Ingole , S.P (1998) Surgical managment of perineal hernia in a german shepherd dog. *Indian Veterinary Journal*; 75:635-636.
59. Vnuk, D.; Maticic.D.; Kreszinger, M; Radisic. B; Kos, J; Lipar,M; Babic.T. (2006) "A modified salvage technique in surgical repair of perineal hernia in dogs using polypropylene mesh". Disponible en: <http://www.vri.cz/docs/vetmed/51-3-111.pdf>  
Fecha de consulta:18 de Julio de 2008
60. Washabau, RJ. ; Brockman, DJ. (1997) Enfermedades recto-anales. En:Ettinger, SJ;Feldman, EC. *Tratado de medicina interna veterinaria*.4ª. ed. Bs.As, ed.Inter-Médica, pp.1695-1708.

61. Weaver, AD ; Omamegbe, JO. (1981) Surgical treatment of perineal hernia in the dog. Journal of Small Animal Practice;22:749-758.



## ANEXOS




**FIGURA I**  
**Diagrama esquemático del perineo del perro.**

**S- sacro; C- vértebra caudal; O- hueso coxal ; I - ligamento sacrotuberoso  
R-recto ; U- estructuras urogenitales.**

**Las estructuras de color gris representan al diafragma pélvico. Las estructuras color negro representan el diafragma urogenital.**

**Dom, A. ; Cartee, R. ; Richardson, D. (1982) A preliminar comparison of perineal hernia in the dog and man. Journal of the American Animal Hospital Association;18:624-632.**

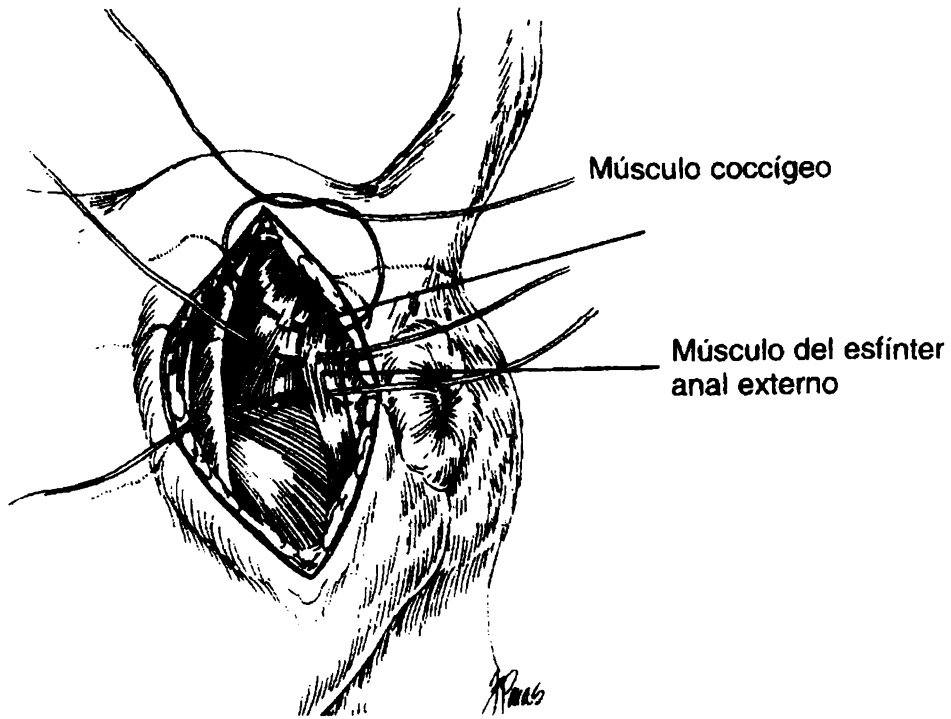


**FIGURA II**

**Dibujo esquemático del perineo.**

**S - fascia perineal ; F- fascia pélvica ;A- músculo uretral; B- corte del músculo bulboesponjoso; C- corte de músculo coccígeo; D- espacio perineal profundo; E- fascia externa del diafragma pélvico; I- fascia interna del diafragma pélvico ;L- esfínter anal externo; N-músculo obturador interno ; O- músculo isquiouretral; P- espacio perineal superficial ; R- recto ; T- corte del músculo perineal transverso superficial; U- uretra ; V- músculo isquiocavernoso ; Y – cuerpo perineal.**

**Dorn, A. ; Cartee, R. ; Richardson, D. (1982) A preliminar comparison of perineal hernia in the dog and man. Journal of the American Animal Hospital Association; 18:624-632.**



**FIGURA III**

**Cerrar la parte dorsal utilizando los músculos coccígeos y el esfínter anal externo.**


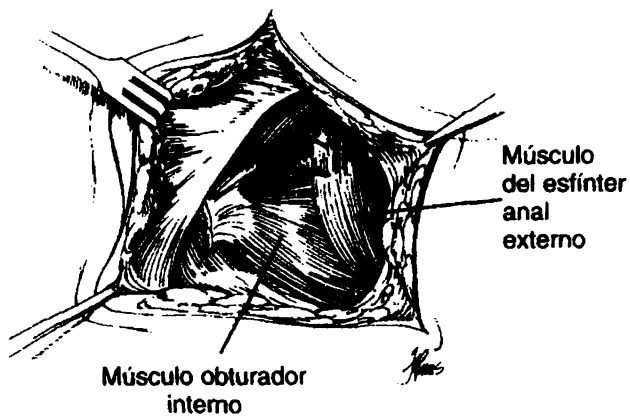


**FIGURA IV**

**Cerrar lo que queda del defecto levantando el m.obturador interno.**

**Bright, RM. (2002) Cirugía anorectal. En: Birchard. Manual clínico de procedimientos en pequeñas especies.2ª. ed. Madrid.Ed Mc-Graw hill-Interamericana,pp 1051-1057.**

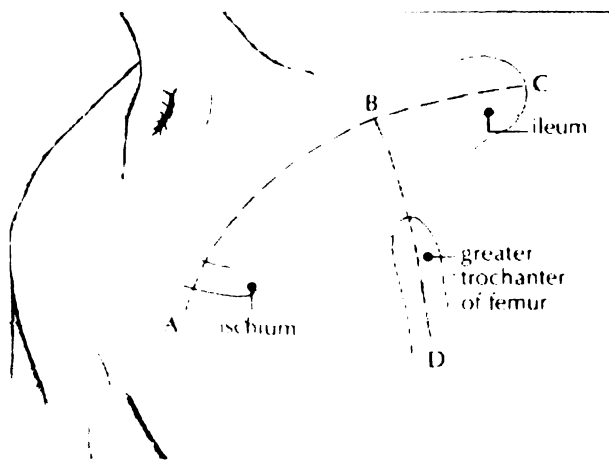




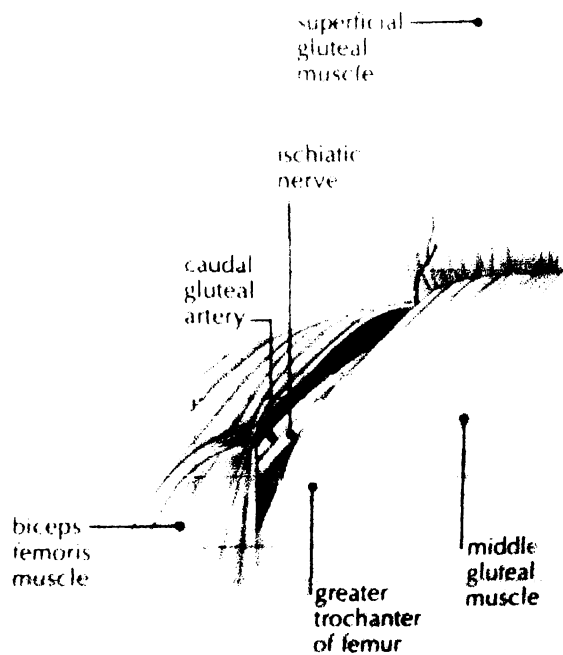
**FIGURA V**

**Suturar el m.obturador interno al esfínter anal externo.**

**Bright, RM. (2002) Cirugía anorectal. En: Birchard. Manual clínico de procedimientos en pequeñas especies.2ª. ed. Madrid.Ed Mc-Graw hill-Interamericana, pp 1051-1057.**

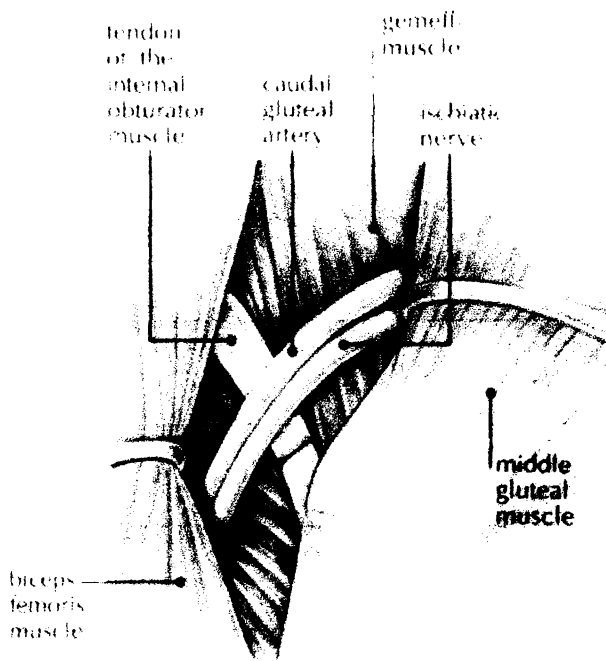


**Figura VI - Incisiones en la piel**

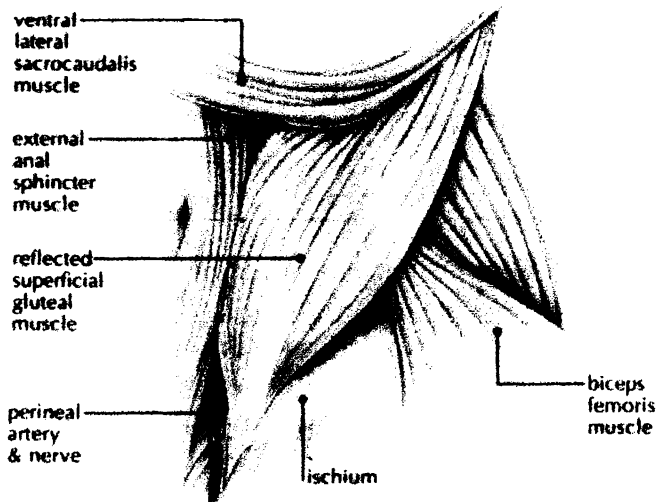


**FIGURA VII - Elevación del m.gluteo superficial.**

Raffan, PJ .(1993) A new surgical technique for repair of perineal hernias in the dog. *Journal of the Small Animal Practice*;34:13-19. Shahr, R ; Shamir, MH ; Niebauer, GW ; Johnston, DE.(1996)A possible association between acquired non traumatic inguinal and perineal hernia in adult male dogs. *The Canadian veterinary journal*;37:614-616.

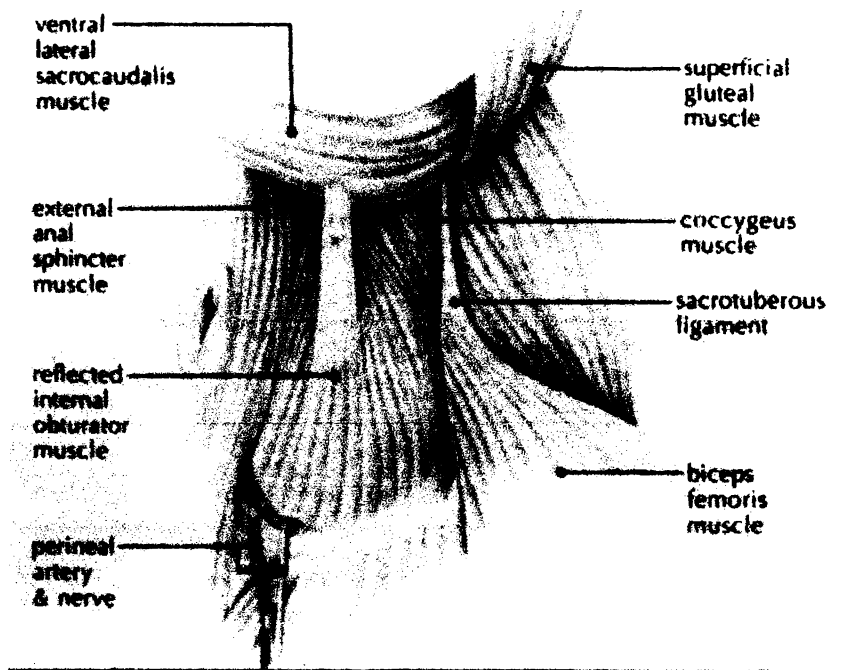


**FIGURA VIII - Tenectomía del m.obturador interno.**



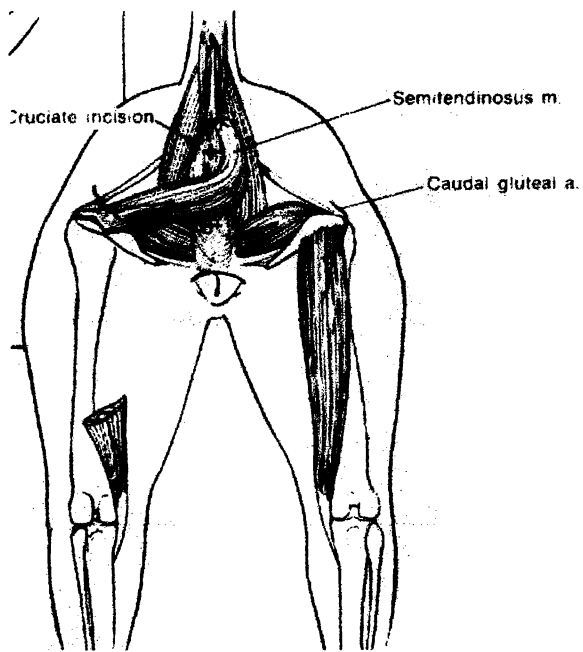
**FIGURA IX - Colocación del músculo glúteo superficial.**

Raffan, PJ .(1993) A new surgical technique for repair of perineal hernias in the dog. *Journal of the Small Animal Practice*;34:13-19. Shahar, R ; Shamir, MH ; Niebauer, GW ; Johnston, DE.(1996)A possible association between acquired non traumatic inguinal and perineal hernia in adult male dogs.*The Canadian veterinary journal*;37:614-616.



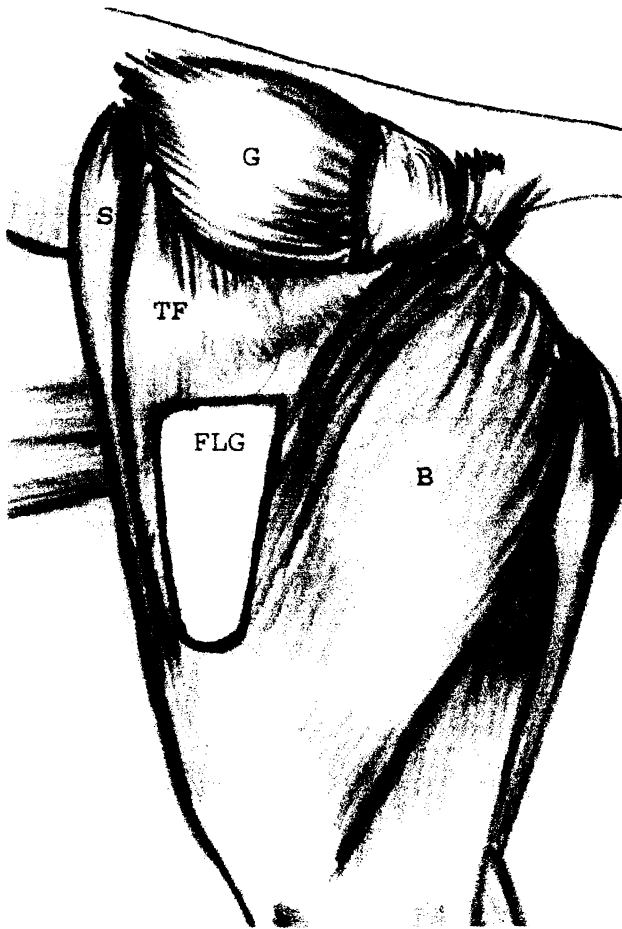
**FIGURA X - Colocación del m.obturador interno.**

Raffan, PJ .(1993) A new surgical technique for repair of perineal hernias in the dog. *Journal of the Small Animal Practice*;34:13-19. Shahr, R ; Shamir, MH ; Niebauer, GW ; Johnston, DE.(1996)A possible association between acquired non traumatic inguinal and perineal hernia in adult male dogs. *The Canadian veterinary journal*;37:614-616.



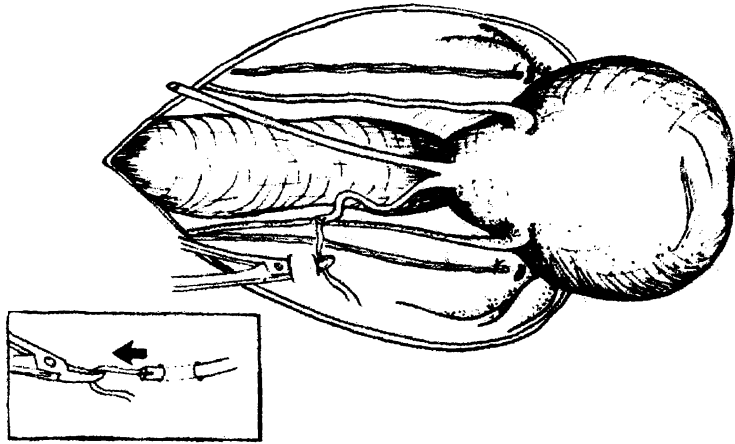
**Fig XI – esquema de la transposición del m.semitendinoso para crear un cabestrillo alrededor del ano.**

**Chambers, JN ; Rawlings, CA (1991) ) Applications of a semitendinous muscle flap in two dogs. Journal of the American Veterinary Medical Association;199:84-86.**



**Figura XII – Marcas anatómicas para extraer el injerto de fascia lata. TF: m. tensor de la fascia lata. S: m.sartorio. B: m.bíceps femoral. G: m. glúteo medial. FLG: Márgenes del lugar donante.**

**Bongartz, A. ; Carofiglio, F. ; Balligand, M. ; Heimann, M. ; Hamaide, A. (2005) Use of autogenous fascia lata graft for perineal herniorrhaphy in dogs. Veterinary Surgery; 34:405-413.**



**FIGURA XIII – Un tunel es creado por debajo del m.abdominal transverso adyacente al fundus de la vejiga.**

**Bilbrey, SA. ; Smeak, DD. ; DeHoff, W. (1990) Fixation of the Deferent Ducts for retrodisplacement of the urinary bladder and prostate in canine perineal hernia .Veterinary Surgery; 19:24-27.**