



EXAMEN CLÍNICO EN BOVINOS LECHEROS

Oscar R. Perusia M.V.

Av. Beck y Herzog 1504 / 3081-Humboldt (Santa Fe) Argentina

Tel-Fax (54)(0)3496-480253 - operusia@humboldtmet.com.ar - www.atlas2.com.ar - www.atlas2.com.ar/cirugiabov

El examen clínico siempre ha sido una herramienta fundamental para el diagnóstico.

Los bovinos lecheros, por su docilidad, son aptos para aplicar la mayoría de las maniobras clínicas. También mucho de lo aquí descripto, sobre todo, la inspección, es aplicable a todas las razas bovinas.

El examen clínico es un arte y no una ciencia, que se ejecuta a través de un método y para interpretarlo se necesita práctica y experiencia; ambas, lamentablemente no se las puede adquirir en poco tiempo.

El examen clínico consta de 3 pasos:

- 1-Historia clínica.
- 2- Observación del ambiente y examen del paciente
- 3-Pruebas complementarias.

1-Historia Clínica

Historia clínica necesita ser completa y profunda, pediría con términos claros, simples y entendibles por nuestro interlocutor.

La historia clínica puede ser:

- 1-Correcta: -1.1 Significativa
 - 1.2 No significativa
- 2-Incorrecta: -2.1 Conciente
 - 2.2-Inconciente

Como ejemplo podemos dar el relato del cuidador:

-1.1 "Estos animales tuvieron acceso a un deposito de granos y luego aparecieron, hinchados, con diarrea y hay uno caído sin poder incorporarse". Aquí la historia nos indica un claro cuadro de Indigestión con acidosis (historia correcta y significativa).

-1.2 "Esta vaca salto el alambrado, se corto un pezón y pierde la leche". Aquí la historia relata lo evidente; una herida traumática de pezón que tendrá que ir a cirugía (historia correcta y no significativa).

-2.1 Una vaca encontrada muerta en un potrero con alfalfa con en el siguiente relato: "Siempre que entran las vacas a ese potrero se muere alguna intoxicada, ya que en la orilla del alambrado hay muchas plantas tóxicas". Frecuentemente los cuidadores de vacas tratan de desviar los diagnósticos cuando ocurren muertes por timpanismo agudo (empaste), o por algún motivo del cual ellos eran los responsables de evitarlos (historia incorrecta conciente).

-2.2 Las "historias incorrectas inconcientes" suelen ser dadas por cuidadores pocos interesados en su trabajo, los cuales por lo general, son bien conocidos por el Veterinario, razón por la cual, no suelen ser fuente de información confiable para nuestro problema.

Teniendo en cuenta lo antedicho es importante rutinariamente averiguar:

- 1-Fecha de parto o fase de lactación?

- 2-Tiempo que lleva enferma?
- 3-Realizaron tratamiento y resultado del mismo?
- 4-Tuvo en otras lactancias esta enfermedad?
- 5-Que come?
- 6-Producción antes y después de esto?
- 7-Aspecto de la bosta?
- 8-Otras cosas raras en el animal?
- 9-Ha habido otros casos similares y resultados?

2-Observación del ambiente y examen clínico del paciente

La observación del ambiente tiene su importancia ya que muchas enfermedades están relacionadas con éste, como por ejemplo, la mala calidad del piso y algunas enfermedades podales, pisos resbaladizos y fracturas óseas, potreros con depósito de chatarra metálica y reticuloperitonitis traumáticas, etc.

El examen del paciente va a ser el centro de mi disertación y en el mismo, el veterinario esta buscando indicios y ellos son los signos.

Se denomina signo a toda anomalía indicativa de enfermedad que puede ser descubierta por el veterinario durante el examen clínico (soplo cardíaco), en cambio un síntoma es toda indicación de enfermedad que percibe el paciente (ej. cefalea).

Se debe estar atento cuando existan 2 signos, ya que ellos pueden estar relacionados, como una mastitis muy dolorosa y la claudicación del miembro correspondiente.

Pero también puede ocurrir que no estén relacionados y debemos evaluar cual es el importante ("Que el árbol no tape al bosque").

Es importante conocer el entorno y la conducta normal del ganado vacuno ya que ciertas desviaciones serán indicios importantes de ciertas enfermedades.

El examen clínico del paciente comienza con la inspección del animal en su ambiente, si fuera posible en su potrero o en su corral. Nunca comenzar el examen con el animal encerrado en la manga (tubo) ya que nos podemos estar perdiendo el dato fundamental para el diagnóstico. Gran parte de los diagnósticos comienzan a definirse directamente en la inspección.

A continuación a través de imágenes les iré mostrando actitudes, posturas y manías indicadoras de distintas enfermedades:

Falsa xifosis torácica: corresponde a un dolor abdominal, por lo general referido a la parte baja de abdomen, característico de la reticuloperitonitis, pero también puede corresponder a dolor hepático o esplénico.



Además presentan falsa xifosis torácica los animales con dolores podales; cuando el dolor es importante esta alteración se manifiesta durante la marcha y la estación, mientras que un dolor moderado hace manifestar falsa xifosis sólo durante la marcha.

-Falsa xifosis lumbar: asociada al tenesmo vaginal (vaginitis) o rectal.

-Tenesmo rectal: inflamación rectal (diarreas continuas), irritación de la medula espinal posterior (primeros indicios de rabia).

-Estirar el cuerpo con los miembros anteriores por delante de su línea de aplomo y los posteriores por detrás, acompañados de movimientos de cola indican un dolor abdominal agudo y suave. (hiperperistaltismo intestinal de la intoxicación subaguda por compuestos organosfosforados).

-Patearse el abdomen indica dolor abdominal agudo intenso (primeros momentos de la torsión intestinal). Pero también ocurre esta manifestación cuando hay ardor intenso de la piel de la ubre (primeros momentos de la fotosensibilización).

-Exoftalmia puede ser un indicio de leucosis viral bovina (infiltración retrororbitaria), y si esta acompañada de debilidad mandibular y dificultad para tragar puede corresponder al síndrome de la base cerebral (absceso y/o tumor de hipófisis).

-Cuello estirado, indica falta de aire (patología respiratoria), también es signo de dolor torácico intenso (pericarditis).

-Opistótono hacia dorsal: polioencefalomacia.

-Opistótono hacia lateral, lesión nerviosa central anatómica o funcional (cetosis nerviosa, hipocalcemia puerperal).

-Leve torsión de cuello y cabeza, con marcha en círculos: listeriosis.

-Rotación de cabeza: (sinusitis), si esta acompañada de falta de equilibrio puede corresponder a otitis media.

-Presión cefálica sobre objetos duros: meningitis.

-Signo de empuje: intoxicación por plomo.

-Masticación en "vacío": puede corresponder a intoxicación por plomo o cetosis nerviosa.

-Masticación de huesos (pica): deficiencia de fósforo.

-Protrusión lingual: se presenta en botulismo y listeriosis.

-Lengueteo: es frecuente en terneros de crianza artificial y es signo de aburrimento.

-Rascado desenfrenado, principalmente de ubre, puede corresponder a Aujeszky (debe haber cerdos en el establecimiento).

-Mugidos con alteración de la voz: rabia.

-Elevación del morro: como los toros frente a vacas en celos: rabia.

-Posición de canguro puede indicar lesión muscular posterior del muslo (enfermedad del músculo blanco) o rotura del tendón de Aquiles.

-Debilidad del tren posterior: lesiones de los nervios que inervan los miembros posteriores o lesión medular lumbar (tumor [leucosis], absceso o traumatismo).

-Posición de "perro sentado": lesión medular lum-

bar grave.

-Ataxia acompañada con signo de Romberg: lesión cerebelosa (DVD).

-Flexión uni o bilateral de menudillos con apoyo de los mismos: frecuente en terneros jóvenes luego de inyecciones intramusculares en los glúteos (síndrome de secuestro del nervio ciático).

-Postura en estación con miembros posteriores abiertos: lesión en dedo lateral.

-Postura en estación con miembros anteriores cruzados: lesión en dedo medial (fractura de tercera falange).

-Apoyo en pinzas: lesión en talones.

-Apoyo en talones por crecimiento excesivo de pezuña: puede provocar úlcera solar típica.

-Agrandamiento de ganglios prescapulares y/o precurales: leucosis.

-Agrandamiento de zonas de cuello y/o muslo (zonas de inyecciones): abscesos, flemones.

-Estado caquético puede corresponder a enfermedades de la cavidad oral o enfermedades crónicas como parasitosis, leucosis, paratuberculosis, abscesos o simplemente desnutrición por falta de alimentos.

-Aplomos defectuosos pueden predisponer a enfermedades articulares.

-Hembras muy gordas con aspecto masculino son características de los ovarios quísticos.

-La conformación de la ubre en vacas lecheras puede ser defectuosa y predisponer a mastitis o lesiones traumáticas.

Los perfiles abdominales los podemos determinar observando el bovino desde atrás.

Toda distensión abdominal produce un perfil característico (Cuadro nº 1).

Se puede hacer alusión a un cuadrante horario para indicar el lugar de la deformación.

Las distintas formas pueden sugerir lo siguiente:

1 Un perfil abdominal normal es simétrico, recto o levemente hundido en la mitad dorsal y algo distendido en la mitad ventral.

2 Flanco izquierdo levemente distendido en la mitad dorsal (9-11hs.): reticuloperitonitis traumática.

3 Flanco izquierdo muy distendido (9-11 hs.): timpanismo gaseoso.

4 Distensión de toda la mitad izquierda (7-11 hs.): timpanismo espumoso.

5 Distensión de toda la mitad izquierda y la parte ventral derecha (4-11 hs.): indigestión vagal anterior.

6 Distensión de la parte ventral derecha (4-5 hs.): indigestión vagal posterior.

7 Gran distensión simétrica de las partes ventrales (abdomen en forma de pera 4-8 hs.): hidropesía de las membranas fetales, intensa ascitis, sobrecarga con granos enteros.

8 Distensión simétrica leve de todo el abdomen: ileo paralítico-peritonitis aguda difusa.

9 Distensión de la parte dorsal derecha (1-3 hs.): des-



viación abomasal derecha-impacción de ciego.

10 Distensión de las partes ventral izquierda y dorsal derecha (7-9 y 1-3 hs.): torsión de rumen.

11 Distensión de la parte ventral izquierda (7-9 hs.): desviación abomasal izquierda.

12 Ambos flancos levemente llenos: pneumoperitoneo.

Durante la observación del perfil abdominal también podemos ver las deformaciones pseudoabdominales, provocadas por diversas tumefacciones subcutáneas (enfisema, coleccionas líquidas, etc.).

-También durante la observación debemos evaluar el temperamento del animal, siempre de lejos hasta conocer al animal; las vacas recién paridas pueden ser agresivas.

-Cuidado con los toros de razas lecheras que pueden parecer mansos pero ser agresivos.

-El temperamento del rodeo lechero refleja el temperamento del ordeñador.

-Vacas mansas que se transforman en nerviosas puede corresponder a cetosis, rabia, hipomagnesemia, etc.

-Vacas nerviosas que se transforman en mansas puede corresponder: enfermedades muy graves, enfermedades del sistema nervioso central, etc.

-Vacas nerviosas durante el ordeño: hipomagnesemia, voltaje errático.

Los datos mencionados no son todos los que podemos recopilar en la inspección, pero como mencionaba al comienzo, es sumamente importante esta fase del diagnóstico ya que aquí puede estar la clave del mismo.

Luego viene la sujeción del animal que de ser posible tiene que ser en un lugar que le sea familiar al mismo como es su lugar de ordeño, aquí podremos hacer una inspección mas detallada y el examen manual.

***El examen lo comenzamos desde atrás**, nos acercamos con cuidado por las patadas y siempre debemos llevar un recipiente para coleccionar orina ya que es frecuente que en este momento se produzca la micción. Si no se produce espontáneamente la podemos provocar con leves masajes en la zona perineal subvulvar central, sin tocar la cola.

Además de las características físicas de la orina que podemos evaluar por inspección, mediante las tiras reactivas se puede obtener una información rápida de la presencia de: leucocitos, urobilinógeno, bilirrubina, proteínas, pH, sangre, hemoglobina, gravedad específica, cuerpos cetónicos y glucosa.

*Luego de esta maniobra colocamos el termómetro en el recto quedando por lo menos 2 minutos. La temperatura normal puede oscilar entre 38-39°C en vacas y 38,5-40,5°C en terneros. Hay oscilaciones de 0,5 °C según sea la mañana o la tarde, también hay aumentos importantes en los días de mucho calor, en los cuales, es importante tomar la temperatura comparativa a un animal sano.

Fiebre: enfermedades infecciosas.

Hipertermia: golpe de calor.

Hipotermia: Hipocalcemia, shock hipovolémico, séptico o tóxico.

*Durante la maniobra de colocación del termómetro aprovechamos para observar la mucosa vulvar que puede presentarse:

-Pálida: anemia

-Ictérica: alteración hepática o hemolítica.

-Cianótica: metahemoglobinemia (intoxicación por nitritos)

-Con petequias: coagulopatías.

-También podemos descubrir papilomas vaginales y otro tipo de lesiones.

*Seguimos con la revisión de la ubre, palpando los ganglios supramamarios, la consistencia del tejido mamario, el aspecto de los pezones y sus esfínteres, roseta hiperqueratósica puede indicar sobreordeño o exceso de vacío en la ordeñadora.

También evaluamos la secreción, la que se puede presentar:

-Sanguinolenta y/o con coágulos sanguíneos, esto es bastante frecuente en los primeros días de lactación, o fuera de este período puede corresponder a un traumatismo. Las mastitis por leptospirosis pueden presentar hemoláctea suave.

-Leche translúcida y acuosa corresponde a mastitis catarrales leves, por lo general producidas por streptococcus agalactiae y diagalactiae.

-Secreción totalmente alterada con muchos coágulos grandes y amarillentos suspendidos en líquido claro, corresponden a mastitis graves por Stafilococcus o Corynebacterium.

-Secreción color suero con espuma (orina de yegua) corresponde a mastitis sobreaguda por Escherichia coli.

-Secreción parda o rojiza con flóculos, corresponde a mastitis sobreaguda por Stafilococcus aureus.

*Luego nos ubicamos del lado izquierdo palpamos los ganglios prescapulares y precrales, si están agrandados hay firme sospecha de leucosis.

*Continuamos con la auscultación del área cardiaca tratando de colocar el micrófono por detrás y por debajo de la escápula, aquí evaluamos:

-Frecuencia cardiaca: normal 60-80/minuto en adultos y 70-100 en terneros.

· Taquicardia: post ejercicio, miedo, dolor, fiebre, anemia, shock, insuficiencia cardiaca o alteración intracardiaca.

· Bradicardia: alteración vagal, alteración intracardiaca, intoxicación por fosforados, botulismo o síndrome de la base cerebral.

-Ritmo cardiaco:

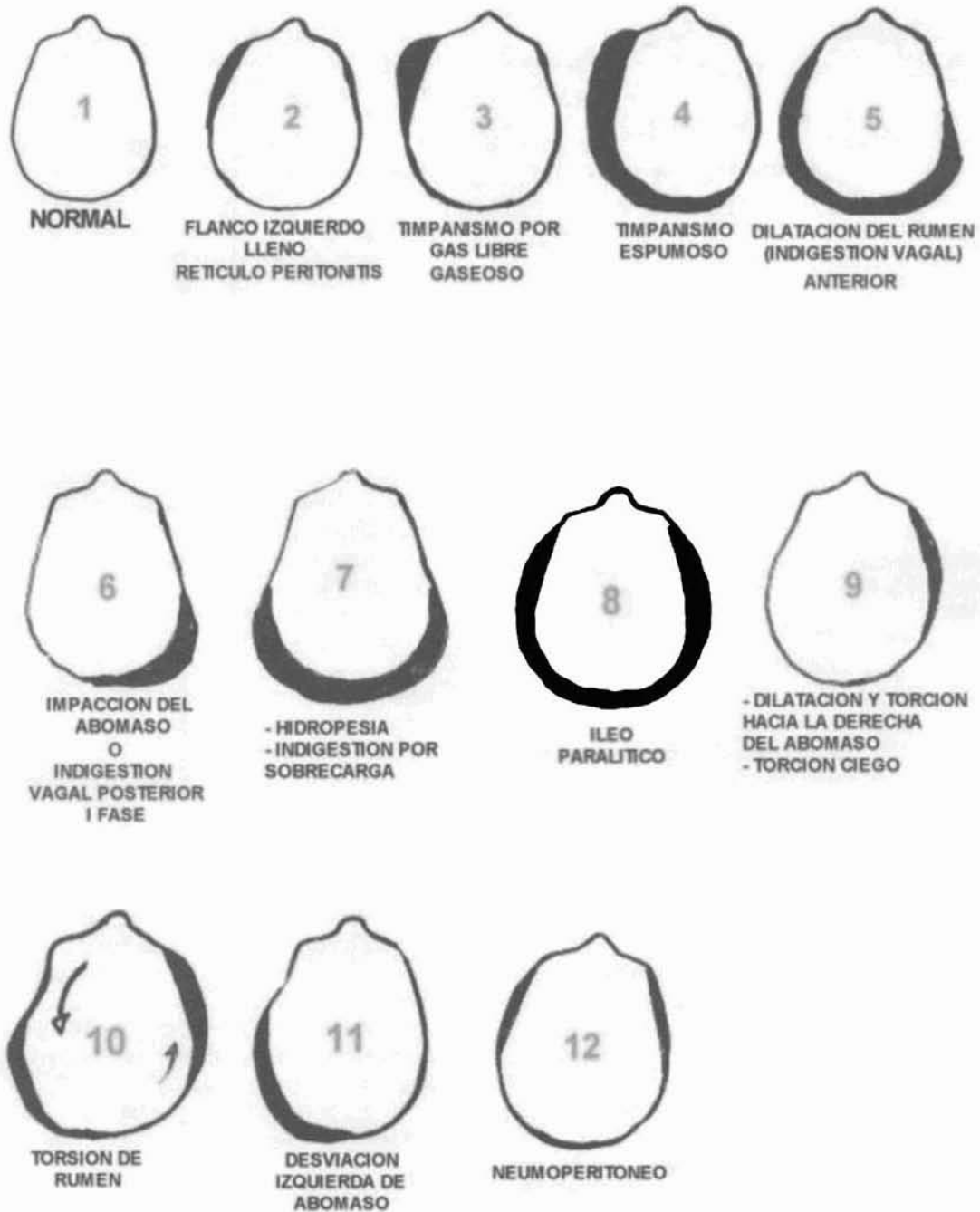
· Normal.

· Anormal (arritmia):

-Desequilibrios electrolíticos.

-Afecciones gastrointestinales (Enteritis, desviaciones abomasales, etc).

*PERFILES ABDOMINALES DEL BOVINO (Cuadro 1)
(VISTOS DE ATRÁS)*



ADAPTACION DE STOBER Y DIRKSEN
BOVINE PRACTONER - 12 - 1977

- Miocarditis por déficit de Selenio y vitamina E, deficiencia de cobre,
fiebre aftosa (terneros), intoxicación por monenzina, absceso miocárdico.

-Tonos cardiacos:

· Bajos: Hipocalcemia, pericarditis.

· Altos: shock, endotoxemia.

Ante la duda debemos también evaluar los tonos

del lado derecho.

-Ruidos anormales:

· Soplos: endocarditis o soplos transitorios por anemia intensa.

· Frote: pericarditis y seudopericarditis.

· Chapoteo: pericarditis e hidropericardio; frente a esta duda podemos realizar una punción pericárdica.



*A continuación examinamos el aparato respiratorio evaluando:

-Frecuencia respiratoria: normal en adultos 15-30/minuto y 20-40 en terneros.

· Aumentada: acidosis, alta temperatura y humedad ambiente.

· Disminuida: alcalosis.

-Profundidad respiratoria:

· Aumentada: acidosis, alta temperatura y humedad ambiente.

· Disminuida: alcalosis, enfermedades dolorosas de tórax, diafragma y abdomen craneal.

-Tipo respiratorio:

· Costal: peritonitis., timpanismo.

· Abdominal: pleuritis, bronconeumonía, enfisema pulmonar, etc.

-Disnea:

· Inspiratoria: alteración de vías superiores.

· Espiratoria: alteración vías inferiores.

Seguimos evaluando el aparato respiratorio auscultando el área pulmonar donde podremos escuchar los distintos ruidos:

· Claros

· Murmullos

· Zumbidos

· Zonas mudas

*Continuamos del lado izquierdo evaluando el abdomen:

-En fosa lumbar izquierda auscultamos la frecuencia e intensidad de los movimientos ruminales.

· Normales 2/minuto, también podemos percutir para evaluar el contenido ruminal. Un rumen vacío, con poco líquido, va a producir un sonido alto y claro (Ping metálico) en dorsal del mismo, abarcando las 3-4 últimas costillas y toda la fosa lumbar (no confundir con la desviación abomasal izquierda).

-Luego realizamos auscultación-percusión en la zona de proyección del abomaso desviado a la izquierda, la misma corresponde a un círculo que abarca el tercio medio de las 3-4 últimas costillas, en caso positivo se escuchará el sonido alto, claro e intenso (Ping metálico). Se puede realizar una punción confirmatoria en la parte ventral del círculo sonoro, se podrá extraer líquido abomasal (pH 2-3).

-También en lado izquierdo, realizamos con el puño, palpación profunda, comenzando en la zona retroxifoidea, siguiendo con toda la zona retrocostal hasta el flanco; la presencia de dolor, que se manifestará con un quejido nos puede indicar:

· Reticuloperitonitis.

· Esplenomegalia (leucosis esplénica, anaplasmosis).

· Peritonitis izquierda y/o abscesos endoabdominales:

éstos son comunes en los bovinos en las zonas: prerreticular, perihepática izquierda y en el flanco izquierdo (secuelas de ruminocentesis).

-Si es necesario realizamos también la "Prueba de los puntos intercostales" que evalúa el dolor diafragmático, sobre todo cuando este músculo, está afectado por un cuerpo

extraño. Dichos puntos son 4 y se encuentran en la parte superior del 12° (1) espacio intercostal, tercio superior del 11° (2), tercio inferior del 10° (3) y parte inferior del 9° (4). En esos puntos realizamos presión profunda con el extremo del mango del martillo y la emisión de un quejido de dolor significará positividad de la prueba.

*Finalizado el examen del lado izquierdo nos ubicamos en el lado derecho, donde auscultaremos el área pulmonar de modo semejante a como lo hicimos del lado opuesto.

-Aquí también se puede detectar:

· Pleuritis que se manifestará por ruidos de roces sincrónicos con la respiración y dolor a la palpación profunda de los espacios intercostales.

· En caso de la sospecha de presencia líquido pleural podemos realizar una punción con aguja gruesa o trocar delgado en el área pulmonar baja, por detrás de la escápula.

-También si es necesario debemos auscultar corazón del lado derecho ya que los soplos de las válvulas, pulmonar y auriculoventricular derecha se escuchan más intensamente del lado derecho.

También, en algunos pocos casos, los ruidos de frote y de chapoteo pueden percibirse mejor de ese lado.

*Luego nos desplazamos hacia atrás para evaluar el abdomen derecho:

Realizar palpación profunda con el puño desde la zona retroxifoidea, continuando por toda la zona retrocostal hasta el flanco, la presencia de dolor, se manifestará con un quejido y nos puede indicar:

· Abomasitis, úlceras abomasales, abomasoperitonitis.

· Hepatomegalia.

· En terneros jóvenes, por la palpación digital en la zona retroxifoidea derecha se puede percibir la presencia de tierra o arena en el abomaso.

En la auscultación-percusión de:

· La parte superior del flanco derecho será normal la presencia de un ping alto y suave, correspondiente a las asas intestinales dilatadas.

· La presencia de un ping metálico intenso en toda la fosa lumbar con desplazamiento hacia atrás y arriba indica impacción de ciego.

· La presencia de un ping metálico intenso en la fosa lumbar con desplazamiento hacia abajo y adelante indica desviación abomasal derecha.

· En caso de desviación abomasal derecha con torsión, los ruidos se extienden más hacia atrás y se detectan ruidos de chapoteos a la succión de la zona.

· De ser necesario podemos realizar una biopsia hepática en el tercio medio del espacio intercostal 11°. Se utilizan agujas especiales que se insertan hacia adelante y abajo apuntando a la articulación del codo del lado opuesto.

· También del lado derecho, frente a la sospecha de peritonitis, podemos obtener líquido abdominal. Los lugares de punción son:

+Zona retroxifoidea derecha: un través de mano por detrás del xifoides y un través de mano a la derecha de la línea media.



+Zona supramamaria derecha: un través de mano hacia arriba de la inserción derecha de la glándula mamaria.

*Dejamos para el final el examen de la cabeza, evaluando primero sin sujetar:

· Deformaciones: son comunes las tumefacciones ganglionares (actinobacilosis, tuberculosis, fusobacterias, leucosis), de la parótida, granulomas (actinobacilosis), edemas submandibulares (hipoproteinemia), flemón sumandibular (Fusobacterias).

· Simetría: puede haber asimetría en la parálisis unilateral crónica del trigémino producida por la ingestión de Prosopis juliflora y Prosopis caldenia.

· Posición: puede estar rotada en las sinusitis y otitis media.

· El morro se presenta seco cuando hay fiebre y en la deshidratación. También aquí evaluamos las secreciones nasales (serosa, purulenta o sanguinolenta), el origen de las mismas (respiratorio alto o bajo) y la presencia de lesiones en los ollares (estomatitis papular, granulomas, tumores, etc).

-Si es necesario podemos evaluar los nervios craneales, un ejemplo de alteración de algunos de ellos ocurre en listeriosis, donde son afectados unilateralmente los nervios craneales:

- V-Trigémino: flaccidez mandibular, ptosis lingual.
- VI-Abducen: estrabismo medial.
- VII-Facial: oreja caída, labio flojo, parálisis palpebral.
- VIII- Vestíbulo-coclear: cabeza inclinada, rotación en círculo y ataxia.
- IX- Glossofaríngeo: disfagia y babeo.
- X-Vago: disfagia y babeo.
- XII-Hipogloso: ptosis lingual.

-Ojos

· Exoftalmia: congénita, leucosis, síndrome de la base cerebral.

· Enoftalmia: deshidratación y consunción.

· Estrabismo medial: congénito, afección VI par craneal (listeriosis).

· Estrabismo rotatorio: polioencefalomalacia.

· Reflejo del parpadeo: ausente (ceguera) polioencefalomalacia.

· Reflejo pupilar: ausente en lesión cerebral o del nervio óptico (Déficit de vitamina A).

· Miosis: intoxicación por compuestos organofosforados.

· Midriasis: déficit de vitamina A, hipocalcemia, etc.

· También aquí podemos evaluar el color de las mucosas oculares.

-Senos frontales

De ser necesario se pueden percutir (líquido: matidez) y de ser sospechosa una lesión vieja de descorno, se puede abrir en el muñón cornual para evacuar las secreciones, y hacer lavajes antisépticos.

-Fuerza mandibular

De ser necesario se mide la fuerza mandibular, tomando el animal de la cabeza o los cuernos; sacudiendo la cabeza se producirá en caso positivo, castañateo de dientes, esto ocurre en el síndrome de la base cerebral, y en la listeriosis si esta afectado el nervio craneal V-trigémino.

*Inspección de la boca

Podemos utilizar un abreboca o simplemente tomando la lengua con una toalla.

· Evaluamos la fuerza lingual: falta en botulismo, listeria.

· Color de las mucosas.

· Hipersalivación: lesiones orales, intoxicación por organofosforados o por plomo, festucosis de verano.

· Boca seca: altos niveles de úrea.

· Podemos encontrar lesiones: Vesiculares (aftosa), erosivas (DVD), ulcerosas (necrobacilos bucal), granulomatosas (actinobacilosis), tumorales (papiloma), alteraciones dentarias (fluorosis), alteraciones congénitas (palatosquisis), etc.

· Utilizando un vaginoscopio podemos inspeccionar faringe y laringe (úlceras, papilomas).

*Una mención especial merece la maniobra de tacto rectal ya que a través de la misma podemos descubrir muchas alteraciones y además, al retirar el brazo podemos hacer una evaluación de la materia fecal (cantidad, consistencia, color, olor, presencia de fibras largas, seudomembranas, parásitos, cuerpos extraños).

Mediante el tacto rectal podemos realizar una palpación minuciosa de todo el abdomen posterior siendo una extraordinaria ayuda diagnóstica.

Haciendo referencia al cuadro n° 2 podemos explorar lo siguiente:

1-En un abdomen normal se pueden palpar bastante bien los 2/3 superiores del abdomen posterior de un bovino adulto (variando según el largo de brazo del clínico y/o el tamaño del bovino).

11-Se puede palpar la parte interna de la pelvis para descubrir fracturas, para esto durante la exploración es conveniente que un ayudante mueva pendularmente la vaca desde la cola, para percibir crepitaciones óseas.

Se puede palpar al agujero ciático mayor para descubrir zonas de consistencia gelatinosa, que provoquen compresión del nervio ciático (parálisis miembros posteriores).

La pared interna del ílio y en el piso de la pelvis, zona de recorridos de los nervios obturadores, también se pueden descubrir zonas alteradas que provoquen parálisis de este nervio.

En la zona dorsal de la pelvis podemos descubrir ganglios hipertrofiados (leucosis) que compriman las raíces nerviosas lumbosacras (parálisis posterior). También en esta zona podemos palpar las cuatro arterias ilíacas; trombos obstructivos van a provocar aumento desmedido del calibre alguna de ellas (parálisis transitoria).

2-En un rumen en forma de "L", se puede palpar la unión del saco dorsal con el saco ventral deformado lo que nos puede sugerir una indigestión vaginal anterior.



3-Una torsión (vólvulo) o intususcepción intestinal se palpa como una masa dura de 7-15 cm de diámetro, que según su ubicación, algunas veces no se llega a tocar, pero en este caso dos ayudantes procederán con una tabla a elevar el abdomen para tratar de acercar los intestinos a la mano del clínico.

4-La torsión mesentérica se palpa como un racimo de asas intestinales distendidas por gas, con un cordón fibroso duro que rodea la base de la torsión.

5-Torsión de ciego: se palpa en el cuadrante superior derecho una víscera distendida con gas, móvil, cuyo eje mayor es horizontal y algunas veces se introduce en la pelvis.

6-Desviación abomasal derecha: se palpa en el cuadrante superior derecho una víscera muy tensa, distendida con gas cuyo eje mayor es vertical, el tamaño y la distensión es mayor si hay torsión.

7-Impacción abomasal por lo general por indigestión vagal posterior: se palpa en el cuadrante inferior derecho la parte dorsal del abomaso, duro y pastoso, semejante al rumen en forma L pero se puede palpar la separación existente entre rumen y abomaso.

8-Desviación abomasal izquierda: excepcionalmente se puede palpar en el cuadrante superior izquierdo entre el rumen y la pared abdominal izquierda, se trata de una bolsa tensa con gas que corresponde a parte de la curvatura mayor del abomaso desviado. Más común es palpar el saco dorsal del rumen más angosto que lo normal.

9-Hidropesía de las membranas fetales: presenta a la palpación un útero de gran tamaño que ocupa gran parte del abdomen, pudiéndose palpar en el hidroamnios el feto y los placentomas, pero difícilmente los cuernos uterinos. Mientras que en el hidroalantoides por lo general se palpan los cuernos muy distendidos si poderse palpar el feto y los placentomas.

10- Palpación del riñón derecho.

11- Palpación de ganglios linfáticos y útero.

12- Palpación de vejiga y uréteres.

13- Palpación de fibrina: Se percibe el crepitar de la fibrina en la peritonitis posterior o peritonitis aguda difusa, en éste caso el recto se siente como un tubo rígido y frágil que no permite desplazar el brazo.

14- Torsión uterina: se palpa el cuello uterino muy tirante con las estrías de la torsión derecha o izquierda.

Después del tacto rectal aprovechamos para evaluar las características de las heces, ésta es una observación muy importante y simple de la que podemos obtener interesantes conclusiones.

1-Volumen: Ausencia de heces y tapón mucoso: torsión intestinal temprana (Signo del brazo positivo).

Ausencia de heces y poco moco sanguinolento: torsión intestinal de 24-48 hs. (Signo del brazo positivo).

Heces escasas en forma de monedas apiladas: falta de ingesta de agua.

2-Consistencia: Líquidas (diarreicas): alteraciones del intestino delgado.

Pastosas, untuosas, adherentes: heces demoradas en retículo (Hofflund anterior), abomaso (desviación izquierda) o en ciego (Impacción).

Duras semejantes a la materia fecal equina: ileo paralítico.

3-Forma: Boñigas (ileo paralítico). Monedas apiladas (falta ingesta de agua).

4-Color: Muy oscuras (alkitranadas) presencia de sangre del digestivo anterior (úlceras abomasales), sangre sin digerir del sector digestivo posterior (torsión de ciego, enteritis diversas).

Amarillas grisáceas: acidosis, marrones oscuras: alcalosis.

Amarillas como yema de huevo: salmonellosis.

5-Envoltura: Brillantes con mucho moco: alteraciones del intestino grueso.

Seudomembranas: enteritis crónica.

Cobertura gris de la materia fecal amarillo huevo: Salmonellosis.

6-Composición: Fibras largas: alteración retículo-ruminal (Reticulitis).

Sin fibra, muy digerida: larga estancia abomasal (Desviación abomasal izquierda).

Muchas burbujas: paratuberculosis.

Presencia de grandes parásitos (tenias).

7-Olor: Acido (acidosis, alimentación láctea), putrefacto (alcalosis, enteritis).

8-Lugar corporal de adherencias: Isquiones: úlcera abomasal, coccidiosis.

Tarsos y punta de cola: gastroenteritis parasitaria.

3-Pruebas complementarias

Por falta de tiempo no pudimos hablar mucho sobre ellas, sólo mencioné las tiras para urianálisis sumamente prácticas.

Existe un sin número de pruebas de laboratorio que nos pueden ayudar frente a problemas complejos.

Pero recordemos que con un simple microscopio ya se agranda muchísimo nuestra visión diagnóstica.

También existe una variada aparatología (Rayos X, ecografía, endoscopía, etc) con la cuales se pueden realizar diagnósticos mucho mas certeros, pero la misma sólo esta al alcance de una pequeña minoría de colegas.

Yo pregonó que si se utiliza siempre el mismo método, se lo puede perfeccionar y llegar a realizar con bastante certeza los diagnósticos certeros en el 80-90% de los casos que se presenten.

Por lo tanto un termómetro, fonendoscopio, martillo percutor, y los órganos de los sentidos bien desarrollados seguirán siendo la base para el diagnóstico clínico, que es lo que necesita el veterinario rural para solucionar problemas.

BIBLIOGRAFIA

1. Blood D. y Radostits O. - Medicina Veterinaria.

2. Blowey R. y Weaver A. - Atlas en color de Patología del ganado vacuno.
3. Garnero O. y Perusia O. - Manual de anestésias y cirugías del bovino.
4. Harvey D. y Desrochers A. - Cirugías del abomaso en los bovinos (CD).
5. Perusia O. - Atlas de patología bovina (CD).
6. Rebhund W. - Enfermedades del ganado vacuno lechero.
7. Dirksen G., Gründer H. y Stöber M. - Medicina interna y cirugía del bovino.
8. Serens E. - Patologías de los estómagos de los bóvidos.

HALLAZGOS POR TACTO RECTAL EN EL BOVINO (Cuadro 2)

