



**UNIVERSIDAD DE LA REPÚBLICA
FACULTAD DE VETERINARIA**

OSTEOSARCOMA CANINO; PRESENTACIÓN DE UN CASO CLÍNICO

Por:

Williams, HEREU BRUM

TESIS DE GRADO presentada como uno de los
requisitos para obtener el título de Doctor en
Ciencias Veterinarias

Orientación: Tecnología en Alimentos

MODALIDAD: Estudio de caso

**MONTEVIDEO
URUGUAY
2015**

PÁGINA DE APROBACIÓN

Fecha: 21/12/2015

Tesis de grado aprobada por:

Presidente de mesa:

Dr. Álvaro Hernández

Segundo miembro (Tutor):

Dra. Cecilia Amaral

Tercer miembro:

Dr. Pedro Martino

Cuarto miembro (Co-tutor):

Dra. Alicia Decuadro

Quinto miembro (Co-tutor):

Dr. Alejandro Benech

Autor:

Williams Hereu Brum

AGRADECIMIENTOS

AGRADEZCO A LA DRA CECILIA AMARAL Y A EL DR ALEJANDRO BENECH POR SU APOYO EN TODO MOMENTO.

AGRADEZCO EN FORMA ESPECIAL A MI FAMILIA POR ESTAR EN TODO MOMENTO APOYANDOME Y RESPALDANDOME A LO LARGO DE TODA LA CARRERA.

TABLA DE CONTENIDO

PÁGINA DE APROBACIÓN.....	2
AGRADECIMIENTOS.....	3
LISTA DE TABLAS Y FIGURAS	5
RESUMEN.....	6
SUMMARY.....	7
INTRODUCCIÓN.....	8
REVISIÓN BIBLIOGRÁFICA.....	9
OBJETIVO GENERAL	39
OBJETIVOS ESPECÍFICOS.....	40
PRESENTACIÓN DEL CASO CLÍNICO	40
DISCUSIÓN.....	48
CONCLUSIONES.....	55
BIBLIOGRAFÍA.....	56

LISTA DE TABLAS Y FIGURAS

TABLA 1.....	Página 25
TABLA 2.....	Página 52
FIGURA 1.....	Página 13
FIGURA 2	Página 14
FIGURA 3	Página 17
FIGURA 4.....	Página 18
FIGURA 5 a 7.....	Página 20
FIGURA 8 y 9.....	Página 21
FIGURA 10.....	Página 40
FIGURA 11.....	Página 42
FIGURA 12.....	Página 43
FIGURA 13.....	Página 44
FIGURA 14.....	Página 46
FIGURA 15.....	Página 48

RESUMEN

El osteosarcoma (OSA) representa el 85% de los tumores óseos primarios en el perro. El OSA apendicular es el de mayor incidencia alcanzando al 90% de los casos. Es una neoplasia maligna, muy agresiva localmente y altamente metastásica de origen mesenquimatoso que produce material osteoide. El OSA es una enfermedad de perros adultos a viejos con una media de 8 años de edad, existiendo un pico previo de incidencia de pacientes muy jóvenes (1.5 a 2 años), por lo que esta enfermedad tiene una distribución por edades bimodal. Clásicamente es un cáncer de razas grandes y gigantes con pesos de más de 20kg. Aproximadamente, el 75% ocurre en el esqueleto apendicular mientras que el 25% restante afecta al esqueleto axial. No hay predilección por sexo. La etiología del OSA es desconocida. La región metafisiaria de los huesos largos es la localización más común, las extremidades anteriores se afectan el doble que las posteriores y los lugares de predilección son cerca de la rodilla y lejos del codo. Basado en la anamnesis, síntomas, y radiografías se puede emitir un diagnóstico presuntivo; Un diagnóstico definitivo previo a la amputación puede obtenerse mediante evaluación histopatológica de muestras de biopsia de las áreas afectadas. El tratamiento de elección para los perros con OSA es la amputación con quimioterapia adyuvante de un único agente o una combinación de agentes quimioterápicos. Dentro de la terapia paliativa, sus cuatro pilares son: Manejo del dolor (AINEs, Tramadol); Quimioterapia; Administración de bifosfonatos; Radioterapia. El uso de artemisinina, los cuales inhiben el crecimiento del cáncer in Vitro e in Vivo, está siendo útil en la terapia contra el OSA. En el presente trabajo se realizó una revisión bibliográfica sobre el osteosarcoma apendicular y se profundizó en las distintas alternativas de tratamiento. Se describió el caso clínico de un canino macho, de 8 años de edad, de raza Doberman, que presentaba OSA apendicular en metáfisis de húmero proximal. Se diagnosticó por la signología clínica, más RX del miembro afectado y la citología de la masa. Se lo trató con carboplatino, firocoxib, Pamidronato y Artemisinina. La medicación fue muy bien tolerada por el paciente durante todo el tratamiento y los chequeos hematológicos y bioquímicos que se realizaron durante el transcurso del mismo no mostraron ninguna de las alteraciones descritas en la bibliografía consultada, sin efectos secundarios y con buena calidad de vida.

SUMMARY

Osteosarcoma (OSA) represents 85% of primary bone tumors in dogs. The appendicular OSA is the highest incidence reaching 90% of cases. It is an evil, locally aggressive and highly metastatic tumor of mesenchymal origin that produces osteoid material. The OSA is a disease of older adult dogs with an average of 8 years old, having a previous peak incidence of very young patients (1.5 to 2 years), so that this disease has a bimodal age distribution. Classically, the OSA is a cancer of large and giant breeds weighing more than 20kg. Approximately 75% of OSA occurs in the appendicular skeleton while the remaining 25% affects the axial skeleton. There is no sex predilection. The etiology of OSA is unknown. The metaphyseal region of long bones is the most common location, the forelimbs are affected twice that post and places of predilection of OSA are near the knee and elbow away. Based on history, symptoms, and x-rays can be issued a presumptive diagnosis; A Pre-amputation definitive diagnosis can be obtained by histopathologic evaluation of biopsy samples from the affected areas. The treatment of choice for dogs with OSA is amputation with adjuvant single agent or combination of chemotherapeutic agents. Within palliative therapy, all four pillars are: Pain Management (NSAIDs, tramadol); Chemotherapy; Administration of bisphosphonates; Radiotherapy. Use of artemisinin, which inhibit cancer growth in vitro and in vivo, being useful in OSA therapy. In this paper we review the literature on the appendicular osteosarcoma was performed and profundiz o in the various treatment alternatives. The clinical case of a male dog, 8 years old, Doberman breed, which had appendicular OSA proximal metaphyseal h umero described. By clinical Sinology, most of the affected limb and RX cytology was diagnostic o mass. I would trat o with carboplatin, firocoxib, pamidronate and Artemisinin. The medication was well tolerated by the patient throughout treatment and hematologic and biochemical checks made during the course of it did not show any alterations described in the literature, no side effects and quality of life.

Osteosarcoma apendicular canino; presentación de un caso clínico

Introducción

¿Porque deberían los veterinarios estar interesados en el cáncer de los pequeños animales?; Podríamos decir que desafortunadamente, se ha observado un fuerte incremento en la prevalencia y el diagnóstico del cáncer en pequeños animales, siendo está la principal causa de muerte en los animales de compañía (Withrow, 2009).

Al igual que ocurre en EEUU y otros países europeos, los avances en medicina veterinaria relacionados con la nutrición animal, la aplicación de medidas preventivas, el desarrollo de nuevas técnicas diagnósticas y de protocolos terapéuticos más eficaces, consiguen que las expectativas de vida de nuestras mascotas sean cada vez mayores. Como la incidencia del cáncer aumenta con la edad, cada vez es mayor el número de pacientes oncológicos que deben ser atendidos de forma habitual en las clínicas veterinarias.

Otra de las posibles causas es consecuencia de los progresos conseguidos en la medicina veterinaria oncológica, de tal modo que hoy en día contamos con mejores técnicas de diagnóstico y mayor capacitación de los veterinarios en el manejo del paciente oncológico.

En el presente trabajo se fija como objetivo realizar una revisión bibliográfica sobre los tumores óseos, profundizando en el osteosarcoma apendicular canino, que es el tumor óseo primario más común en el perro. Se tratará todo lo referente a su presentación clínica, diagnóstico y sobretodo poniendo énfasis en su tratamiento, ya que es una de las neoplasias mas agresivas y difíciles de tratar por su comportamiento invasivo y metastático.

Además se presenta un caso clínico donde se describen los estudios paraclínicos realizados hasta llegar al diagnóstico definitivo, se discuten las alternativas terapéuticas argumentando por qué se opta por los distintos tratamientos que

finalmente se le fueron implementando y se realizó el seguimiento de la evolución clínica del paciente hasta su deceso.

Revisión bibliográfica

- Epidemiología y etiología

Las neoplasias primarias de hueso son frecuentes en los perros. Muchos tumores óseos primarios son malignos y como tal, pueden causar la muerte como resultado de una infiltración local (fracturas patológicas o dolor extremo que llevan a la eutanasia) o metástasis (metástasis pulmonar en el osteosarcoma) (Couto, 2015).

Las neoplasias que hacen metástasis en hueso son raras en perros, algunos tumores malignos que ocasionalmente hacen metástasis al hueso son: el carcinoma de células transicionales del tracto urinario, el osteosarcoma del esqueleto apendicular, el hemangiosarcoma, el adenocarcinoma mamario y el adenocarcinoma de próstata (Couto, 2015). Estos tumores que hacen metástasis en huesos suelen alojarse en la diáfisis de los huesos largos, probablemente debido a la localización del forámen o agujero nutricio (Húmero, Fémur), y a los huesos cortos como las vértebras lumbares (Cartagena, 2011).

Los huesos se componen de varios tipos de células, incluyendo el cartílago, las células de la sangre, el tejido adiposo, el tejido conjuntivo fibroso y las células de hueso que depositan calcio (osteoblastos); Cualquiera de estos tipos celulares es capaz de convertirse en tumor (Cartagena, 2011).

El osteosarcoma (OSA) es el tumor óseo primario más común en el perro, representando el 85% de los tumores malignos que se originan en el esqueleto, mientras que el restante porcentaje de los tumores óseos son: el condrosarcoma, el fibrosarcoma, el hemangiosarcoma y el sarcoma histiocítico, aunque se diagnostican con mucha menor frecuencia. El OSA apendicular es el de mayor incidencia alcanzando al 90% de los casos (Borrego, 2014; Couto, 2015, Withrow, 2009; Ogilvie y Moore, 2008; Morello y col, 2011; Ehrhart y col, 2004).

La localización en el esqueleto axial o hueso plano, constituye el restante porcentaje de los OSA en el perro. Se ven afectados fundamentalmente a la mandíbula (27%), el maxilar (22%), las vértebras (15%), el cráneo (14%), la costilla (10%), la cavidad nasal (9%) y la pelvis (6%). No hay tanta relación con el peso o tamaño como en los de localización apendicular. Los síntomas son muy variables dependiendo de la localización. En general tienen un comportamiento muy agresivo (local y metastásicos) y los tiempos de supervivencia son muy cortos (3-5 meses) incluso con terapias radicales, ya que su tendencia a la recidiva es muy elevada. Los OSA de mandíbula constituyen una excepción, ya que se consiguen largos tiempos de supervivencia con mandibulectomía (71% vivos al año) (Martínez de Merlo, 2015; Withrow, 2009). El OSA extraesqueletico es poco común (Morello y col, 2011)

El OSA apendicular es una neoplasia maligna, muy agresiva localmente y altamente metastásica de origen mesenquimatoso, en el cual se produce material osteoide por osteoblastos malignos (Berger, 2011; Withrow, 2009; Ogilvie y Moore, 2008; Morello y col, 2011; Carmona y col, 2006). Se considera que esta neoplasia se origina en la cavidad medular, por lo usual en la metáfisis de los huesos largos y se expande hacia el exterior del órgano destruyendo la corteza y disrumpiendo el periostio (Ogilvie y Moore, 2008; Benedito y col, 2015).

Su comportamiento biológico se caracteriza por una infiltración local agresiva de los tejidos adyacentes y una diseminación rápida por ruta hematogena, normalmente a pulmones, seguido por el hígado, ganglios linfáticos, hueso y Sistema Nervioso Central. Aunque históricamente se creía que el OSA del esqueleto axial tenía un bajo potencial metastático, actualmente se postula que su tasa de metástasis es similar a la de los apendiculares (Couto, 2015). Según Puchol de Celis, los OSA son tumores malignos muy agresivos que rápidamente provocan lisis, producción de hueso o ambos procesos. Siendo en cualquiera de los casos, el resultado final, la destrucción del hueso. Esto es una de las causas de que sea uno de los tumores más dolorosos ya que cursa con la destrucción del hueso afectado y una alta incidencia de micro o macro fracturas (Martínez de Merlo, 2015).

Su pronóstico a corto y mediano plazo es muy grave, lo que condiciona que el tratamiento de este tumor requiera una combinación de cirugía y quimioterapia para poder aumentar los tiempos de supervivencia (Martínez de Merlo, 2015).

La demografía del OSA canino está bien descrita, en general es una enfermedad de perros adultos a viejos con una media de 8 años de edad, con un rango de 8 meses a 13 años, aunque existe un pico previo de incidencia de pacientes muy jóvenes (1.5 a 2 años) por lo que algunos autores consideran que esta enfermedad tiene una distribución por edades bimodal (Moya, y col., 2009; Ogilvie y Moore, 2008; Carolyn y col, 2007; Garrett y col, 2015). Clásicamente es un cáncer de razas grandes y gigantes con pesos de más de 20kg. El incremento de peso, y más específicamente de altura, parece ser el factor predictivo más importante de la enfermedad en el perro. Las razas con más riesgo de OSA son el San Bernardo, Gran Danés, Setter Irlandés, Doberman, Rottweiler, Pastor alemán y Golden Retriever; sin embargo, el peso o la altura parece ser más importante que la raza. Se sospecha de una base hereditaria como causa de esta neoplasia, sobre todo por la prevalencia en razas grandes (Withrow, 2009; Cartagena, 2011; Szewczyk y col, 2014; Chandrasekar y col, 2014; Boerman y col, 2012).

Como ya fue mencionado anteriormente, en estas razas, aproximadamente, el 75% tiene localización en el esqueleto apendicular mientras que el 25% restante afecta al esqueleto axial, siendo el OSA extra esquelético poco común (Puchol de Celis, 2015; Withrow, 2009; Balagopalan y col, 2014). Por el contrario, en las razas de pequeño tamaño los OSA (que solo representan el 40% de los tumores óseos) suelen presentar una localización axial o troncal y los fibrosarcomas y condrosarcomas aparecen con mayor incidencia (Cartagena, 2011; Carolyn y col, 2007).

No hay predilección por sexo, aunque algunos estudios defienden que los machos tienen más probabilidad de desarrollar un OSA que las hembras con una relación de 1.5:1 respectivamente (Martínez de Merlo, 2015; Morello y col, 2011; Garrett y col, 2015); Sin embargo, los castrados de ambos sexos parecen duplicar el riesgo respecto de los enteros, esta asociación es más llamativa para los perros de raza Rottweiler, en particular para castrados antes del año de vida (Ogilvie y Moore, 2008; Szewczyk y col, 2014; Morello y col, 2011 ; Boerman y col, 2012).

La etiología del OSA es desconocida. Se ha propuesto que puede derivar de daños repetidos sobre la fisis ya que se ha observado una alta incidencia en la región metafisaria de perros de raza grande en los que la fisis de cierra de modo tardío aunque pruebas recientes no apoyan esta teoría. Otras causas potenciales incluyen transmisión vírica, factores nutricionales y predisposición genética (Ettinger y Feldman, 2007). Según Withrow, 2009, el OSA tiende a ocurrir en los huesos que más peso soportan cerca de las fisis que se cierran mas tarde y en los perros de razas grandes pueden haber múltiples pequeños traumas y un subsiguiente daño a células sensibles de esta región fisiaria, esto podría ser un factor físico que iniciaría la enfermedad al inducir señales mitóticas que incrementan la probabilidad de desarrollar una línea de células cancerosas.

Se han identificado alteraciones en la codificación de los genes Rb y p53 en humanos y perros con OSA. Estos genes codifican para una proteína que funciona como reguladora en la proliferación celular, la reparación del ADN y la muerte celular programada (apoptosis) (Kirpensteijn, 2008). Según Withrow (2009), la alteración del gen Rb y la alteración homocigótica de el gen p53 están relacionados con la génesis de la mayoría de los OSA en humanos; En cinco líneas celulares de OSA caninos testeados, se observó un p53 defectuoso, lo que resultó en la inactivación de tres miembros de la familia Rb; Además, cuando las células caninas de OSA se insertan con p53 de tipo salvaje pierden muchas características proliferativas y progresan hasta la apoptosis. Por tanto la hiperexpresión del p53 se presenta en el 70-80% de los OSA apendiculares y 40-55% de los axiales (Withrow, 2009; Ogilvie y Moore, 2008; Benedito y col, 2015)

Se ha descrito OSA asociado a la colocación de implantes metálicos usados en reparaciones de fracturas, pudiendo originar infecciones, inestabilidad del implante y corrosiones. Según Morello y col. (2011), este tipo de neoplasias asociados a los implantes, se desarrollan con un largo periodo de latencia (en promedio 5 años) y son más frecuentes en la región diafisiaria. También se lo asocia con micro traumatismos en las metafisis de huesos largos, procesos de osteomielitis crónica y también se lo han relacionado con otras alteraciones óseas como infartos y quistes óseos; Esto denota que la irritación crónica sobre el hueso puede tener participación en la génesis

del tumor. Se ha documentado que el OSA puede estar inducido por radiaciones y pueden vincularse con protocolos que incluyen dosis de radiación superiores a 3.5 Gy por fracción (Withrow, 2009).

- Síntomas clínicos

En lo que respecta a la presentación clínica, los animales con OSA suelen presentarse con claudicación de diverso grado e inflamación de los tejidos blandos de la zona afectada. La claudicación puede ser aguda o crónica que parece agudizarse y en la mayoría de los casos, los dueños la asocian con un evento traumático lo que puede confundir el diagnóstico con un problema ortopédico (Borrego, 2014; Benedito y col, 2015; Balagopalan y col, 2014; Lajara, 2009).

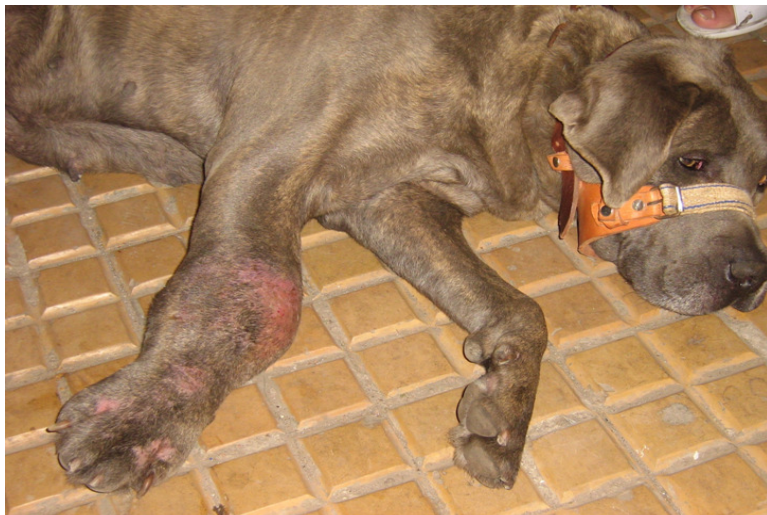

Figura 1: Lesión típica de osteosarcoma donde se observa una tumoración en zona metafisaria del radio. Fotografía propia.

La claudicación suele ser intermitente en el curso temprano de la enfermedad, pudiendo exacerbarse o asociarse a un episodio traumático. Luego se vuelve crónica y el miembro ya no puede soportar el peso. El curso fluctuante inicial se atribuye en parte al sangrado subperióstico y micro fracturas de la corteza debilitada. Al comienzo, la palpación puede no detectar lesiones evidentes, y las radiografías pueden mostrar cambios solo sutiles. Al progresar la condición del paciente, la tumefacción y la claudicación empeoran con rapidez y la lesión se vuelve dolorosa al tacto. Sin

tratamiento la erosión progresiva de la corteza ósea puede inducir fractura patológica del miembro afectado. La duración del cuadro clínico puede ser muy breve y a menudo varía de 1 a 3 meses (Ogilvie y Moore, 2008).

La región metáfisaria de los huesos largos es la localización más común del OSA apendicular, debido a que los perros de talla grande, están predispuestos a traumas pequeños y múltiples en esta región ósea, también es el lugar de mayor actividad de las células, por lo tanto hay una mayor la sensibilización de éstas, iniciando la enfermedad por inducción de señales mitogénicas, lo que aumenta la probabilidad de desarrollar una línea celular mutante (Couto 2015; Benedito y col, 2015).

Las extremidades anteriores se afectan el doble que las posteriores y el radio distal y el humero proximal son de las localizaciones mas comunes. En las extremidades posteriores, los tumores están distribuidos entre el fémur distal y tibia proximal; por ende los lugares de predilección del OSA son “cerca de la rodilla y lejos del codo”, aunque otras metafisis pueden afectarse (Withrow, 2009; Couto 2015; Cartagena 2011, Szewczyk y col, 2014; Benedito y col, 2015; Carolyn y col, 2007).

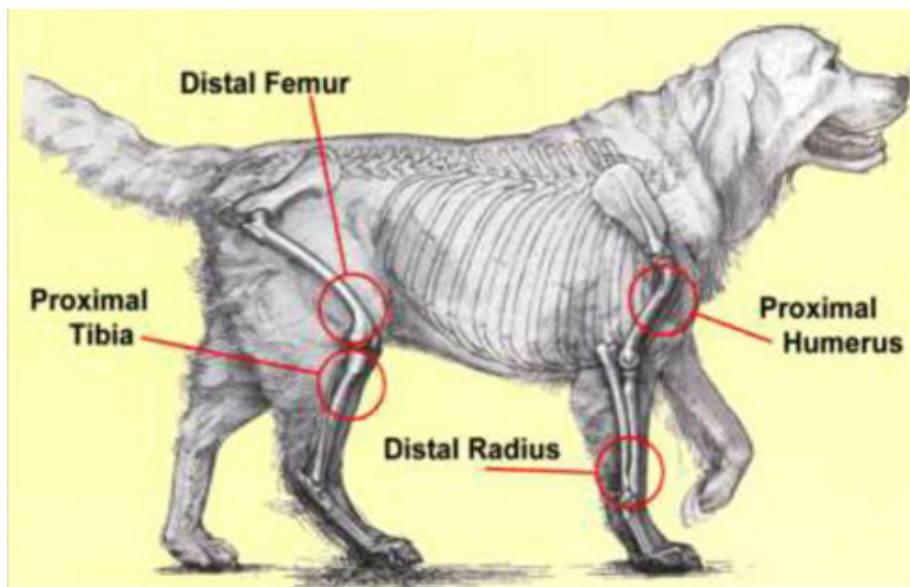


Figura 2: Lugar de origen de Osteosarcomas primarios en el canino. Tomado de: Martínez de Merlo (2015).

Solo el 24% de los sarcomas osteogénicos se desarrollan en el esqueleto axial. (Cartagena, 2011; Boerman y col, 2012). Los signos asociados de OSA del esqueleto axial dependen de la localización del tumor, variando desde una hinchazón localizada con o sin claudicación, a una disfagia (localización oral), exoftalmos y dolor al abrir la boca (localización en la mandíbula), deformidad facial o descarga nasal (senos y cavidades nasales) e hiperestesia con o sin signos neurológicos (localización en columna vertebral) (Withrow, 2009).

Las alteraciones sistémicas en perros con OSA se aprecian en gasto de energía en reposo, metabolismo de proteínas y carbohidratos, pérdida de nitrógeno urinario e hipercalcemia (hipercalcemia secundaria a la secreción de una proteína similar a la hormona paratiroidea), también puede aumentar la absorción de calcio en el riñón; Estos cambios son evidentes aún en perros que no presentan evidencia clínica de caquexia (Withrow, 2009; Benedito y col, 2015). También se asocia a la sintomatología general la aparición de fiebre, anorexia, disfagia, exoftalmos, dificultad respiratoria (Cartagena; 2011).

- Estadificación y Diagnóstico

“El principal diagnóstico diferencial de una claudicación en perros de raza grande o gigante sin antecedentes graves de un traumatismo es un OSA”, siendo otros diagnósticos diferenciales osteomielitis (asociada a una historia de daño penetrante o cirugía previa), rotura de ligamentos cruzados, y otros tumores primarios o metastásicos (Puchol de Celis, J., 2015, Carolyn y col, 2007; Liptak y col, 2004).

El motivo mas frecuente de la consulta es una claudicación crónica progresiva o aguda con o sin afectación de los tejidos blandos adyacentes; En ocasiones estos signos comienzan tras un traumatismo leve o un ejercicio intenso que dan lugar a la fractura del hueso afectado. Normalmente los perros no presentan otros síntomas generales. La analítica sanguínea básica no suele mostrar alteraciones, salvo un aumento de la fosfatasa alcalina que constituye un importante factor pronóstico (Couto 2015; Martínez de Merlo, 2015).

Según Withrow (2009) el diagnóstico diferencial de lesiones óseas agresivas proliferativas y/o líticas en radiografías incluyen además de tumores óseos primarios (condrosarcoma, fibrosarcoma, hemangiosarcoma); enfermedad ósea metastásica, mieloma múltiple o linfoma óseo, micosis sistémica de localización ósea, osteomielitis bacteriana y quistes óseos.

Basado en la anamnesis, síntomas, y radiografías se puede emitir un diagnóstico de OSA presuntivo, pero este no podrá ser definitivo sin tener en cuenta otras patologías y, sobre todo, el resultado histopatológico de una biopsia bien realizada.

Radiológicamente, los perros afectados con OSA exhiben un patrón mixto lítico-proliferativo en la región de la metafisis del hueso afectado. Otra característica de este tumor es la pérdida del patrón trabecular fino en el hueso metafisario. La formación de hueso del periostio adyacente lleva al desarrollo del llamado triángulo de Codman, que está compuesto por la corteza del área afectada y la proliferación del periostio (Couto, 2015; Carolyn y col, 2007). Según Withrow (2009), la lisis cortical es una característica del OSA que puede ser lo suficientemente severa como para dejar evidentes áreas de discontinuidad de la corteza, llevando a la aparición de fracturas patológicas. Desde el punto de vista radiológico, los OSA suelen producir una destrucción ósea dando lugar a un patrón apolillado o bien de tipo permeable. El patrón apolillado se caracteriza por la existencia de múltiples áreas de lisis que tienden a confluir, los márgenes están poco definidos, hay destrucción de la zona cortical y suele conducir a fracturas óseas; Mientras que el patrón permeable se observa normalmente en casos muy agresivos y se caracteriza por la presencia de pequeñas áreas puntiformes de lisis óseas que afectan sobre todo a la corteza. Los márgenes están poco definidos aunque las pequeñas zonas líticas se van haciendo más espaciadas en la periferia de la lesión, en la interfase con el hueso sano (Cartagena, 2011).

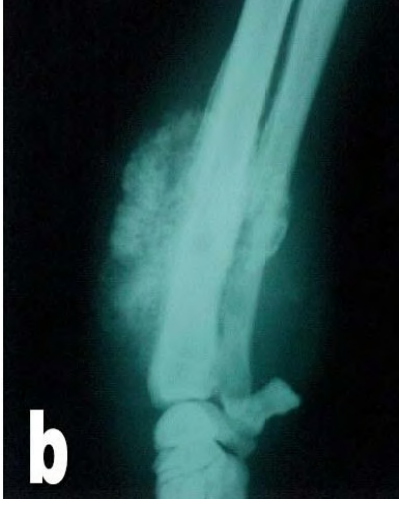

Figura 3: Metáfisis distal de radio y cubito de un canino de raza Rottweiler donde se observa interrupción de la cortical ósea. Tomado de Carmona (2006).

Los OSA típicamente no cruzan el espacio articular (por lo general se limitan a un único hueso), pero esporádicamente pueden infiltrar el hueso adyacente (ej: lisis en el cubito por un OSA en el radio distal adyacente), y también pueden extenderse hacia los tejidos blandos peri articulares (Withrow, 2009). Esta característica permite diferenciarlos de las lesiones óseas inflamatorias (Martínez de Merlo, 2015).

La extensión y mineralización tumoral forman espículas periósticas en los tejidos blandos circundantes, perpendiculares al eje de la corteza, dando la clásica apariencia de “resplandor solar” en las radiografías. Una lesión ósea radiográfica consistente en lisis pero que no atraviesa un espacio articular, es muy sugestiva de neoplasia ósea. (Ogilvie y Moore, 2008; Carolyn y col, 2007; Carmona y col, 2006). La osteogénesis, tanto intramedular como perióstica es marcada y poco organizada en OSA y condrosarcoma, y nula o discreta en el hemangiosarcoma y el fibrosarcoma.

La formación de hueso también ocurre en procesos benignos como la osteomielitis y panosteítis; Pero mientras en éstos es uniforme, en los procesos neoplásicos malignos la osteogénesis no es homogénea y suelen apreciarse zonas de empalizada, o áreas de transparencia intercaladas, los límites de la lesión son difusos y la zona de transición es amplia (Cartagena 2011).

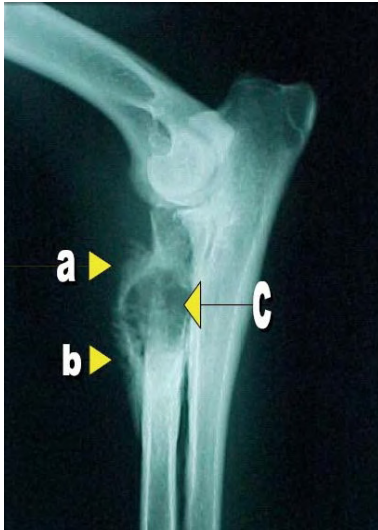


Figura 4: Articulación humero radio cubital de un canino de raza labrador donde se observan algunas características comunes de neoplasia ósea, a) reacción perióstica, b) Triángulo de Codman y c) Lisis ósea. Tomado de Carmona (2006).

Tanto la apariencia del “resplandor solar” (por la proliferación perióstica que irradia desde el eje cortical) como el "Triángulo de Codman" (proliferación en forma triangular de hueso nuevo que puede ser visto sobre la corteza en la periferia del tumor) no son signos radiográficos patognomónicos de OSA, pero ambos pueden apoyar un presunto diagnóstico (Carmona y col, 2006; Carolyn y col, 2007).

Debido a que otras neoplasias primarias de huesos y algunas lesiones de osteomielitis por causas fúngicas pueden ser semejantes radiográficamente al OSA, se recomienda obtener muestras de biopsia de todas las lesiones óseas líticas o lítico-proliferativas, antes de que los propietarios decidan un tratamiento específico. Una excepción a esta regla, sería que un propietario ya haya decidido la amputación (en este caso el miembro es amputado y se envía para análisis histopatológico) (Couto, 2015).

Un inconveniente que nos encontramos a la hora de realizar una biopsia de hueso son las fracturas patológicas que se producen debido a su gran fragilidad. Por este motivo podemos realizar una citología a partir de una punción y aspirado con aguja fina a modo de aproximarnos a un diagnóstico presuntivo (Martínez de Merlo, 2015).

La citología es un método muy útil y rápido para la aproximación diagnóstica de una masa. Nos da información de la estirpe celular y de presencia de inflamación o infección. Es una prueba de bajo costo, rápida, pero tiene como defecto que no

muestra arquitectura tisular ni da información de invasión vascular ni de márgenes. No nos da el grado histológico del tumor. Resultados negativos no excluyen de neoplasia por lo que suele ser una prueba preliminar a la prueba histopatológica (Ruano, 2013). Las muestras pueden obtenerse a ciegas (ayudados por la palpación y la localización del tumor en la radiografía) o ecoguiadas. La alteración ósea permite que la aguja penetre fácilmente en el hueso, incluso en lesiones proliferativas; Esto es debido a que el tejido óseo al ser afectado por un tejido neoplásico produce lesiones líticas que pueden ser fácilmente aspiradas y brinda mayor celularidad lo que nos permite una muestra adecuada para estudio (Martínez de Merlo, 2015; Lajara, 2009).

La citología no se cree suficiente para un diagnóstico definitivo, sin embargo puede apoyar un diagnóstico presuntivo y combinado con las características clínicas y radiográficas, da la confianza suficiente como para empezar a tratar las opciones terapéuticas; Siempre salvaguardando que el diagnóstico definitivo se basa en la histopatología tisular (Withrow, 2009). En una carta publicada en The Veterinary Record, señaló que en el 70% de los casos de OSA canino para la cual la citología y los resultados histopatológicos fueron examinados, la citología sola era suficiente para diferenciar lesiones malignas de no malignas, que es la pregunta clínicamente relevante para los cuales se realiza el muestreo del tumor (Carolyn y col, 2007)

Las células de OSA predominantes son los osteoblastos, son normalmente redondas u ovals, con bordes citoplasmáticos definidos, citoplasma basófilo (que puede contener gránulos eosinófilicos) y núcleo excéntrico, con o sin nucleolos (Couto, 2015). Los aspirados de osteosarcoma son altamente celulares, pueden presentar grupos o células individuales. En oportunidades es posible ver las primeras características del tejido a poco aumento como es la presencia de una matriz rosácea de material osteoide alrededor de los grupos celulares. Cuando tenemos la oportunidad de ver esta característica, podemos empezar a reforzar nuestra sospecha respecto al origen del tumor. Una revisión más profunda o a mayor aumento nos revela un tejido que está formado en su mayoría por células fusocelulares o mesenquimales bien diferenciadas en los tumores menos agresivos o pobremente diferenciadas en los ejemplares más malignos. Son características comunes de los osteoblastos neoplásicos pequeñas vacuolaciones citoplasmáticas, variación en tamaños de células, variación en tamaño de núcleos, mitosis anómalas, relación

núcleo/citoplasma elevada, presencia de un nucleolo irregular (o varios), algunas células pueden presentar borde citoplasmático no definido. El citoplasma casi siempre se muestra basofílico o rosáceo en las tinciones con Diff Quick o azulado en las tinciones de Wright. Se pueden observar granulaciones citoplasmáticas en algunas células aunque este hallazgo no presente hasta la fecha un significado útil, los grupos celulares pueden estar acompañados de osteoclastos y osteoblastos benignos (Lajara, 2009, Cartagena, 2011; Ruano, 2013).

La citología permite descartar ciertos diferenciales como la osteomielitis o tumores metastáticos; Además es posible realizar tinciones para fosfatasa alcalina, permitiendo diferenciar las células del OSA de otras neoplasias mesenquimales (Martínez de Merlo, 2015; Morello y col, 2011; Garrett y col, 2015).

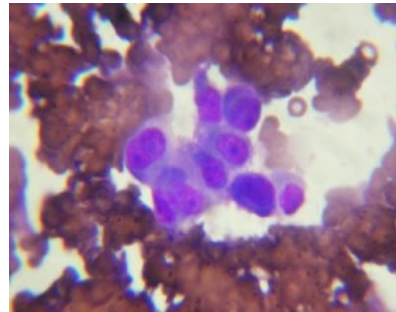
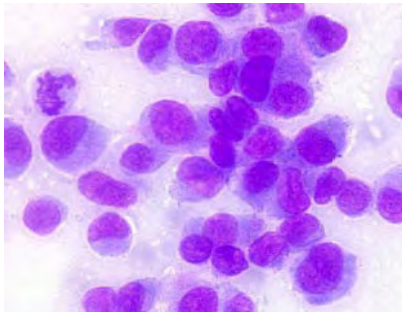


Figura 5 y 6: Células neoplásicas que presentan anisocitosis, anisocariosis, cariomegalia, con núcleos situados excéntricamente, grandes nucleolos y basófilos, citoplasma con gránulos finos de color rosado. Algunas células tienen un aspecto plasmocítico. Se observa una imagen mitótica en la parte superior izquierda de la imagen (Wright-Leishman) (100 X). Tomadas de Kramer (2003) y Lajara (2009).

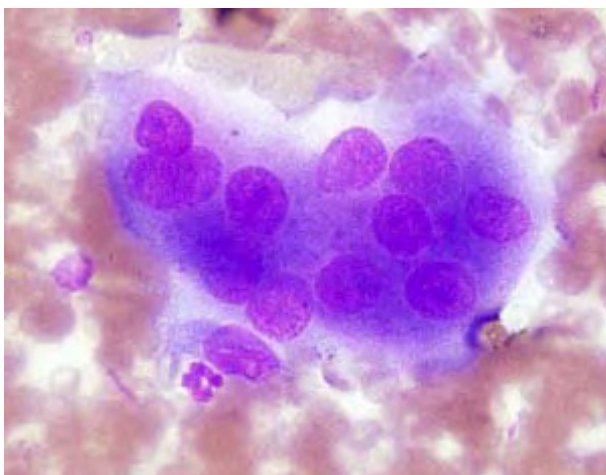


Figura 7: Osteoclastos son células grandes que son multinucleadas, se observa mitosis dispersas (Wright-Leishman) (100 X). Tomado de Kramer (2003).

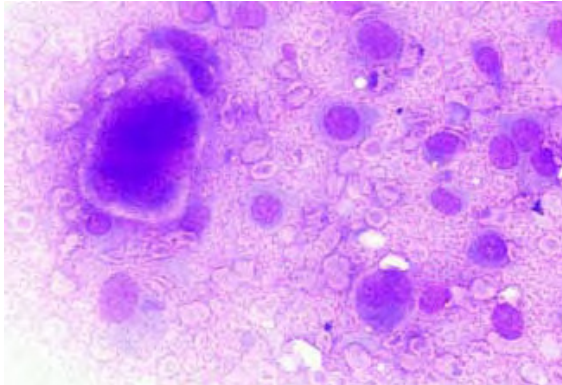


Figura 8: Población de osteoblastos neoplásicos pleomórficos, rodeados de matriz osteoide rosa (Wright-Leishman) (100 X). Tomado de Kramer (2003).

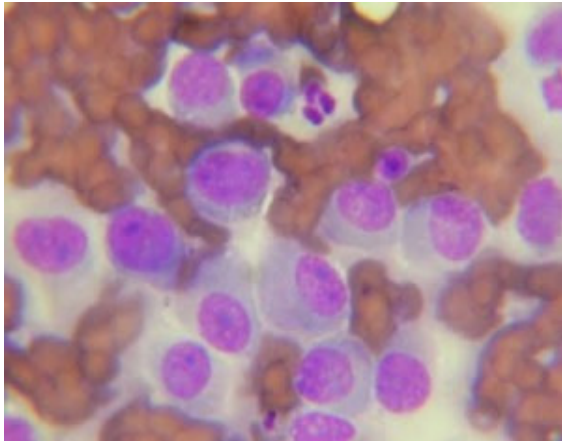


Figura 9: Osteoblastos neoplásicos con anisocitosis, aniscariosis, multinucleolo y relación núcleo citoplasma alta. Tomado de Lajara (2009).

Un diagnóstico definitivo previo a la amputación puede obtenerse mediante evaluación histopatológica de muestras de biopsia de las áreas afectadas. Para obtener una biopsia de hueso, se usa una aguja de biopsia de médula ósea tipo Jamshidi (Monoject), de 13 a 11G, bajo anestesia general, y se toman un mínimo de dos (preferiblemente 3) muestras de tejido, “del centro de la lesión”. Biopsias en la periferia de la lesión a menudo produce la obtención de una muestra del hueso reactivo que rodea al tumor, sin resultado diagnóstico (Withrow, 2009). A diferencia de las neoplasias de tejidos blandos, las muestras de los tumores esqueléticos tienden a rendir el diagnóstico cuando se obtienen desde el centro lesionar (Ogilvie y Moore, 2008). El tejido se coloca en formol al 10% para la fijación. La probabilidad de tener un

diagnóstico con este procedimiento es bastante alta (aproximadamente un 70-75%) (Withrow, 2009, Cartagena, 2011); Mientras que otros autores mencionan una precisión del 91,9% para la diferenciación de tejido óseo neoplásico de el no-neoplásico y 82,3% para distinguir el tipo de tumor óseo (Carolyn y col, 2007).

Tan pronto como los propietarios entienden el comportamiento biológico de la neoplasia (Ej. la alta probabilidad de que su perro muera de enfermedad metastática pulmonar a los 4-6 meses después de realizada la amputación si no se usa quimioterapia), y tan pronto como los hallazgos clínicos y radiológicos sean altamente sugestivos de OSA, la extremidad puede ser amputada sin un diagnóstico citológico o histopatológico. Sin embargo, el miembro amputado (o muestras representativas) deben enviarse siempre para estudios histopatológicos (Couto, 2015; Liptak y col, 2004).

Si los propietarios contemplan la posibilidad del tratamiento, se deberá obtener radiografías torácicas de triple incidencia (ventro-dorsal o dorso-ventral y dos radiografías laterales, derecha e izquierda), para determinar la existencia o no de metástasis visibles radiologicamente (Couto, 2015). Las metástasis pulmonares del OSA son generalmente de tejidos blandos y no se detectan hasta que los nódulos miden de 6 a 8mm de diámetro (Withrow, 2009). Es importante recalcar que la ausencia de metástasis radiológica en el momento del diagnostico no excluye a la existencia de micro metástasis ocultas (Cartagena 2011; Couto, 2015; Withrow, 2009).

La resonancia magnética junto con la tomografía computarizada son pruebas complementarias que se podrían realizar, sobretodo en animales que candidatos a una cirugía conservadora del miembro afectado (Szewczyk y col, 2014). También puede plantearse la realización de una centellografía para evaluar metástasis en tórax o en otros huesos alejados del tumor primario (Martínez de Merlo, 2015). La centellografía ósea es un método altamente sensible para el diagnostico de procesos óseos activos, es más eficiente que el examen radiográfico, especialmente en lo que se refiere a detección precoz de metástasis óseas. El examen se realiza mediante el uso de Tc-99m MDP (metileno bifosfato marcado con Tecnecio 99m), este radiofármaco es administrado por vía intravenosa, el cual se incorpora en los cristales de hidroxapatita de los huesos, por lo tanto su concentración será mayor en zonas de activa

osteogénesis. No se observa concentración del agente en áreas no osteogénicas existiendo una mínima captación en tejidos blandos. La eliminación es preferentemente vía renal y se ha determinado que el 40% de la dosis inyectada es excretada en las primeras 24 horas (Szewczyk y col, 2014).

Para la estadificación del OSA, la Organización Mundial de la Salud (OMS) toma los siguientes parámetros: Localización anatómica del tumor (T); Nódulos linfáticos regionales (N) y presencia o no de Metástasis a distancia (M). En base a estos parámetros la OMS estatifica con T0, donde no hay evidencia de tumor; T1, Tumor bien definido, sin invasión de los tejidos circundantes; T2, Tumor que invade los tejidos blandos y T3, Tumor que invade las articulaciones y / o huesos. Los tumores múltiples deben clasificarse de forma independiente.

En cuanto a los Nódulos linfáticos regionales (N), la OMS propone que los N0, indican que no hay evidencia de participación de los ganglios linfáticos regionales, mientras que los N1, indican que los nódulos linfáticos regionales están involucrados.

Para las metástasis a distancia, la clasificación de la OMS muestra que los M0 indican que no hay evidencia de metástasis a distancia, mientras que los M1, se aplica cuando hay presencia de Metástasis a distancia. La mayoría de los perros con OSA se encuentran con un estadio T2, N0 y M1.

Para su estadificación quirúrgica Withrow (2013) usa un sistema ideado para humanos, basado en el grado histológico (G), localización anatómica de la lesión primaria ósea (T) y la presencia de metástasis regional o a distancia (M). De acuerdo a este sistema es posible diferenciar 3 estadios de la enfermedad. Estadío I incluye bajo grado (G1) de la lesión sin evidencia de metástasis clínicas (M0); estadio II incluye alto grado (G2) de la lesión sin metástasis clínicas (M0); y la estadío III es la lesión con la enfermedad de metástasis (M1). Independientemente del grado histológico, las etapas I y II se subdividen por la localización anatómica en dos grupos (A, B). El grupo A es intracompartimental (tumor se ha mantenido dentro del hueso) (T1), mientras que el grupo B es extracompartimental (tumor se extiende mas allá del hueso en otras estructuras cercanas) (T2). La mayoría de los perros con OSA se diagnostican en estadio IIB (Withrow y col., 2013).

Otras pruebas de pre-tratamiento debe incluir un examen físico completo, con especial atención a la ortopedia, evaluación cardiaca y neurológica, un recuento sanguíneo completo para evaluar subyacente enfermedades infecciosas y para determinar si la cirugía y la quimioterapia son factibles, y análisis bioquímico del suero sanguíneo. Una evaluación bioquímica del suero puede ayudar a determinar qué opciones de tratamiento son apropiadas (o inapropiadas, y puede proporcionar una indicación de pronóstico (Carolyn y col, 2007).

-Factores Pronósticos

El pronóstico es malo; Sin tratamiento la esperanza de vida es de solo semanas, mientras que con cirugía y quimioterapia la vida media avanza a 10-14 meses, siendo con cirugía solo 4 meses (Ruano, 2013).

La presencia de metástasis es un factor pronóstico negativo importante (Ehrhart, 2004). Aunque se supone que alrededor del 90% de los pacientes tienen micro metástasis al momento del diagnóstico (Couto, 2015; Carmona y col, 2006). Según Ogilvie y Moore (2008), el hallazgo de metástasis influye en forma marcada y negativa en la eficacia del tratamiento adyuvante y por ello, en el tiempo de supervivencia. Los perros con metástasis en nódulos linfáticos tienen una supervivencia menor, con una media de solo 59 días, comparados con los 318 días en perros sin extensión nodal (Withrow, 2009).

Otro factor es la localización anatómica y la reseña; En un estudio multicéntrico de 162 perros con OSA apendicular tratados solo con amputación, los perros de menos de 5 años tuvieron una menor supervivencia comparada con los de mayor edad; Así como también se relacionó un tamaño tumoral grande y una localización humeral con un mal pronóstico (Withrow, 2009; Boerman y col, 2012).

La fosfatasa alcalina total (FA-T) elevada se ha asociado en varios estudios con un peor pronóstico en perros con OSA apendicular (Garrett y col, 2015; Boerman y col, 2012; Sternberg y col, 2013). Una elevación preoperatoria de la fosfatasa alcalina total o de la coenzima ósea (mayor de 110 o 23 UL/L, respectivamente) se asocia con una menor índice de supervivencia e intervalo libre de enfermedad (Withrow, 2009;

Sternberg y col, 2013). En un estudio, mientras que los perros con FA-T normal que se trataron con cisplatino y doxorubicina tuvieron una sobrevida media de 12.5 meses, aquellos con FA-T aumentada y tratados con el mismo protocolo presentaron una sobrevida de 5.5 meses. En otro ensayo, 293 perros tratados con doxorubicina sola también vivieron mucho más si tenían FA-T con valores normales (Ogilvie y Moore 2008).

Tabla N° 1: Supervivencia de perros tratados mediante amputación y quimioterapia (doxorubicina). Tomado de Ogilvie y Moore (2008).

	FA-T normal	FA-T elevada
Perros (n)	202	91
Sobrevida mediana (meses)	8.7	5.9
Perros vivos 1 años	39	26
Perros vivos 2 años	20	10
Perros vivos 3 años	11	2

El otro factor pronóstico es el grado microscópico. La graduación microscópica se ha identificado como un importante factor pronóstico en perros con OSA apendicular y la capacidad de asignar los grados es un beneficio de la biopsia preoperatoria. Los tumores que invaden vasos sanguíneos o linfáticos son clasificados como grado III; Estos representan el 75% de los OSA caninos y conllevan a un pronóstico sombrío. Los perros con tumores de bajo grado tienen un mejor pronóstico (Ogilvie y Moore 2008).

En los perros, no ha sido bien establecida que haya una diferencia en el comportamiento biológico de las diferentes subclasificaciones histológicas del OSA; Sin embargo, trabajos recientes han demostrado una relación potencial entre el grado histológico, con base en las características microscópicas, es predicativo del comportamiento sistémico (Metástasis) (Ehrhart, 2004)

-Tratamiento

La selección de la terapia debe adaptarse a cada paciente y debe tener en consideración el peso del paciente, el estado ortopédico y neurológico, el grado de claudicación y destrucción del hueso cortical, sitio del tumor, y los problemas médicos concurrentes. Además, los objetivos del cliente y las limitaciones financieras deben ser consideradas. Los dos objetivos principales de la terapia para la OSA son: el alivio del dolor y el control o enlentecer la enfermedad metastásica. En general, un enfoque de modalidad combinada es necesario para lograr el bienestar animal y aumentar el tiempo de supervivencia (Carolyn y col, 2007).

El tratamiento de elección para los perros con OSA es la amputación con quimioterapia adyuvante de un único agente o una combinación de agentes quimioterápicos. La supervivencia media de perros con OSA apendicular tratados sólo con la amputación es aproximadamente de 4 meses, mientras que si el perro se trata con amputación y carboplatino, o amputación y doxorubicina, es de aproximadamente 1 año o más (Couto, 2015; Berger, 2011, Ehrhart, 2004).

Amputación

El tratamiento quirúrgico del OSA mediante amputación es paliativo e incrementa la supervivencia por la analgesia, con lo cual se retarda la eutanasia. La amputación elimina el tumor primario y produce escasa o nula reducción de la movilidad o calidad de vida (Ogilvie y Moore 2008).

Según Withrow (2009) y Ehrhart (2004), la amputación de la extremidad afectada es el tratamiento local estándar del OSA apendicular canino. Incluso en razas grandes, tendrán una buena función tras la amputación de la extremidad, con una buena movilidad y calidad de vida; Incluso una enfermedad degenerativa articular preexistente que aparecen en la mayoría de los perros gerontes de razas grandes no es una contraindicación para la amputación, debido a que compensan rápidamente y aunque la osteoartritis puede progresar más rápidamente en un perro de tres miembros raramente es un problema clínico. La cirugía como único tratamiento debería considerarse como tratamiento paliativo ya que las metástasis microscópicas

están presentes en el momento del diagnóstico y la amputación por si sola no soluciona este problema.

Para las lesiones en los miembros anteriores, la amputación completa del miembro incluyendo la escápula brinda buenos resultados tanto cosméticos como funcionales. Para los tumores del miembro posterior distal, se indica la amputación del tercio proximal del fémur. Para los tumores femorales dístales, se indica la desarticulación coxofemoral, mientras que las lesiones femorales proximales se tratan mediante hemipelvectomía (Ogilvie y Moore 2008; Carmona y col, 2006; Liptak y col, 2004).

Los perros con enfermedad neurológica o una clínica severa de osteoartritis son excepciones y manejo paliativo o técnicas para salvar un miembro deben ser considerados en estos casos (Liptak y col, 2004).

Cirugía sin amputación

Existe otro método que es la cirugía de salvación del miembro, la cual consiste en hacer una resección amplia de la zona de hueso afectado, sin amputar la extremidad. La cirugía para salvar un miembro es un método alternativo a la amputación de extremidades. Se realiza sobretodo en tumores de radio distal, o cubitales, cuando la lesión se encuentra en un estadio inicial. Se sustituye el hueso resecado por un injerto de hueso cortical, sea autólogo u homólogo (Puchol de Celis, 2015; Szewczyk y col., 2014). Se recomienda la amputación para los perros que tengan OSA en sitios distintos de radio distal o cúbito (Ehrhart, 2004).

También se pueden realizar otros procedimientos quirúrgicos como ser: cirugías sin amputación con endoprotesis metálicas, Formaciones óseas mediante osteogénesis por distracción, transposición del radio y auto injerto tumoral pasteurizado. En algunos perros es preferible salvar la extremidad, como en casos con severas alteraciones neurológicas o traumatológicas preexistentes, o con propietarios que no aceptan la amputación. Hasta la fecha se han realizado más de 500 cirugías sin amputación en el Animal Cancer Center de la Universidad de Colorado de EEUU, con una función de la extremidad excelente en la mayoría de los perros, donde además la supervivencia no se ha afectado respecto a la amputación. Los candidatos para la cirugía sin

amputación incluyen a perros con OSA limitado clínica y radiológicamente a la extremidad, con extensión mínima en el tejido blando adyacente, donde el tumor primario afecta a menos del 50% del hueso (determinado radiológicamente), y que presenten una buena salud en general. Otros criterios incluyen la ausencia de fracturas patológicas y una masa de tejido definida en vez de una lesión edematosa (Withrow, 2009; Liptak y col, 2004). Los casos más apropiados para la cirugía de salvación del miembro como se menciona anteriormente son los tumores alojados en el radio o tibia distal, ya que la funcionalidad tras la artrodesis del carpo es buena.; Mientras que la artrodesis tras la cirugía sin amputación de las articulaciones escapulo-humeral, coxofemoral, rodilla y tarsales resulta en una funcionalidad del miembro de aceptable a mala, esto a llevado a los cirujanos no recomendar la cirugía sin amputación cerca de esas articulaciones (Withrow, 2009).

Las complicaciones comprenden rechazo del aloinjerto, falla del implante, fracturas patológicas (debido a la siembra tumoral en tejido blando adyacente) e infecciones (tasas de infección cercanas al 50% es común) (Ehrhart, 2004). Paradójicamente, los perros que desarrollan infección postoperatoria después de la cirugía para salvar el miembro, puede vivir el doble de tiempo que los perros no infectados. Esto se ha atribuido a la estimulación no específica del sistema inmune que conduce a una mayor inmunovigilancia de la enfermedad micrometastásica, aunque estos mecanismos están siendo dilucidados (Boerman y col, 2012). La recurrencia local del OSA es un inconveniente frecuente con la cirugía conservadora y afecta hasta el 40% de los casos, esta recurrencia local no es un problema significativo cuando se practica el procedimiento quirúrgico mutilante. Antes de proceder con la cirugía conservadora, el cisplatino i/v, con o sin terapia radiante, a menudo incrementa la necrosis tumoral y reduce el riesgo de recurrencia local. Sumado a ello, se puede implantar localmente un polímero impregnado con cisplatino (OPLA-Pt). Este producto libera cisplatino con lentitud dentro del lecho tumoral, y su uso reduce la tasa de recurrencia local del 27 al 17%. (Ogilvie y Moore 2008).

Quimioterapia

La sobrevida de los perros con OSA puede ser prolongada de forma significativa con la quimioterapia adyuvante (Ogilvie y Moore 2008). El tratamiento adyuvante pretende frenar el crecimiento metastásico clínicamente detectables (Martínez de Merlo, 2015).

Dado el alto poder metastático del OSA, la quimioterapia adyuvante es un tratamiento necesario tras el acto quirúrgico de resorción local o por si sola; la administración de quimioterapia después de la cirugía aumenta el tiempo de supervivencia significativamente. Independientemente del protocolo empleado, el tiempo medio de supervivencia es de 300 días, con porcentajes de supervivencia al año de aproximadamente 50% y del 10-20% a los dos años (Puchol de Celis, J; 2015). Otros autores mencionan que aunque la micrometastasis se da en la mayoría de los casos, la sobrevida luego de la cirugía más la quimioterapia, es de 12 a 18 meses o más (Ehrhart, 2004).

Los derivados del platino (que son drogas citostáticas), como el cisplatino y el carboplatino, son las drogas más utilizadas, existiendo diferentes protocolos de administración según los autores consultados (Ogilvie y Moore 2008).

La doxorubicina, utilizada como único quimioterápico, parece tener una efectividad similar a la del cisplatino, aunque resulta una alternativa al evitar la toxicidad o las contraindicaciones de la administración de este último. Existen estudios que indican una media de supervivencia de 300 días con 37% de supervivencia hasta el año y del 26% hasta dos años alternando doxorubicina-cisplatino (Moya, y col., 2009; Cartagena, 2011). Esto es controvertido ya que algunos estudios sobre protocolos de combinaciones de doxorubicina con agentes del platino (cisplatino- carboplatino) se concluye que esta combinación de terapia no ofrece ninguna ventaja respecto al tiempo de supervivencia del animal comparado a los protocolos de única droga (Cartagena, 2011; Selmic y col, 2014).

Estudios mostraron los beneficios de la doxorubicina administrada como 5 dosis (30mg/m²) cada 2 semanas. En un ensayo, se administraron 2 o 3 dosis antes de la intervención quirúrgica y luego las dosis eran al día posterior a la cirugía y a las 2

semanas; La sobrevida media fue de 12 meses, con eficacia cercana a la del cisplatino, el 50 % de los casos estaban vivos al año, y el 10% a los 2 años. Otro grupo de más de 300 perros recibieron 5 dosis de doxorubicina cada 2 semanas, comenzando a los 14 días de la amputación. La sobrevida media fue de 8 meses, y la tasa a 1, 2 y 3 años fueron del 35%, 17% y 9%, respectivamente, muy similar a los resultados logrados con la quimioterapia a base de cisplatino (Ogilvie y Moore 2008). Los resultados obtenidos también son similares a aquellos con carboplatino como método complementario de tratamiento, esto indica que ambos fármacos se pueden usar para prolongar la vida de los pacientes, sin embargo, ninguno de ellos inhibe la metástasis (Szewczyk y col, 2014).

El cisplatino ha demostrado mejorar la supervivencia de los perros con OSA tras la amputación y es el tratamiento estándar en perros con OSA. Actualmente se desconoce que momento respecto a la amputación se debe administrar cisplatino. En un estudio de 36 perros con OSA apendicular tratados con cisplatino y amputación, 17 perros (grupo 1) se trataron con dos dosis de cisplatino intravenoso (I/V) con 21 días de diferencia, empezando 18 días tras la amputación, y el segundo grupo de 19 perros se trataron en el momento del diagnóstico (Preamputación) y recibieron una segunda dosis 2 días más tarde, inmediatamente tras la amputación. Como resultado no hubo diferencias significativas entre los dos grupos en días de supervivencia (262 días para el grupo uno y 282 para el grupo dos). Sin embargo, hay una gran evidencia en estudios clínicos en OSA humanos y estudios de laboratorio con roedores, que apoya el uso preoperatorio de la quimioterapia, denominada "neoadyuvante". La eficacia de la quimioterapia neoadyuvante puede ser determinada por el porcentaje de Necrosis tumoral en el fragmento resecado, si ese porcentaje es bajo la respuesta de la quimioterapia se considera inadecuada, y se recomienda un protocolo postoperatorio más agresivo (Withrow, 2009; Benedito y col, 2015). La mayoría de los protocolos actuales implican cuatro tratamientos de cisplatino, cuando se usa como agente único; sin embargo no se han realizado estudios definitivos para determinar el número más eficaz de tratamientos. La dosis recomendada de cisplatino es de 70mg/m² de superficie corporal, I/V cada 3 semanas. Debido a la potencial nefrotoxicidad, es esencial una buena función renal, y se deben realizar protocolos de diuresis simultáneamente al tratamiento. El protocolo de diuresis forzada más frecuente implica una diuresis de 4 horas antes del tratamiento con 18.3 ml/kg/hs de NaCl al 0.9%,

seguido de una infusión de cisplatino diluido en un volumen de NaCl que permita la misma velocidad de infusión (18.3 ml/kg/hs). Esta infusión de cisplatino se continúa para finalizar con otras dos horas de diuresis del NaCl a la misma velocidad (Withrow, 2009). Según Ogilvie y Moore (2008), el cisplatino por sí solo mejora en forma marcada las tasas de supervivencia, con sobrevividas medias entre 6 y 13 meses, y tasas al año del 30-62% y a los 2 años del 7-21%. Pero no es el más empleado debido a su potencial nefrotoxicidad. Según Carmona y col (2006), se ha observado menor nefrotoxicidad del cisplatino cuando se agrega a la dieta una fuente de glicina.

El carboplatino muestra una eficacia similar al cisplatino pero con una toxicidad renal menor aunque, por el contrario, muestra una importante toxicidad medular y un costo muy elevado (Moya, y col., 2009). El carboplatino es un compuesto de platino de segunda generación. Una de las ventajas es que se puede dar sin necesidad de diuresis salina, ya que no es nefrotóxico, como el cisplatino. Un problema del uso de carboplatino es que aunque no es nefrotóxico, se elimina del organismo casi únicamente por el riñón, y si hay un compromiso previo de la función renal, puede haber una significativa mielosupresión ya que la eliminación del carboplatino esta disminuida, exponiendo a la medula a la droga por periodos prolongados de tiempo. La dosis recomendada es de 300mg/m², administradas cada 3 semanas en 4 tratamientos, la mayoría de los protocolos actuales incluyen 4 ciclos cuando se usa como agente único (Withrow, 2009). Un estudio en el hospital de especialidades de San Diego compararon la media de supervivencia de 48 perros con OSA apendicular después de recibir carboplatino como agente único (300mg/m² cada 21 días IV durante 4 ciclos) luego de realizada la amputación vs. Perros que recibieron solo amputación. Los perros tratados con la terapia adyuvante tuvieron una media de supervivencia prolongada de 307 días, en comparación con el tiempo de supervivencia que tuvieron los perros que se les realizo cirugía como único tratamiento (aproximadamente 138 días). En otro estudio se compararon los resultados recogidos entre 1996 y 2006 de 65 perros con OSA apendicular tratados con carboplatino utilizando un protocolo similar al anterior estudio, mostró que la administración de carboplatino es bien tolerado y el tiempo medio de supervivencia es similar a los tratados con otros agentes quimioterapicos como la doxorrubicina o cisplatino (Szewczyk y col, 2014).

Los protocolos combinando doxorubicina y los derivados del platino no ofrecen resultados mucho mejores que las terapias con un único agente (doxorubicina, cisplatino o carboplatino), ya que hay que disminuir la dosis del derivado del platino para reducir los efectos secundarios; En consecuencia los derivados del platino son los más utilizados (Moya, y col., 2009; Garrett y col, 2015; Boerman y col, 2012).

La administración de quimioterapia como único tratamiento no suele tener efecto significativo en el tumor primario, pero sí puede retrasar la aparición de metástasis pulmonares, por ello, combinarlo con una buena terapia analgésica puede ser una opción en pacientes en los que el propietario rechaza la amputación (Martínez de Merlo, 2015).

Con frecuencia, los propietarios del paciente no desean realizar la quimioterapia debido al conocimiento que tienen de los severos efectos observados en humanos, a diferencia de lo que sucede en la medicina veterinaria, donde el único fin de la quimioterapia es prolongar la vida y no lograr la completa remisión de la neoplasia (Carmona y col, 2006).

Inmunoterapia

Dada la meseta terapéutica alcanzada para retrasar la progresión metastásica con agentes citotóxicos, la exploración de terapias adyuvantes alternativas para mejorar el tratamiento de las micro metástasis del osteosarcoma se justifica clínicamente. La evidencia sugiere que el osteosarcoma es un tumor inmunogénico, y el desarrollo de la inmunoterapia para el tratamiento de metástasis pulmonares microscópicas pueden mejorar los resultados a largo plazo (Wycislo y col, 2015).

La mayoría de los ensayos de inmunoterapia en perros con OSA implican el inmunoestimulante Fosfatidiletilamina de tripéptido de muramil (L-MTP-PE) encapsulado en liposomas. El L-MTP-PE es un derivado lipofílico del dipéptido de muramil, que es un análogo sintético de un fragmento de pared celular de Mycobacterium. El L-MTP-PE ha demostrado que activa los macrófagos alveolares caninos y que aumenta in Vitro su citotoxicidad en células de OSA. La combinación de L-MTP-PE y doxorubicina también han demostrado que aumenta de forma sinérgica

la actividad antitumoral de los macrófagos in Vitro. En estudios iniciales, los perros tratados con amputación y L-MTP-PE i/v tuvieron una supervivencia media significativamente mayor que con solo la amputación. En otro estudio los perros tratados con L-MTP-PE seguidos de cuatro dosis de cisplatino (70mg/m², cada 3 semanas) tuvieron una supervivencia media de 14.5 meses, comparados con 9.7 meses de aquellos perros tratados con cuatro dosis de cisplatino como única droga. Por el contrario no se vio el mismo resultado con el uso simultáneo de ambas drogas, pudiendo ser por una interacción negativa del cisplatino y L-MTP-PE o que el cisplatino disminuya la inmunidad celular (Withrow, 2009; Morello y col, 2011; Garrett y col, 2015; Boerman y col, 2012).

Este fármaco, conocido como mifamurtida, tiene recientemente la aprobación en Europa. Se ha utilizado en pruebas terapéuticas recientemente en los EE.UU. en las personas con metástasis del OSA. El L-MTP-PE puede un día ser aprobado en los EE.UU. y estará disponible para su compra en el futuro (Garrett y col, 2015).

Con una mayor comprensión y conciencia de cómo el sistema inmune podría ser redirigido hacia la lucha contra la metástasis del osteosarcoma, el desarrollo racional de diversas estrategias inmunológicas para el tratamiento del osteosarcoma tiene sustancial futuro para transformar el panorama terapéutico y mejorar la gestión de la enfermedad en los perros y los seres humanos (Wycislo y col, 2015).

Terapias a futuro

El factor de crecimiento transformante beta 1 (TGFb1) es una citoquina pleiotrópica que contribuye a la remodelación ósea mediante la inducción de la proliferación de osteoblastos, la migración, y la angiogénesis. La matriz ósea orgánica es el depósito corporal más grande para TGFb1 latente y los osteoblastos activos expresan receptores afines para TGFb1 (TGFbRI y TGFbRII). Durante osteólisis maligna, TGFb1 se libera de la matriz ósea erosionada y promueve la progresión local de tumores sólidos osteotrópicos por su actividad mutagénica. Las células caninas de OSA poseen la maquinaria de señalización para TGFb1, lo que podría permitir el establecimiento de un bucle de señalización pro-tumorogénico. Como tal, los inhibidores TGFb1 podrían obstaculizar la progresión OS localizada en los perros.

Nuevas investigaciones estarán enfocadas en explorar la idoneidad de la inhibición de la señalización TGF β 1 como tratamiento adyuvante en perros con OS. (Portela y col, 2014)

Terapias paliativas

Las opciones de manejo para perros con OSA apendicular se clasifican como paliativo o curativo de intención. El tratamiento paliativo está indicado para perros con OSA metastásico evidente clínicamente o cuando los propietarios no quieren seguir con opciones de tratamiento mas agresivas. (Liptak y col, 2004)

Los cuatro pilares de la terapia paliativa para pacientes con OSA son: Manejo del dolor (AINEs, Tramadol); Quimioterapia; Administración de bifosfonatos; Radioterapia. (Borrego, 2014).

Las causas del dolor en estos pacientes con OSA son dos: la activación de los osteoclastos por las células tumorales y la activación de nociceptores debido a la producción de prostaglandinas y citoquinas en la zona de la lesión. (Fan y col, 2007). La actividad osteoclástica desregulada instaura una reabsorción ósea y osteólisis maligna. A su vez, la osteólisis no controlada puede desencadenar hipercalcemia, dolor óseo y fracturas patológicas. Son estas fracturas el factor limitante y causa de la eutanasia en la inmensa mayoría de los pacientes. (Borrego, 2014; Shor y col, 2015)

El tratamiento paliativo o sintomático esta dirigido a controlar el dolor y los síntomas asociados al tumor primario; este tipo de terapia esta recomendado en los casos en que los propietarios no aceptan tratamientos más agresivos o cuando ya hay evidencia de metástasis. Las opciones paliativas incluyen fundamentalmente la analgesia. (Martínez de Merlo, 2015)

Los bisfosfonatos son una clase de fármacos que reducen la velocidad y magnitud de la reabsorción ósea, muy utilizados en medicina humana para el tratamiento de la osteoporosis, aunque también para aliviar el dolor óseo, tratar lesiones óseas

metastásicas y controlar la hipercalcemia. (Borrego, 2014); El pamidronato (un tipo de bisfosfonato) se une fuertemente al hueso en sitios de remodelación activa y inhibe la resorción ósea durante semanas o meses sin afectar el crecimiento óseo ni su mineralización. (Ashton y col, 2005; Griffon y col, 2009)

Los bisfosfonatos alivian significativamente el dolor en aproximadamente un 25% de los perros tratados, (sobre todo en combinación con quimioterapia y/o radioterapia) actúa inhibiendo la resorción y destrucción ósea, controlando la hipercalcemia. (Moya, y col., 2009; Withrow, 2009; Benedito y col, 2015; Ashton y col, 2005 y Fan y col, 2007). También recientemente ha quedado constatado que la combinación de pamidronato y AINE reduce significativamente el dolor y mejora la densidad ósea mineral del hueso afectado. (Cartagena, 2011; Fan y col, 2007); Esta mejora de la densidad ósea la logran los bifosfonatos a través de la inhibición de la actividad de los osteoclastos y por lo tanto puede ayudar a disminuir la lisis del hueso hacia el sitio del tumor. (Martínez de Merlo, 2015). Otras acciones incluyen la inducción de la apoptosis de osteoclastos y osteoblastos potencialmente malignas; ellos también pueden alterar el micro ambiente dentro del hueso. (Charney y col, 2004) Curiosamente, tres grupos de investigadores han demostrado que los bisfosfonatos también tienen efectos anticancerosos directo sobre líneas celulares de OSA en cultivo tisular. (Martínez de Merlo, 2015; Filion y col, 2004). Los efectos anticancerígenos de los bifosfonatos en pacientes con OSA esta bajo investigación. Algunos de los más utilizados son el ácido alendrónico (10-20 mg/día) y el mencionado pamidronato (1-2mg/kg IV durante 2 horas en 250ml de NaCl al 0.9% una vez cada 4 semanas); Con buen control del dolor hasta en el 50 % de los casos en los que se emplea, y su efecto suele durar unos 2-3 meses (Borrego, 2014; Martínez de Merlo, 2015; Garrett y col, 2015; Boerman y col, 2012).

Un estudio revelo que los perros con osteosarcoma apendicular (OSA) excretan concentraciones más altas en orina de N-telopéptido de colágeno tipo I (NTx) que los perros normales. El NTx es un marcador específico de la actividad osteoclástica. Como hemos mencionado el pamidronato es un potente inhibidor de los osteoclastos. A pesar de aumentar el uso de pamidronato en oncología veterinaria como fármaco paliativo, la dosis óptima aún no se ha determinado. Dosis comúnmente utilizados varían desde 1-2 mg / kg, administrada por vía intravenosa (IV) como una infusión de

velocidad constante 2-horas cada 28 días. El propósito de este estudio prospectivo fue comparar la actividad biológica de dos dosis de pamidronato (1 mg / kg vs. 2 mg / kg) en la supresión en orina de el marcador NTx en perros normales y perros con OSA apendicular. Se obtuvieron como resultado que en los perros con osteosarcoma, hubo una mayor reducción en la excreción en orina de NTx a una dosis de pamidronato de 2 mg / kg frente a 1 mg / kg (57% y 23%, respectivamente). Del mismo modo, en perros normales, la excreción de NTx en orina fue suprimida en mayor medida con una dosis de 2 mg / kg frente a 1 mg / kg (69% y 23%, respectivamente). Esto trajo como conclusión que el pamidronato posee actividad biológica tanto en perros normales como en perros con osteosarcoma, según la evaluación de excreción en la orina de NTx. Sobre esta misma base de excreción en orina de NTx, una dosis de pamidronato de 2 mg / kg parece ser más eficaz que la dosis de 1 mg / kg en la inhibición de la actividad osteoclástica, medida colateralmente por la concentración en orina de NTx. (Lacoste y col, 2004)

EL Zoledronato (0,1 mg/kg IV durante 15 minutos en 60ml de NaCl al 0,9%), un Bisfosfonato de próxima generación, mostró una respuesta del 50% en los perros con OSA como agente único. Algo para destacar es que los bifosfonatos orales son muy mal absorbido en el perro y no debe ser utilizado. (Garrett y col, 2015; Ashton y col, 2005).

Casi un 80% de los OSA caninos sobreexpresan la enzima COX-2, por ende su inhibición podría convertirse en un objetivo terapéutico. (London y col, 2015) Algunos AINEs útiles en el tratamiento del OSA serian el firocoxib (5mg/kg/día), meloxicam (0,1mg/Kg/día), carprofeno (4mg/Kg/día), pudiéndose combinar con tramadol (2-4mg/kg/cada 8-12hs) o gabapentina (5mg/kg cada 12hs). (Cartagena, 2011). Hay estudios que documentan que el piroxicam (que es un inhibidor de la COX-2) puede tener algunos efectos antitumorales directos o indirectos. (Withrow, 2009)

Otras alternativas al tratamiento del dolor es la radioterapia considerada un método paliativo de tratamiento. La radioterapia utilizada en el tratamiento paliativo tiene como objetivo reducir la inflamación local, minimizar el dolor, disminuir la progresión de las lesiones metastásicas y mejorar la calidad de vida en pacientes con neoplasias óseas primarias o metastásicas. Las tasas de respuesta en el control del dolor utilizando

protocolos que van de dos a cuatro fracciones semanales de 8Gy, oscilan entre un 50 % y un 92 % de los casos; esta respuesta se observa entre la primera y la tercera semana del tratamiento, con una duración de la analgesia que varía entre los dos y los cuatro meses. (Borrego, 2014; Withrow, 2009; Ehrhart, 2004)

Los protocolos más utilizados incluyen un protocolo rápido donde se administran dos dosis de 8 Gy y en días sucesivos, o bien la alternativa de dosis semanales de 8 Gy durante 3-4 semanas dependiendo de la respuesta del paciente. El primer protocolo es muy utilizado en medicina humana con resultados similares a los de las dosis semanales, con la diferencia de que el tratamiento solo dura dos días, e implica menos procedimientos anestésicos, menos costos y mayor facilidad para los dueños. En algunos casos se pueden repetir las dosis de manera mensual según sea necesario. (Borrego, 2014)

La intención de la radioterapia como se menciona anteriormente es proporcionar alivio del dolor y prolongar la vida de los pacientes. Sin embargo, no es fácilmente accesible y requiere una anestesia general del paciente. Estudios realizados por Oblak en el 2012, demostraron que combinando la cirugía, más la quimioterapia como agente único, y la radioterapia es hoy en día la forma más eficaz de tratamiento. (Szewczyk y col, 2014). Debido a la alta radiación estas sesiones no deberían prolongarse en el tiempo más de 3-5 meses. (Moya, y col., 2009).

Los radios fármacos como el Samario, Estroncio, también se han utilizado para paliar el dolor en perros con OSA; Estos emiten partículas Beta y se acumulan en zonas de hiperactividad ósea, con lo cual proporciona terapia. (Withrow, 2009; Ogilvie y Moore 2008). Una ventaja de este tipo de radiación es que es sistémicamente administrada, y por lo tanto puede tratar múltiples lesiones óseas a la vez (Garrett y col, 2015)

Otra alternativa de tratamiento es el uso de artemisinina. La misma se obtiene de una planta medicinal llamada *Artemisia annua* L., utilizada en la medicina tradicional china para tratar la fiebre y escalofríos y a finales de los 1960 y 1970s, los científicos chinos descubrieron que la artemisinina también es activa contra la malaria, siendo un medicamento antipalúdico conocido.

En los años noventa, estudios científicos descubrieron que este fármaco inhibe el crecimiento de células cancerosas in Vitro e in Vivo. Las investigaciones sobre el modo de acción revelaron que la artemisinina puede formar radicales activos de oxígeno y moléculas de radicales de carbono centrado que conducen a estrés oxidativo, daño del ADN, detención del ciclo celular, interacción con las vías de transducción de señales, la inducción de la apoptosis, autofagia, e inhibición de la angiogénesis. Pero el mecanismo exacto de la activación y la base molecular de estos efectos contra el cáncer no han sido completamente aclarados hasta ahora. (Breuer y col, 2014; Hosoya, 2013; Das, 2015)

Por ende estos estudios concluyeron que los extractos de hierbas de *A. annua* inhiben el crecimiento de líneas celulares cancerígenas. De esta manera, la artemisinina puede ser un fármaco prometedor para la terapia del cáncer (Breuer y col, 2014; Hosoya, 2013; Das, 2015). Evidencias experimentales sugieren que los compuestos de la artemisinina pueden ser una alternativa terapéutica en cánceres muy agresivos, con rápida difusión, sin el desarrollo de resistencia a los medicamentos. También exhiben sinergismo con otros medicamentos contra el cáncer sin aumento de la toxicidad hacia las células normales. (Das, 2015).

La artemisinina se metaboliza principalmente en el hígado a dihidroartemisinina que es el metabolito más activo (DHA, que es un endoperóxido) y luego es eliminada en orina y las heces en un período relativamente corto, con una vida media plasmática que oscila entre 45 minutos a 11 horas. (Hosoya y col, 2014)

Para evaluar la toxicidad y la actividad de la artemisinina administrada por vía oral en perros con tumores espontáneos en la clínica, Hosoya et al. llevaron a cabo una investigación con 24 perros que se dividieron al azar en dos grupos que recibieron, o bien, una dosis baja continua (3 mg/kg cada 24 horas), o una dosis alta intermitente (tres dosis de 45mg/kg cada 6h repetida por 1 semana) de la artemisinina por vía oral. El tratamiento se continuó durante 21 días. Los perros fueron evaluados semanalmente para el efecto clínico y al final del tratamiento para eventos adversos hematológicos y bioquímicos. Concentraciones en sangre total de la artemisinina y dihidroartemisinina se midieron mediante cromatografía líquida o espectrometría después de la primera dosis de la artemisinina en tres perros en cada grupo. Las concentraciones en sangre de la artemisinina y dihidroartemisinina fueron <0,1 micras

(concentración diana terapéutica 10 mM, basado previamente en lo reportado en un estudio in vitro) y no hubo diferencia en la concentración de sangre entre los dos grupos de dosificación. El evento adverso más frecuente fue la anorexia, que se observó en el 11% del grupo de dosis baja y 29% del grupo de dosis alta. La artemisinina oral, tanto en alta dosis continua y de baja dosis intermitente, es bien tolerado en los perros, pero dio resultados en baja biodisponibilidad, lo que sugiere mala absorción gastrointestinal del fármaco en los perros (Hosoya y col, 2014).

Otro estudio se realizó con el fin de evaluar la actividad biológica de dihidroartemisinina en líneas celulares de osteosarcoma canino in Vitro. El mismo demostró que la incubación con dihidroartemisinina dio como resultado actividad biológica contra las líneas celulares de osteosarcoma canino, que incluían la inducción de la apoptosis y detención del ciclo celular in vitro. (Hosoya y col, 2008).

DHA, artesunato y arteméter son los endoperóxidos actualmente con licencia para uso terapéutico. En general, el descubrimiento del efecto antitumoral de los compuestos derivados de la artemisinina ha abierto nuevas perspectivas y la necesidad de realizar más estudios a gran escala en este sentido incluyendo genes candidatos y biomarcadores de cáncer. (Das, 2015)

Según Martínez de Merlo (2015), la artemisinina ha demostrado citotoxicidad en líneas celulares de OSA canino, por ello, puede ser empleada en pacientes no operados, combinadas o no con quimioterapia. Se puede utilizar un protocolo a dosis bajas (2-4mg/kg oral cada 24 horas) o a dosis altas (45mg/kg oral cada 8 horas 1 solo día repitiendo una vez por semana).

OBJETIVOS

Objetivo General

El presente trabajo plantea como objetivo general, la descripción y el seguimiento de un caso clínico de osteosarcoma en un canino.

Objetivos Específicos

Revisión bibliográfica sobre tumores de hueso en general y el osteosarcoma en particular.

Discusión del caso clínico tomando como relevante las diferentes alternativas de tratamiento del osteosarcoma apendicular canino.

Evaluar la respuesta al tratamiento con controles clínicos y de laboratorio periódicos.

Presentación del caso clínico

Historia Clínica

El día 13 de Diciembre del año 2012 acudió a consulta en el Hospital de Facultad de Veterinaria, un canino macho, entero, de raza Doberman, de 8 años de edad llamado "Jow". Acude a la consulta por una segunda opinión, por un tumor en el hombro derecho, el cual fue derivado a la Unidad Especializada de Oncología, con un diagnóstico radiológico presuntivo de osteosarcoma de húmero.



Figura Nº 10: Paciente "Jow" en la consulta inicial.

El paciente estaba vacunado y con las desparasitaciones al día, comía alimento balanceado de buena calidad y carne picada. La ingesta de comida y agua eran normales.

Hace un mes y medio comenzó con claudicación de miembro anterior derecho que mejora con analgesia.

En el examen objetivo general se aprecia un estado de carnes bueno, mucosas sin particularidades (s/p), ganglios s/p, el sensorio era normal, así como el resto de las evaluaciones.

Al examen objetivo particular se observa una leve claudicación en el miembro anterior derecho. Se aprecia una leve deformación en más a nivel de húmero proximal.

Luego del examen clínico se indicaron los siguientes exámenes colaterales: punción con aguja fina de la masa para estudio citológico, radiografía de frente y perfil del miembro anterior derecho y triple incidencia de tórax (ventro-dorsal o dorso-ventral y dos radiografías laterales, derecha e izquierda), ecografía de abdomen, y los siguientes análisis clínicos: hemograma completo, urea, creatinina, enzimograma hepático: GPT, GOT y fosfatasa alcalina.

El estudio radiológico del miembro afectado informó lisis en metáfisis proximal de húmero con reacción perióstica espicular, adelgazamiento de la cortical ósea sin zona de transición clara entre hueso sano y enfermo. Imagen de una lesión agresiva ósea, compatible con neoplasia (Ver figura N 11).

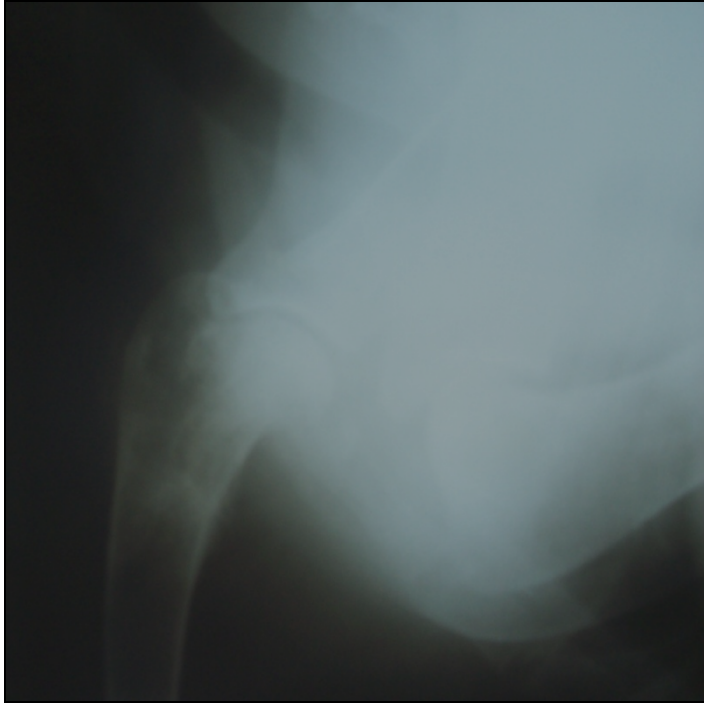

Figura N° 11: Radiografía de Húmero vista Dorso-palmar del MAD de “Jow”. Se observa a nivel de la metáfisis proximal, pérdida de densidad ósea, reacción perióstica especular afinamiento de la cortical, donde no se aprecia claramente el límite entre hueso sano y enfermo.

El informe de la punción con aguja fina, fue el siguiente:

Sobre fondo hemorrágico se observa la presencia de matriz proteica eosinófila, con gran celularidad, compuesta por células redondas a ovals grandes, a veces fusiformes, con elevada relación núcleo citoplasma, cromatina fina en grumos y nucléolo evidente, a veces múltiples nucléolos. El citoplasma es marcadamente basófilo, con vesículas. Se observa también, la presencia de células multinucleadas, compatibles con osteoclastos. En suma, diagnóstico compatible con osteosarcoma.

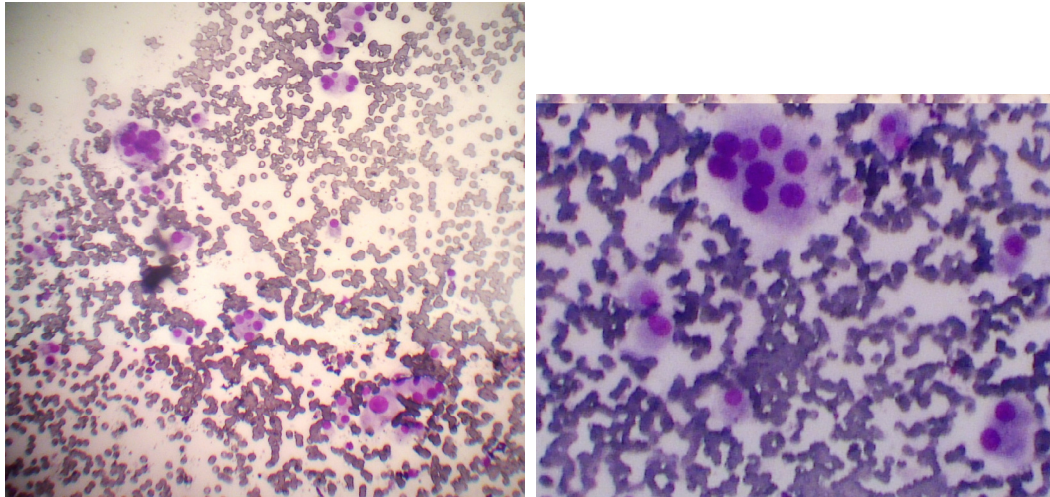


Figura N° 12: Muestra citológico obtenida de la lesión ósea en proximal de húmero de “Jow”. Se observa en un aumento x 100, fondo hemorrágico con células ovales grandes con núcleo excéntrico, moderada basofilia, con anisocitosis y anisocariosis, células gigantes multiucleadas (osteoclastos).

Con los resultados de la citología, asociados a la clínica y al informe radiológico se confirmó un diagnóstico de osteosarcoma en húmero.

Para la estadificación de este paciente se consideraron las radiografías de tórax, donde se evidenció un nódulo pulmonar compatible con metástasis (ver figura N° 13) y el examen físico. Basados en la clasificación de la OMS, se considera en estadio IV: este paciente presentaba compromiso del periostio (IV), no presentaba aparentemente ganglios linfáticos reactivos (N0) y presentaba metástasis pulmonar (M1).



Figura Nº 13: RX de tórax de “Jow”. Las flechas muestran la presencia de un nódulo compatible con metástasis pulmonar.

Se realizó bioquímica sanguínea dando un hemograma sin particularidades.

La FAS total en este caso estaba dentro de los límites normales y esto sería un indicador pronóstico positivo para instaurar el tratamiento, ya que los pacientes con FAS total alta tienen peor pronóstico.

Se realizó ecografía de abdomen no evidenciándose alteraciones a destacar.

Se plantearon los posibles tratamientos y el propietario se decidió por un tratamiento paliativo, sin amputación. Su decisión se basó en que el paciente apoya el miembro y no quería exponerlo al riesgo anestésico quirúrgico de la amputación. El tratamiento buscó dar analgesia y retardar la evolución de la enfermedad, tanto local como a distancia.

El tratamiento se basó en carboplatino y analgésicos, que se adecuaron acorde a la evolución de Jow. Hasta la primera quimioterapia se le indicó prednisolona oral (40 mg, de mañana), 5 días y luego disminuir a 20mg cada 24 horas.

Controles

El primer control se realizó el día 20 de diciembre del 2012, conjuntamente con el comienzo del tratamiento.

Se comenzó con quimioterapia monodroga con carboplatino 342 mg/m² (el paciente pesa 39 kg, que se corresponden con 1,14 m²), con una frecuencia cada 3 semanas. La dosis a administrar es de 390mg de carboplatino.

En cada sesión junto con la droga se administraron 600 ml de suero fisiológico I/V, como antiemético metoclopramida 0,5mg/kg I/V (Pilerán®) y dexametasona 0,2mg/kg I/V.

El paciente llegó a la fecha de la quimioterapia tomando 20 mg de prednisolona por día, y se indicó pasar a un régimen cada 48 horas, durante 7 días para luego retirarla.

Se continuó por vía oral con firocoxib 227mg (Previcox® - Merial), 5 mg/Kg por día para controlar el dolor. No se indicó ninguna otra medicación porque la analgesia se consideró suficiente.

Previo a cada aplicación quimioterápica se realizaron chequeos hematológicos los cuales no evidenciaron cambios de significación.

El siguiente control se realizó el día 10 de enero del 2013, el paciente se encontraba animado, tolerando la medicación y sin signos sistémicos. Se procedió a realizar la aplicación de la segunda quimioterapia con carboplatino 342 mg/m², en las mismas condiciones que la anterior (metoclopramida 0,5mg/kg I/V (Pilerán®) y dexametasona 0,2mg/kg I/V, con 600 ml de suero fisiológico).

El día 31 de enero del 2013 se realizó un nuevo control. El paciente se encontraba en buena condición general, sin signos sistémicos ni alteraciones en la bioquímica sanguínea, y la fosfatasa alcalina se mantuvo dentro del rango normal. Se realizó la tercera quimioterapia con carboplatino 342mg/m², más la administración de

metoclopramida 0,5mg/kg I/V (Pilerán®) y dexametasona 0,2mg/kg I/V, con 600 ml de suero fisiológico. Se administró previo a la quimioterapia 0,2ml de Acepromacina 10mg (Acedán®) como tranquilizante, ya que Jow se mostraba inquieto.

El siguiente control se realizó el 21 de febrero del 2013 con el motivo de la aplicación de la cuarta quimioterapia; la misma se realizó en las mismas condiciones que la anterior (tranquilizante previo, misma dosis de carboplatino y demás).

El día 14 de marzo de 2013 se controló nuevamente.

El paciente seguía sin signos sistémicos ni alteraciones hematológicas, por lo cual se procedió con la aplicación de la quinta quimioterapia con carboplatino 342 mg/m², más la administración de metoclopramida 0,5mg/kg I/V (Pilerán®) y dexametasona 0,2mg/kg I/V, con 600 ml de suero fisiológico.

El 14 de abril del 2013 Jow concurrió a la consulta con una leve claudicación del miembro anterior derecho. Se le indicó radiografía control de tórax, triple incidencia (lateral izquierda, lateral derecha y ventro-dorsal), ya que llevaba 4 meses de tratamiento. El informe radiológico evidenció una aparente disminución en las imágenes nodulares de tórax, con respecto a las radiografías anteriores.

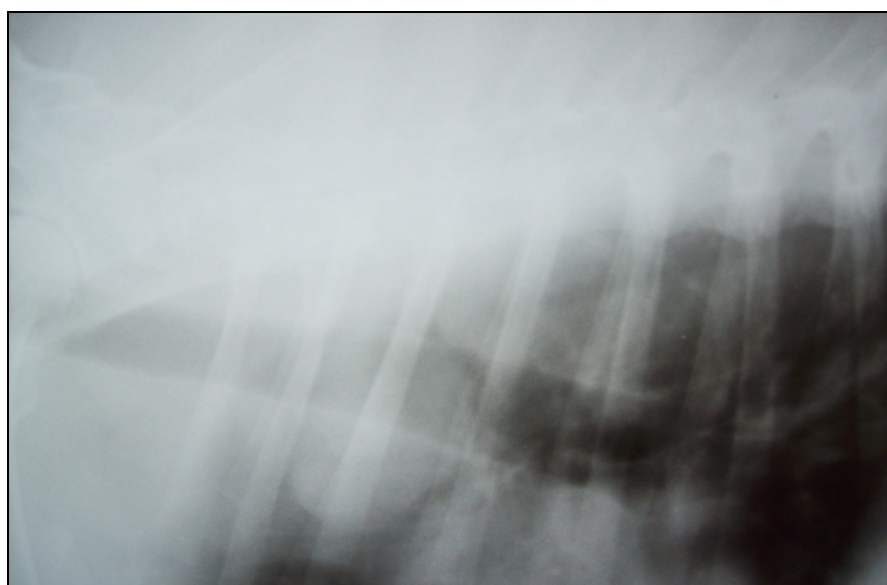


Figura N° 14: RX de tórax de “Jow”. Se observa una imagen radiológica en la cual el nódulo evidenciado en la radiografía de tórax anterior (fig. 13) no es tan evidente.

Luego de 6 aplicaciones de carboplatino cada 3 semanas, previo a las cuales se realizó la bioquímica sanguínea, no se evidenciaron cambios de significación. La FAS estuvo siempre dentro de los parámetros normales. El paciente se mantuvo estable, apoyando el miembro y con 4 meses de sobrevida.

A partir de ese momento se decidió la aplicación de pamidronato 45mg (1 mg/kg I/V lento con fluidoterapia), con una frecuencia mensual, alternando con el carboplatino, que pasó a ser administrado mensualmente.

El pamidronato es un inhibidor de la actividad osteoclástica y se asocia con reducción del dolor en pacientes con osteosarcoma, y disminución de la hipercalcemia.

Se procedió a la aplicación de la sexta quimioterapia con carboplatino 342 mg/m², más la administración de metoclopramida 0,5mg/kg I/V (Pilerán®) y dexametasona 0,2mg/kg I/V, con 600 ml de suero fisiológico.

El pamidronato se aplicó el 23 de abril del 2013.

El siguiente control se realizó el 02 de mayo del 2013, con el motivo de la aplicación de la séptima quimioterapia con carboplatino 342 mg, más la administración de metoclopramida 0,5mg/kg I/V (Pilerán®) y dexametasona 0,2mg/kg I/V, con 600 ml de suero fisiológico.

El propietario manifestó estar contento por la evolución que ha tenido el paciente con el tratamiento, sin efectos secundarios y con buena calidad de vida, pero el paciente mantiene una leve claudicación, por lo cual se planteó a los propietarios agregar al plan terapéutico artemisinina por vía oral. La dosis indicada fue de 4mg/kg cada 24 horas.

El día 31 de mayo del 2013 empezó con la artemisinina vía oral.

El 12 de junio del 2013 se aplicó el Pamidronato (45mg totales, 1 mg/kg I/V lento con fluidoterapia).

El siguiente control se realizó el 26 de junio del 2013. En el mismo se observó que el paciente presentaba una leve claudicación y leve aumento en la deformación del MAD. Se le indicó RX del miembro afectado, evidenciando una progresión del OSA humeral.

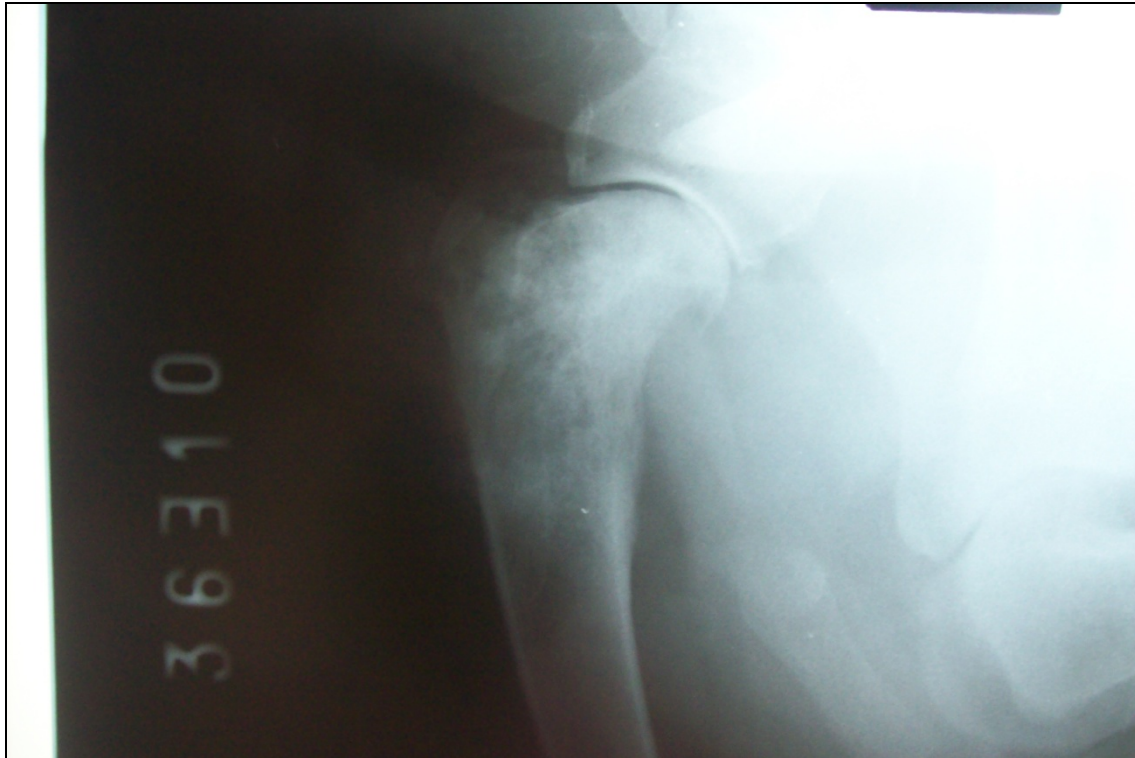

Figura Nº 15: Radiografía de Humero vista Dorso-palmar de MAD de "Jow". Se observa lisis en metáfisis proximal de húmero con reacción perióstica espicular, adelgazamiento de la cortical ósea sin zona de transición clara entre hueso sano y enfermo.

Se aplicó la octava quimioterapia, con carboplatino 342 mg, más la administración de metoclopramida 0,5mg/kg I/V (Pilerán®) y dexametasona 0,2mg/kg I/V, con 600 ml de suero fisiológico.

El día 06 de septiembre del 2013 acude a la consulta. Se realizó una RX de control de tórax, no evidenciándose cambios.

Se aplicaron 45 mg de Pamidronato (1 mg/kg I/V lento con fluidoterapia).

El siguiente control se realizó el día 05 de diciembre del 2013, donde se apreció que, al examen objetivo particular, el MAD casi no tenía deformación, a veces con una muy leve claudicación.

Como tratamiento se indicó seguir con la artemisinina oral (4mg/kg oral cada 24 horas).

El día 17 de enero del 2014 acude a la consulta con motivo de control y hacer los análisis indicados en diciembre para esta fecha (hemograma y bioquímica sanguínea).

El paciente presentó claudicación de miembro posterior izquierdo, ubicando el dolor en la región femorotibiorotuliana, por lo cual se indicó radiografía de la misma.

Se le dio pase a traumatólogo.

Jow estaba medicado por vía oral con, artemisinina y Previcox®.

El paciente concurrió a control el día 9 de abril del 2014, en este control se evidenció que continúa con la claudicación intermitente del miembro posterior izquierdo. El paciente no concurrió a consulta con traumatólogo. El estado general es bueno.

El 20 de abril de 2014 Jow falleció en su domicilio y no se le realizó necropsia.

Discusión

Similar a otros pacientes con cáncer, la evaluación inicial consiste en tres pasos, antes de recomendar un plan terapéutico: evaluación de la masa, determinación de la presencia de metástasis y evaluación de la condición general del paciente (Couto, 2015).

El diagnóstico presuntivo de OSA apendicular en un canino se realiza mediante radiografía del miembro afectado. Este diagnóstico puede estar apoyado por la realización de un citología de la masa, a través del aspirado con aguja fina (AAF). Para confirmar el diagnóstico se puede realizar una biopsia ósea del centro de la lesión para un examen histopatológico del tejido afectado (Couto, 2015). Debido a que en este caso no se realizó una biopsia ósea del tumor, la graduación histológica propuesta por Withrow (2013) no se pudo determinar.

En el caso clínico en cuestión, para llegar al diagnóstico definitivo de OSA de húmero proximal, nos basamos en la anamnesis, síntomas clínicos, radiografías y la realización de una citología de la masa. La misma se realizó por punción aspiración con aguja fina (PAAF), la cual fue muy clara e indicativa de OSA.

La citología no se cree suficiente para un diagnóstico definitivo, sin embargo puede apoyar un diagnóstico presuntivo y combinado con las características clínicas y

radiográficas, da la confianza suficiente como para empezar a tratar las opciones terapéuticas (Withrow, 2009).

El segundo paso es estadificar el tumor, para esto se determina la presencia o no de metástasis pulmonares, realizando radiografía de tórax de triple incidencia. En el caso de Jow (nuestro paciente), se evidencio un nódulo pulmonar compatible con metástasis; Esto sumado a la radiografía del miembro afectado se lo califico como un paciente en Estadio IV: T2, N0 M1, el cual significa que este paciente presenta invasión por parte del Tumor a los tejidos blandos (T2), no presenta aparentemente ganglios linfáticos reactivos (N0) y presenta metástasis pulmonar (M1) (Carolyn y col, 2007).

El tercer paso es evaluar la condición global del enfermo. En el caso de Jow, su condición global era muy buena, donde su bioquímica sanguínea dio un hemograma sin particularidades y la FAS total está dentro de los límites normales.

Los dos objetivos principales de la terapia para la OSA son: el alivio del dolor y el control y/o relentecer la enfermedad metastásica. En general, un enfoque de modalidad combinada es necesario para lograr los dos objetivos (Carolyn y col, 2007)

Dentro de las posibilidades del tratamiento para el OSA, lo más indicado es una combinación de amputación y quimioterapia adyuvante de un único agente o una combinación de agentes quimioterápicos, siendo el tratamiento de referencia actual para perros con OSA (Couto, 2015; Berger, 2011, Ehrhart, 2004).

La amputación de miembros es probable que proporcione alivio rápido del dolor, a través de la eliminación del tumor primario, siempre y cuando el paciente sea ortopédicamente y neurológicamente estable y que no tenga otras lesiones óseas concurrentes; Sin la terapia adyuvante para tratar la enfermedad micrometastásica, la amputación sólo es un procedimiento paliativo. La tasa de supervivencia a un año con la amputación sola es de menos del 10% y el tiempo medio de supervivencia es de cuatro a cinco meses (Carolyn y col, 2007).

En este caso clínico, no se realizó amputación, esto fue debido a que el paciente apoyaba el miembro anterior y existió una fuerte negativa del propietario a la cirugía, optándose por no amputar.

Para elegir una droga quimioterápica, se debe considerar la toxicidad de cada agente quimioterápico, y como afectaría a la función de los distintos órganos y la salud cardiovascular del animal. Del mismo modo, el método de administración del fármaco para cada agente de quimioterapia es relevante para el diseño del protocolo individualizado (Couto 2015, Carolyn y col, 2007).

El tratamiento con carboplatino o doxorubicina parece ser tan efectivo como el cisplatino en el tratamiento de OSA apendicular canino (Ogilvie y Moore 2008); Por ende la selección de los agentes quimioterápicos puede depender de otros factores como mencionamos anteriormente. Por ejemplo, la doxorubicina puede ser menos costosa que cualquiera de los derivados del platino, en los EE.UU, el costo del carboplatino es ahora comparable al costo del tratamiento con cisplatino, mientras que la doxorubicina es considerablemente menos cara que ambos fármacos derivados del platino (Carolyn y col, 2007). Pero la doxorubicina induce cardiotoxicidad acumulativa, un riesgo potenciado en razas predispuestas a la cardiomiopatía (por ej.: Doberman, Gran danés), y dado que muchos perros con OSA también son de razas en riesgo de cardiomiopatía, la doxorubicina podría no ser una buena opción para estos animales; Además la doxorubicina es un vesicante grave y, como tal, puede no ser la mejor elección para los pacientes díscolos o aquellos propensos a moverse durante la infusión.

Del mismo modo, el protocolo de diuresis para prevenir la nefrotoxicidad del cisplatino puede resultar en un inconveniente para un animal con enfermedad cardíaca y/o renal de forma clínica o subclínica (Ogilvie y Moore 2008; Liptak y col, 2004).

Tabla Nº 2: Tiempos de supervivencia reportados para la amputación y la quimioterapia

Protocolo de:	1 año de superv.	DFI (días)	MST(días)
Un solo agente cisplatino	38-62%	165-226	262-413
Agente único carboplatino	35.4%	123-257	207-321
Combinación doxorrubicina / cisplatino	48%	NR a 470	300 a 540
Agente único doxorrubicina	50,5%	NR	366
El carboplatino (175 mg / m2) y doxorubicina (15 mg / m2) sobre 2 días para 4 tratamientos	NR	195	NR
Alternando carboplatino y doxorrubicina x 3 días	48%	227	320

DFI = media de intervalo libre de enfermedad; MST tiempo = media de supervivencia; NR = No se informó. (Carolyn y col, 2007)

Como se deduce de esta tabla, y como lo menciona Liptak y col, (2004), no hay diferencias aparentes en tiempos de supervivencia entre los diferentes protocolos, y la selección de protocolo por lo general depende en el precio de la droga, efectos adversos, y la intensidad del tratamiento.

En el caso de “Jow”, como es un perro de raza Doberman, siendo esta una raza de riesgo para la cardiomiopatía dilatada, se descartó la doxorubicina como agente quimioterápico. Se optó por usar como agente quimioterápico al carboplatino (con una dosis de 342 mg/m2), debido a su eficacia similar al cisplatino y se puede dar sin necesidad de diuresis salina, ya que no es nefrotóxico, como el cisplatino.

Un problema del uso de carboplatino es que aunque no es nefrotóxico, se elimina del organismo casi únicamente por el riñón, y si hay un compromiso previo de la función renal, puede haber una significativa mielosupresión; Pero este no es el caso porque la funcionalidad renal del paciente era óptima.

Otro fármaco aplicado al tratamiento del OSA apendicular en nuestro paciente fue la artemisinina vía oral (4mg/kg oral cada 24 horas) con una frecuencia diaria.

Basándonos en la premisa que la artemisinina como lo describen ciertos estudios concluyentes, indican que los extractos de hierbas de *A. annua* inhiben el crecimiento de líneas celulares cancerígenas en animales tanto in vitro como in vivo. De esta manera la artemisinina es un fármaco a base de hierbas prometedor para la terapia del cáncer (Breuer y col, 2014; Hosoya, 2013; Das, 2015).

Sin embargo, otro estudio proporcionado por Hosoya (2013), documenta que el análisis farmacocinético de la artemisinina indica una baja biodisponibilidad y conversión incompleta de la artemisinina administrada oralmente a el metabolito activo dihidroartemisinina. Los valores de la dosis letal cincuenta (L50) estimados de estas líneas celulares cancerígenas sugieren el uso de la artemisinina oral con la dosis que se utiliza actualmente es poco probable para alcanzar la concentración plasmática significativa superior. En la misma línea de pensamiento estudios realizados por Das (2015), mencionan que las limitaciones de la artemisinina son vida media corta, la disponibilidad limitada, y solubilidad; pero pueden ser parcialmente superadas por compuestos potentes con propiedades farmacológicas mejoradas. Compuestos endoperóxido semisintéticos novedosos con actividad anticancerígena selectiva se han desarrollado. Se ha encontrado que los derivados de la artemisinina diméricos y triméricos muestran mucha mayor actividad antitumoral que sus homólogos monoméricos.

Esto sugiere que el uso de derivados más potentes como el artesunato y dihidroartemisinina así como la ruta parenteral de administración deben ser considerados para futuros estudios (Hosoya; 2013).

Por lo tanto, se han desarrollado tres generaciones de compuestos endoperóxido semisintéticos y totalmente sintéticos en la artemisinina como para superar estas limitaciones. Dos generaciones de tales compuestos semisintéticos como el artesunato, arteeter, arteméter y artemisone tienen buena eficacia y tolerabilidad. De éstos, artesunato es el antipalúdico más comúnmente utilizado, siendo una

artemisinina segunda generación. Artemisone muestra mejores perfiles farmacocinéticas, incluyendo una vida media más larga y menor toxicidad (Das, 2015).

En los pacientes que padecen OSA apendiculares y que no se les realiza amputación, tienen como característica que es un proceso muy doloroso, por lo que es importante un buen manejo de la analgesia en estos casos. También se tomo en consideración que casi un 80% de los OSA caninos sobreexpresan la enzima COX-2, por ende su inhibición podría convertirse en un objetivo terapéutico. (London y col, 2015).

Para este paciente en consecuencia se opto por el uso del AINE Firocoxib (Previcox® - Merial) por su efecto contra los receptores COX2 tumorales, su aporte en la analgesia y su efecto antitumoral que algunos autores mencionan (Withrow, 2009).

Los efectos desde el punto de vista de la analgesia en nuestro paciente fueron muy buenos, el mismo no mostró dolor ante los distintos controles para las aplicaciones quimioterapicas respondiendo muy bien a la analgesia.

Otro fármaco usado en el paciente fue el pamidronato. Sabemos que los bisfosfonatos (como el pamidronato) alivian significativamente el dolor, actúa inhibiendo la resorción y destrucción ósea, controlando la hipercalcemia (Moya, y col., 2009; Withrow, 2009; Benedito y col, 2015).

Cuando se consideró que el previcox fue insuficiente como único analgésico, se decidió sumar a la terapia paliativa del dolor el pamidronato.

Esta decisión obtuvo sus frutos, debido a que el paciente no mostró mas signos de dolor, obteniendo una gran calidad de vida a medida que se le iban aplicando la terapia con el quimioterapico carboplatino.

A esta terapia de analgesia con el previcox y el pamidronato, se le podrían haber sumado otras drogas como el Tramadol o parches de Fentanilo. Estos tipos de analgésicos no fueron necesarios debidos a que "Jow" mostró una muy buena respuesta a la terapia del dolor sin manifestaciones claras del mismo.

La radioterapia es un método muy útil para generar analgesia, pero la misma tampoco fue considerada como medida terapéutica paliativa, en primer lugar por no encontrarse

disponible su aplicación en nuestro país, y en segundo lugar por la buena respuesta que estaba teniendo al previcox y el pamidronato.

El continuo desarrollo de la biología molecular y la aparición de la inmunoterapia son y serán base de los tratamientos del futuro para un mejor manejo de las micro metástasis del OSA. Con una mayor comprensión y conciencia de cómo el sistema inmune podría ser redirigido hacia la lucha contra la metástasis del osteosarcoma, el desarrollo racional de diversas estrategias inmunológicas para el tratamiento del osteosarcoma tiene sustancial futuro para transformar el panorama terapéutico y mejorar la gestión de la enfermedad en los perros y los seres humanos.

Conclusiones

El osteosarcoma (OSA) es el tumor óseo primario más común en el perro, representando el 85% de los tumores malignos que se originan en el tejido óseo. El OSA apendicular es el de mayor incidencia alcanzando al 90% de los casos.

El principal diagnóstico diferencial de una claudicación en perros de raza grande o gigante sin antecedentes graves de un traumatismo es un OSA.

La citología no se cree suficiente para un diagnóstico definitivo, sin embargo puede apoyar un diagnóstico presuntivo y combinado con las características clínicas y radiográficas, da la confianza suficiente como para comenzar con las opciones terapéuticas, siempre salvaguardando que el diagnóstico definitivo se basa en la histopatología tisular.

El tratamiento de elección para los perros con OSA es la amputación con quimioterapia adyuvante de un único agente o una combinación de agentes quimioterápicos. La droga comúnmente utilizada es el carboplatino.

Dado el alto poder metastático del OSA, la quimioterapia adyuvante es un tratamiento necesario tras el acto quirúrgico de resorción local o por sí sola. La supervivencia de los perros con OSA puede ser prolongada de forma significativa con la quimioterapia

adyuvante. El tratamiento adyuvante pretende frenar el crecimiento metastásico clínicamente detectables.

Los cuatro pilares de la terapia paliativa para pacientes con OSA son: Manejo del dolor (AINEs, Tramadol); Quimioterapia; Administración de bifosfonatos; Radioterapia.

Referencias

- 1) Ashton J.; Farese, J.; Milner, R.; Lee-Ambrose, L.; van Gilder, J. (2005) Investigation of the effect of pamidronate disodium on the in vitro viability of osteosarcoma cells from dogs. *Am J Vet Res* 66(5):885-891.
- 2) Balagopalan, T.; Aruljothi, N.; De Souza, F. (2014) Surgical Management of Tibial Osteosarcoma in a Dog. *Intas Polivet* 15 (1): 29-31.
- 3) Benedito, J.; Anderson, M. (2015) Aspectos clínicos e fisiopatológicos de osteossarcoma em. *Sci Anim Health* 3 (1): 13-30.
- 4) Berger, A. (2011). Osteosarcoma en perros. Disponible en: <file:///C:/Users/User/Desktop/TESIS%20OSTEOSARCOMA/MATERIAL%20DE%20INTERNET/MATERIALES%20YA%20IMPRESOS%20O%20TRADUCIDOS/Oncologiavet%20Osteosarcoma%20en%20Perros.html> Fecha de consulta: 12 de agosto, 2015
- 5) Breuer, E.; Efferth, T. (2014a) Treatment of Iron-Loaded Veterinary Sarcoma by *Artemisia annua*. *Nat Prod Bioprospect* 4(2): 113–118.
- 6) Borrego, J. (2014). Diagnóstico y manejo terapéutico del osteosarcoma apendicular canino. *Selec Vet* 22 (2): 30 – 58.
- 7) Boerman, I.; Selvarajah, T.; Nielen, M. (2012). Prognostic factors in canine apendicular osteosarcoma—a meta-analysis. *BMC Vet Res.* 8: 56.
- 8) Carmona, L.; Santoscoy, C. (2006) Protocolo diagnóstico y terapéutico en perros sospechosos de osteosarcoma (análisis retrospectivo de 28 casos clínicos). *Vet Mex* 37 (1): 79-95.
- 9) Carolyn, J.; Henry. (2007) Osteosarcoma in Dogs. World Small Animal Veterinary Association (WSAVA) Congress. Sidney, Australia. Disponible en: <http://cancer.landofpuregold.com/the-pdfs/osteo.pdf> Fecha de consulta: 3 de noviembre, 2015.
- 10) Cartagena, J (2011). *Oncología Veterinaria*. Zaragoza, Server, 194 p.

- 11) Cartagena, J., Moya García, S., Engel Manchado, J., Borrego Massó, J. Kamu, S. (2009). Diagnóstico y tratamiento del osteosarcoma canino. Disponible en: [file:///C:/Users/User/Desktop/TESIS%20OSTEOSARCOMA/MATERIAL%20DE%20INTERNET/MATERIALES%20YA%20IMPRESOS%20O%20TRADUCIDOS/Diagn%C3%B3stico%20y%20tratamiento%20del%20osteosarcoma%20canino%20 %20Argos%20Portal%20Veterinaria.html](file:///C:/Users/User/Desktop/TESIS%20OSTEOSARCOMA/MATERIAL%20DE%20INTERNET/MATERIALES%20YA%20IMPRESOS%20O%20TRADUCIDOS/Diagn%C3%B3stico%20y%20tratamiento%20del%20osteosarcoma%20canino%20%20Argos%20Portal%20Veterinaria.html) Fecha de consulta: 12 de agosto, 2015.
- 12) Chandrasekar M.; Simon M.; Shiju, Nambi A. (2014) Maxillary Osteosarcoma and its Therapeutic Management in a Dog. *Intas Polivet* 15(1): 32- 33.
- 13) Couto, G., Yaissle, J., Marin, L. Cáncer de hueso. Disponible en: <http://vet.osu.edu/greyhound-es/c%C3%A1ncer-de-hueso> Fecha de consulta: 1 de agosto, 2015.
- 14) Das, A. (2015) Anticancer Effect of AntiMalarial artemisinin compounds. *Ann Med Health Sci Res* 5 (2): 93-102.
- 15) Ehrhart, N. Liptak, J., Dernell, W. (2004) Osteosarcoma-differentials, diagnosis, and treatment. *Compend. Cont Educ Pract Vet.* 2004;26:186-196.
- 16) Ettinger, S.; Feldman, S. (2007). *Tratado de Medicina Interna Veterinaria*. 6ª ed. Madrid, Elsevier, v 2.
- 17) Ettinger S. (1992) *Tratado de Medicina Interna Veterinaria: enfermedades del perro y del gato*. 3º ed. Buenos Aires, Intermedica; v 3.
- 18) Fan, T.; Charney, S.; de Lorimier, L.; Garrett, L.; Griffon, D.; Gordon-Evans, W.; Wypij, J. (2009) Double-Blind Placebo-Controlled Trial of Adjuvant Pamidronate with Palliative Radiotherapy and Intravenous Doxorubicin for Canine Appendicular Osteosarcoma Bone Pain. *J Vet Intern Med* 23:152–160.
- 19) Fan, T.; Louis-Philippe de Lorimier; Kristen O'Dell-Anderson, Hugues I.; Lacoste, H.; Charney, S. (2007) Single-Agent Pamidronate for Palliative Therapy of Canine Appendicular Osteosarcoma Bone Pain. *J Vet Intern Med* 21:431–439.
- 20) Filion MC, Filion B, Phillips NC.(2004) Effects of mycobacterial cell wall-DNA complexes (MCC), alendronate and pamidronate on canine osteosarcoma cell lines. *Veterinary Cancer Society Annual Conference*. Kansas City (MO), November 3–6. Pag. 35
- 21) Garrett, L.; Selmic, L. (2015) Canine osteosarcoma: Beyond amputation- a guide to current treatment options. *North American Veterinary Community Conference 2015*, Orlando, USA, p. 657-659.

- 22) Hosoya, K.; Couto, C.; London, C.; Kisseberth, W.; Phelps, M.; Dalton, J. (2014) Comparison of high-dose intermittent and low-dose continuous oral artemisinin in dogs with naturally occurring tumors. *J Am Anim Hosp Assoc* 50(6):390-395.
- 23) Hosoya, K. (2013) Evaluation of Antineoplastic activity of aeremisinin-derived troxanes in canine tumors. Disponible en: <http://eprints.lib.hokudai.ac.jp/dspace/handle/2115/53216> Fecha de consulta: 11 de noviembre, 2015.
- 24) [Hosoya, K.](#); [Murahari, S.](#); [Laio, A.](#); [London, C.](#); [Couto, C.](#); Kisseberth, W. (2008) Biological activity of dihydroartemisinin in canine osteosarcoma cell lines. *Am J Vet Res* 69(4):519-526.
- 25) Jenna, A.; James P.; Farese, D.; Rowan, J.; Milner, B.; Linda M.; Lee-Ambrose; Van Gilder JM. (2005) Investigation of the effect of pamidronate disodium on the in vitro viability of osteosarcoma cells from dogs. *Am J Vet Res* 66 (5): 885-891.
- 26) Kirpensteijn, J. (2008). TP53 gene Mutations in Canine Osteosarcoma, *Vet Surg* 37: 454-460.
- 27) Lajara, M. (2009) Osteosarcoma y Citología: Un Hueso No Tan Duro De Roer. Disponible en: <http://laboratoriosanisidro.blogspot.com/> Fecha de consulta: 11 de noviembre, 2015.
- 28) Lacoste, H.; Fan, T.; De Lorimier L.; Charney, S. (2014) A comparison of two pamidronate dosing protocols on bone turnover in normal dogs and dogs with osteosarcoma. *Vet Comp Oncol* 2 (2): 104-105.
- 29) Lacoste, H.; Ventilador, T.; Lorimier, L.; Charney, S. (2004).. Differentiating effect of pamidronate on canine osteo-sarcoma cell lines in vitro. *Veterinary and Comparative Oncology* 2(2): 105
- 30) Liptak, J., Dernell, W., Ehrhart, N., Withrow, S. (2004). Canine appendicular osteosarcoma: diagnosis and palliative treatment. *Compend Cont Educ Pract Vet* 3: 172-185.
- 31) Liptak, J. M., Dernell, W. S., Ehrhart, N., Withrow, S. J., Seguin, B., Walsh, P. J., & Kuntz, C. A. (2004). Canine appendicular osteosarcoma: curative-intent treatment. *Comp Cont Educ Pract Vet* 26(3): 186-199.
- 32) London, C.; Gardner, H.; Mathie, T.; Stingle, N.; Portela, R.; Pennell, M.; Clifford, C.; Rosenberg, M.; Vail, D.; Williams, L. (2015) Impact of Ioceranib /Piroxicam/ Cyclophosphamide Maintenance Therapy on Outcome of Dogs with Appendicular

Osteosarcoma following Amputation and Carboplatin Chemotherapy: A Multi-Institutional Study. PLoS One 10(4):e0124889.

33) López, c.; Santoscoy, A.; Mejía, C. (2006). Protocolo diagnóstico y terapéutico en perros sospechosos de osteosarcoma (análisis retrospectivo de 28 casos clínicos); Vet. Mex, 37 (1):79-95.

34) Martínez de Merlo, E.; Arconada, L.; Pérez, A.; Alenza, C.; Bermejo, A. (2015) Manual Práctico de Oncología en Pequeños Animales, Osteosarcoma Canino (UCM);15-10-22 Disponible en:

http://axoncomunicacion.net/publicidad/manual_practico_oncologia.pdf Fecha de consulta: 11 de noviembre, 2015.

35) Morello, M.; Martano, M. (2011) Biology, diagnosis and treatment of canine appendicular osteosarcoma: Similarities and differences with human osteosarcoma. Vet J 189(3):268-77.

36) Ogilvie, G., Moore, A. (2008). Manejo del paciente canino oncológico. Bs. As, Inter-Médica, 904 p.

37) Portela, R.; Fadi-Alla, B.; Pondenis, H.; Byrum, M.; Garrett, L.; Wycislo, K.; Borst, L.; Fan, T. (2014) Pro-tumorigenic Effects of Transforming Growth Factor Beta 1 in Canine Osteosarcoma. J Inter Vet Med 28 (3): 894–904.

38) Puchol de Celis, J.L. Tumores Óseos- Osteosarcoma. Disponible en: <file:///C:/Users/User/Desktop/TESIS%20OSTEOSARCOMA/MATERIAL%20DE%20INTERNET/MATERIALES%20YA%20IMPRESOS%20O%20TRADUCIDOS/doc04.htm>

Fecha de consulta: 1 de julio, 2015.

39) Ruano, R (2013). Oncología Práctica para el clínico de pequeños animales. Barcelona, Multimédica, 366 p.

40) Selmic L, Burton J, Thamm D, Withrow S, Lana S. (2014) Comparison of carboplatin and doxorubicin-based chemotherapy protocols in 470 dogs after amputation for treatment of appendicular osteosarcoma. J Vet Intern Med 28(2):554-63.

41) Sternberg, R.; Pondenis, H.; Yang, X.; Mitchell, M.; O'Brien, R.; Garrett, L.; Helferich, W.; Hoffmann, W.; Fan, T. (2013) Asociación entre la carga tumoral Absoluto y Suero Específica del hueso fosfatasa alcalina en Canino El osteosarcoma apendicular. J Vet Intern Med 27:955–963.

- 42) Shor, S.; Fadl-Alla, B.; Pondenis, H.; Zhang, X. Wycislo, K.; Lezmi, S.; Admirador, T. (2015) Expresión de ligandos nociceptivo en el osteosarcoma canino J Vet Intern Med 29:268–275.
- 43) Szewczyk, M.; Lechowski, R.; Zabielska, K. (2014) What do we know about canine osteosarcoma treatment? Vet Res Commun; 39(1):61-67.
- 44) Timothy M.; Louis-Philippe de Lorimier; Kristen O'Dell-Anderson; Hugues I.; Sarah, C. Charne (2008) Single-Agent Pamidronate for Palliative Therapy of Canine Appendicular Osteosarcoma Bone Pain. J Vet Intern Med 21:431–439.
- 45) Wycislo, K.; Fan, T. (2015) The Immunotherapy of Canine Osteosarcoma: A Historical and Systematic Review J Vet Intern Med 29:759–769.
- 46) Withrow, S., Vail, D. (2009). Withrow & MacEwen's Oncológica Clínica de pequeños animales 4^a ed., Barcelona, Multimédica, 815 p.
- 47) Withrow, S., Vail, D. (2013). Withrow & MacEwen's Oncológica Clínica de pequeños animales 5^a ed., Barcelona, Multimédica, 463-503p.

