

**UNIVERSIDAD DE LA REPÚBLICA  
FACULTAD DE VETERINARIA**

**FOTOSENSIBILIZACIÓN HEPATÓGENA DE ETIOLOGÍA INCIERTA  
EN UN EQUINO**

“por”

**DZIUGYS MABERINO, Nadia**

**TESIS DE GRADO presentada como uno de  
los requisitos para obtener el título de  
Doctor en Ciencias Veterinarias  
Orientación Medicina Veterinaria**

**MODALIDAD: Estudio de Caso**

**MONTEVIDEO  
URUGUAY  
2016**

## PÁGINA DE APROBACIÓN

Tesis de grado aprobada por:

Presidente de mesa:

.....  
Dra. Carmen García y Santos

Segundo miembro (tutor)

.....  
Dr. Jorge Carluccio

Tercer miembro:

.....  
Dra. Adriana Medero

Cuarto miembro (co-tutor)

.....  
Dra. Elizabeth Pechiar

Fecha:

02/12/2016

Autor:

.....  
Nadia Dziugys Maberino

## **AGRADECIMIENTOS**

En primer lugar, el agradecimiento es a mi familia, especialmente mis padres, por acompañarme y apoyarme incondicionalmente en todas las etapas de mi vida.

Al Dr. Jorge Carluccio, por brindarme la oportunidad de realizar este estudio y transmitir la pasión por la profesión, su experiencia y el entusiasmo por continuar adelante.

A la Dra. Elizabeth Pechiar, por guiarme y estar siempre presente apoyándome con voluntad y disposición en la realización de este trabajo.

Al haras Don Alfredo, por permitirme realizar este estudio, a todo su personal por la disposición y simpatía al trabajar, especialmente a la Dra. Florencia Graglia, cuyo seguimiento y atención continua del caso clínico fue fundamental.

A la Dra. Carmen García y Santos, por su apoyo en este estudio, principalmente en la identificación de las plantas tóxicas, además de brindar material bibliográfico, su conocimiento y tiempo con disposición.

Al personal de la Biblioteca de Facultad de Veterinaria, por su amabilidad y paciencia durante el transcurso de la carrera y la realización de este trabajo.

Al Dr. Pedro Martino, por su ayuda en la interpretación de los resultados de análisis de laboratorio y aporte de material bibliográfico.

A mis amigos y a todas las personas que han formado parte de mi vida acompañándome y apoyándome de una u otra manera durante los años de estudio.

A la Facultad de Veterinaria por la posibilidad de realizar esta hermosa carrera y por regalarme momentos muy importantes de mi vida.

## TABLA DE CONTENIDO

	Página
<b>PÁGINA DE APROBACIÓN</b> .....	2
<b>AGRADECIMIENTOS</b> .....	3
<b>LISTA DE CUADROS Y FIGURAS</b> .....	4
<b>1. RESUMEN</b> .....	8
<b>2. SUMMARY</b> .....	9
<b>3. INTRODUCCIÓN</b> .....	10
<b>4. REVISIÓN BIBLIOGRÁFICA</b> .....	12
<b>LA PIEL</b> .....	12
Estructura .....	12
Funciones.....	13
La piel y la Radiación Ultravioleta.....	14
<b>INSUFICIENCIA HEPÁTICA</b> .....	14
Signos Clínicos.....	15
Diagnóstico.....	17
Diagnóstico Diferencial.....	22
Tratamiento .....	23
Pronóstico.....	26
<b>FOTOSENSIBILIZACIÓN</b> .....	27
Patogenia .....	28
Signos Clínicos.....	28
Clasificación .....	30
Diagnóstico.....	36
Diagnóstico Diferencial.....	37
Tratamiento .....	43
Pronostico.....	44
<b>PLANTAS TÓXICAS</b> .....	44
Epidemiología.....	45
Plantas que causan fotosensibilización primaria .....	47
Plantas que causan fotosensibilización secundaria.....	48
Otras plantas que causan fotosensibilización.....	58
Control y profilaxis de la intoxicación por plantas .....	60
<b>MICOTOXINAS QUE CAUSAN FOTOSENSIBILIZACIÓN</b> .....	60
<b>OTRAS CAUSAS DE FOTOSENSIBILIZACIÓN</b> .....	64

<b>5. OBJETIVOS</b> .....	65
Objetivos generales .....	65
Objetivos específicos.....	65
<b>6. MATERIALES Y MÉTODOS</b> .....	66
Caso clínico .....	66
Métodos Diagnósticos .....	67
<b>7. RESULTADOS</b> .....	68
Resultados de hemograma y funcional hepático .....	68
Resultados del estudio micológico e identificación de plantas .....	69
Tratamiento .....	71
Evolución .....	72
<b>8. DISCUSIÓN</b> .....	74
<b>9. CONCLUSIONES</b> .....	77
<b>10. BIBLIOGRAFÍA</b> .....	78
<b>11. ANEXOS</b> .....	87
Anexo 1: Informe del resultado del estudio micológico de avena y raigrás .....	87
Anexo 2: Hemograma del día 28 de Setiembre de 2013.....	88
Anexo 3: Funcional hepático del día 28 de Setiembre de 2013.....	89
Anexo 4: Hemograma del día 21 de Octubre de 2013 .....	90
Anexo 5: Funcional hepático del día 21 de Octubre de 2013 .....	91
Anexo 6: Funcional hepático del día 8 de Octubre de 2015 .....	92

## LISTA DE CUADROS Y FIGURAS

Página

### Cuadros

<b>Cuadro I:</b> Plantas, drogas y toxinas que causan fotosensibilización primaria en equinos .....	32
<b>Cuadro II:</b> Plantas, drogas y toxinas que causan fotosensibilización secundaria en equinos .....	35
<b>Cuadro III:</b> Funcional Hepático de los días 28 de Setiembre y 21 de Octubre de 2013 .....	68
<b>Cuadro IV:</b> Hemograma de los días 28 de Setiembre y 21 de Octubre de 2013 .....	68
<b>Cuadro V:</b> Funcional Hepático del día 8 de Octubre de 2015.....	70

### Figuras

<b>Foto 1:</b> Fotosensibilización hepatógena, eritema marcado en el área de piel despigmentada del hocico .....	29
<b>Foto 2:</b> Fotosensibilización en un equino con severa dermatitis afectando únicamente la piel no pigmentada .....	29
<b>Foto 3:</b> Fotosensibilización hepatógena, eritema, úlceras, costras y esfacelación focal de la piel del hocico.....	30
<b>Foto 4:</b> Fotosensibilización con alopecia, exudación hemorrágica y ulceración de la piel no pigmentada de los miembros .....	30
<b>Foto 5:</b> Quemadura solar.....	37
<b>Foto 6:</b> Vasculitis leucocítica, fotoagravada con costras adheridas y lesiones ulceradas hemorrágicas .....	39
<b>Foto 7 y 8:</b> Dermatitis de la cuartilla .....	40
<b>Foto 9 y 10:</b> Foliculitis y forunculosis .....	41
<b>Foto 11:</b> Dermatofilosis .....	42
<b>Foto 12:</b> <i>Ammi majus</i> .....	47
<b>Foto 13:</b> Microfotografía de una biopsia de un equino con intoxicación causada por alcaloides pirrolizidínicos .....	50

<b>Foto 14:</b> Megalocitosis de hepatocitos próximos al espacio porta, en intoxicación experimental por <i>Senecio brasiliensis</i> en equinos .....	51
<b>Foto 15:</b> <i>Senecio jacobea</i> .....	52
<b>Foto 16:</b> <i>Senecio vulgaris</i> .....	52
<b>Foto 17:</b> Flor de <i>Senecio spp.</i> , mostrando la única capa de pétalos verdes rodeando la flor amarilla .....	53
<b>Foto 18:</b> <i>Senecio brasiliensis</i> .....	53
<b>Foto 19 y 20:</b> <i>Echium plantagineum</i> .....	55
<b>Foto 21:</b> <i>Heliotropo spp.</i> .....	56
<b>Foto 22:</b> Actitud anormal.....	67
<b>Foto 23:</b> Exudación en parte de piel despigmentada de miembro anterior izquierdo.....	67
<b>Foto 24 y 25:</b> Pradera de avena y raigrás .....	69
<b>Foto 26 y 27:</b> <i>Echium plantagineum</i> .....	69
<b>Foto 28, 29 y 30:</b> <i>Senecio selloi</i> .....	69
<b>Foto 31:</b> <i>Senecio madagascariensis</i> .....	70
<b>Foto 32:</b> <i>Ammi majus</i> .....	70
<b>Foto 33:</b> Necrosis de la piel despigmentada de la cara .....	71
<b>Foto 34:</b> Lesiones en piel despigmentada del miembro anterior izquierdo .....	71
<b>Foto 35 y 36:</b> Evolución de las lesiones de piel dos meses después del inicio del cuadro .....	72
<b>Foto 37:</b> Yegua y su cría normales un año después de la presentación del cuadro .....	73
<b>Foto 38 y 39:</b> Berthe Grillet con manejo normal el día 27/9/16.....	73
<b>Foto 40:</b> Cría normal el día 27/09/16 .....	73

## 1. RESUMEN

El objetivo del presente trabajo fue describir la presentación clínica de fotosensibilización con sintomatología neurológica asociada a lesión hepática en un equino hembra, con cría al pie y buen estado general, y los posibles agentes etiológicos que causaron la misma. Mediante el estudio del funcional hepático se evidenció la afección hepática por presentar elevación de las enzimas indicadoras de daño biliar gamma glutamil transpeptidasa (GGT) y fosfatasa alcalina (FAS), y las de daño hepatocelular aspartato amino transferasa (AST o GOT) y alanina aminotransferasa (ALT o GPT). Se realizó el análisis micológico de la pradera de avena y raigrás donde se encontraba el equino junto a 24 yeguas con crías al pie, revelando la presencia de colonias puras del hongo *Alternaria alternata*. También identificaron las posibles plantas tóxicas presentes en la periferia del potrero, hallándose *Senecio brasiliensis*, *Senecio madagascariensis* y *Echium plantagineum*, las cuales causan hepatotoxicosis por intoxicación por alcaloides pirrolizidínicos y en consecuencia fotosensibilización secundaria o hepatógena. También se identificó *Ammi majus*, causante de fotosensibilización primaria. Se retiró la yegua del potrero, se realizó tratamiento de sostén y se administró protector hepático. Se realizaron curaciones diarias de las lesiones de piel con estabulación del paciente durante el día, registrando una evolución favorable del cuadro. Luego de su recuperación retomó su actividad reproductiva.



## 2. SUMMARY

The objective of this thesis was to describe a clinical case of photosensitization with neurological symptoms, associated with hepatic injury in a lactating broodmare with good general condition, and to discuss the possible causes involved. Liver damage was evidenced by an elevated number of hepatic enzymes gamma glutamyl transpeptidase (GGT) and alkaline phosphatase (FAS), which indicate biliary damage, and, aspartate aminotransferase (AST or GOT) and alanine aminotransferase (ALT or GPT) which indicate hepatocellular damage. Mycological analysis of the ryegrass-oat pasture where the mare was being kept along with other 24 mares and their foals, revealed pure colonies of the fungus *Alternaria alternata*. Also, potential toxic plants were identified on the paddock, including *Senecio brasiliensis*, *Senecio madagascariensis* and *Echium plantagineum*, which contain hepatotoxic pyrrolizidine alkaloids that may cause secondary (hepatogenous) photosensitization. *Ammi majus*, a cause of primary photosensitization was also found. The mare was removed from the pasture and stabled during the day. She received supportive treatment and a liver protector, as well as daily care of the skin lesions, showing a favorable response to the treatment, and was returned to breeding after recovery.

### 3. INTRODUCCIÓN

Existen diferentes mecanismos fisiopatológicos que desencadenan la fotosensibilización, clasificándose según estos como fotosensibilización primaria o exógena, fotosensibilización secundaria o endógena, fotosensibilización de origen congénito y fotosensibilización de origen incierto. Su presentación genera un gran desafío diagnóstico, debido a la existencia de múltiples agentes etiológicos que pueden desencadenar la patología, y además debido a que su presentación es infrecuente.

Dada la inusual presentación del caso y elevada cantidad de etiologías que pueden desencadenarlo, es importante realizar una correcta y detallada anamnesis, conjuntamente al relevamiento del medio ambiente.

Cuando la causa de fotosensibilización es secundaria o hepatógena, las lesiones en piel se acompañan de signos de lesión hepática, como síntomas neurológicos debido a encefalopatía hepática, por la acumulación de amoniaco en sangre, entre otros mecanismos que la desencadenan.

El presente trabajo se basó en el caso clínico de un equino de sexo hembra con cría al pie que presentó depresión del sensorio, fotosensibilización y signos neurológicos, el día 20 de setiembre de 2013. Es de raza Sangre Pura de Carrera, registrada con el nombre de Berthe Grillet, de pelaje alazán, nacida el 4 de abril de 2006 en Italia, donde practicaba carreras de obstáculos. Fue importada por el haras "Don Alfredo", ubicado en el Departamento de San José, ruta 1 km 76, en el año 2009 como yegua madre, no presentando patologías previas a la fecha.

El cuadro neurológico observado fue depresión del sensorio, intranquilidad, movimientos involuntarios y elevación constante de la cabeza, con leve ataxia en miembros anteriores. Al momento de la presentación del cuadro presentaba buen estado corporal y estaba con otras 24 yeguas paridas en un potrero con pradera de avena y raigrás. A los cinco días de la aparición de los síntomas antes descriptos comenzaron los signos clínicos de piel, en las zonas no pigmentadas (cara, miembros anterior y posterior izquierdo), con eritema, exudación, costras, edema, y esfacelo de los estratos superficiales de la piel.

Fue la única yegua afectada del lote de 25 yeguas paridas. Se encontraba en iguales condiciones de manejo que el resto de las mismas, las cuales eran pastoreo en pradera de avena y raigrás, junto a otras especies vegetales localizadas en la periferia del potrero, de las cuales se realizó su identificación. El agua que consumían era de pozo, administrada en bebederos.

Este caso fue individual pero dependiendo del agente etiológico puede ser poblacional, lo que generaría un mayor impacto económico. Además debemos destacar las alteraciones a nivel sistémico por su repercusión en el bienestar animal.

Su cría, un potrillo de dos meses de edad, se encontraba en condiciones normales y con buen estado general, pero fue destetado debido a la disminución de la secreción láctea y al tratamiento con estabulación de la madre, para no afectar su bienestar y permitir una correcta crianza.

Como métodos diagnósticos de laboratorio se realizaron: hemograma y funcional hepático. El hemograma presentó leucocitosis con neutrofilia y el funcional hepático elevación de las enzimas alanino aminotransferasa (ALT), aspartato aminotransferasa (AST), gama glutamil transaminasa (GGT) y fosfatasa alcalina (FAS). Ambos estudios fueron repetidos al mes siguiente, con mejora de los parámetros alterados. También se realizó el estudio micológico de la pradera, el cual evidenció la presencia de colonias del género fúngico *Alternaria spp.*, fueron tomadas para este estudio varias muestras en diferentes partes del portero y se realizó la identificación botánica de las plantas tóxicas presentes en el mismo. Hallándose plantas acumuladoras de alcaloides pirrolizidínicos, *Echium plantagineum*, *Senecio selloi*, *Senecio madagascariensis* y por otro lado *Ammi majus*.

Se realizó el seguimiento del caso hasta la fecha, el cual será discutido en el presente trabajo.

## 4. REVISIÓN BIBLIOGRÁFICA

### LA PIEL

La piel es el órgano más grande y uno de los más importantes del cuerpo, cumpliendo diversas funciones vitales (Colahan y col., 1998; Reed y col., 2005).

#### Estructura

La piel consta de dos capas principales, el epitelio superficial, llamado epidermis y una capa de tejido conectivo subyacente, la dermis, por debajo de esta última hay una capa de tejido conectivo laxo, la hipodermis, la cual está unida a una fascia profunda subyacente o al periostio del hueso. La piel se continúa a través de uniones mucocutáneas con las membranas mucosas (Fawcett, 1995).

La epidermis está compuesta por múltiples capas de células, aproximadamente el 85% de las células epidérmicas están representadas por los queratinocitos, el 5% por los melanocitos, el 3 al 8% por las células de Langerhans y alrededor del 2% por las células de Merkel (Scott y Miller, 2004).

La epidermis posee varios estratos, el basal, lo constituye una sola hilera de células cilíndricas o cuboides que separa la epidermis de la dermis, la mayor parte de estas células son queratinocitos que se encuentran en reproducción constante y se desplazan hacia la superficie. A lo largo de su cara interna se distribuyen hemidesmosomas, que son complejos de unión, con la función de mantener la adhesión entre la dermis y la epidermis. El segundo grupo de células de este estrato lo constituyen los melanocitos, que también se encuentran en los folículos pilosos, en los conductos de glándulas sebáceas y sudoríparas, y en áreas perivasculares de la dermis superficial. Las células de Langerhans también se encuentran en el estrato basal y en la dermis, las cuales son células presentadoras de antígenos (Scott y Miller, 2004).

Luego hacia la superficie continúa el estrato granuloso que tiene un espesor de una a dos capas de células en la piel con pelo corporal, siendo más grueso en uniones mucocutáneas y en el infundíbulo de los folículos pilosos. Las células de esta capa contienen gránulos de queratohialina, que cumplen un papel en la queratinización y función de barrera (Scott y Miller, 2004).

El estrato lúcido es una capa compacta totalmente queratinizada de células muertas, que al parecer la piel equina carece de este estrato. Y el último el estrato de la epidermis y el más superficial de la piel es el córneo, totalmente queratinizado, que se desprende de forma constante (Scott y Miller, 2004).

La dermis contiene células esenciales como macrófagos, histiocitos, eosinófilos y mastocitos, tanto en la matriz fibrosa con fibras colágenas y elásticas, como en la no

fibrosa, formada por glucosaminoglicanos y proteoglicanos. Dentro de esta capa se encuentran los vasos sanguíneos, nervios, vasos linfáticos, pelos, glándulas sebáceas y apocrinas (Reed y col., 2005).

## **Funciones**

Se destaca la de regular la temperatura corporal, mediante la sudoración, alteraciones del lecho vascular cutáneo, la protección del manto piloso y al almacenamiento de grasa subcutánea (Colahan y col., 1998).

Ayudar a conservar un equilibrio hídrico y electrolítico normal en el interior del animal (Radostis y col., 2002).

Actuar como órgano sensitivo para percibir características del entorno importantes para la supervivencia del ser vivo (Radostis y col., 2002).

Participar en la homeostasis del calcio, dado que en ella se encuentra el precursor de la vitamina D, el 7- dehidrocolesterol, el mismo al ser expuesto a la luz ultravioleta se convierte en previtamina D3, que se isomeriza a Vitamina D3 (colecalfiferol), la primera isomerización ocurre en el hígado y la segunda en el riñón (Colahan y col., 1998).

Establecer una barrera de protección contra los microorganismos, factores químicos y físicos, la luz ultravioleta y ser casi impermeable al agua (Colahan y col., 1998; Reed y col., 2005). Esto se cumple mediante las células epidérmicas que tienen la capacidad de formar una capa protectora, la cornificación, que es un proceso natural de maduración dado por la muerte de células del estrato córneo y por la maduración de sebo que tiene propiedades fungicidas y bactericidas (Colahan y col., 1998).

Protección contra la radiación solar, dada principalmente por la melanina, el cual es un pigmento producido por los melanocitos, que son células especializadas ubicadas en la epidermis y la dermis. Se sintetiza a partir de una enzima cúprica, la tirosinasa, que cataliza tres pasos para la conversión de la tirosina hacia la melanina (Fawcett, 1995; Colahan y col., 1998).

Las diferencias en el color de la piel no son debidas a las cantidades de melanocitos, esta es aproximadamente igual en los distintos individuos, sino a la cantidad de melanina que estas células producen y transfieren (Fawcett, 1995). La misma es considerada el protector biológico más importante contra la radiación ultravioleta (Mulero, 2004).

Las funciones de piel en general no se ven afectadas por las enfermedades cutáneas. Siendo los principales efectos perjudiciales, en grandes animales, estéticos y económicos. En caso de presentarse enfermedades de la piel se debe procurar diferenciar si la misma es primaria o secundaria, cuando al comienzo las lesiones se limitan únicamente a este órgano o secundaria a enfermedades de otros órganos (Radostis y col., 2002).

## **La Piel y la Radiación Ultravioleta**

Las barreras naturales frente a la radiación ultravioleta son el estrato córneo, la melanina, la sangre y los carotenos. Las melaninas absorben luz UV y depuran los radicales libres producidos durante la quemadura, pero liberan otros radicales que pueden ser aun más nocivos que los primeros. Estas barreras, además, son superadas por la exposición prolongada y repetida a la luz solar (Scott y Miller, 2004).

Los cromóforos de la piel comprenden proteínas de la queratina, sangre, hemoglobina, porfirina, caroteno, ácidos nucleicos, melanina, lipoproteínas, enlaces peptídicos y aminoácidos aromáticos como la tirosina, el triptófano y la histidina (Scott y Miller, 2004).

La radiación ultravioleta puede causar el incremento de la producción de radicales libres de oxígeno generando estrés oxidativo. Cuando esta es absorbida por un cromóforo en la piel, ocasiona reacciones fotoquímicas que pueden implicar cambios en el ADN, con oxidación de ácidos nucleicos y la modificación de proteínas y lípidos (Mulero, 2004).

## **INSUFICIENCIA HEPÁTICA**

La insuficiencia hepática se refiere a la incapacidad del hígado de realizar su función normal de manera apropiada. Debido a que el hígado está involucrado en diversas actividades fisiológicas, cualquier proceso patológico puede afectar a una o más funciones sin impedir otras (Reed y col., 2005).

El hígado es la glándula más grande del organismo, con funciones endocrinas y exocrinas a la vez. Las funciones endocrinas incluyen la secreción de proteínas plasmáticas (albúmina, alfa y beta globulinas y colinesterasa) y las exocrinas la eliminación de bilis en el tracto gastrointestinal. Además el hígado realiza la eliminación de drogas y toxinas de la circulación, el metabolismo de carbohidratos y lípidos, síntesis de proteínas, catabolismo de inmunoglobulina A e insulina, metabolismo de varios compuestos nitrogenados, captación y conjunción de bilirrubina, ácidos grasos libres y ácidos biliares, almacenamiento de vitaminas y minerales (Bergero y Nery, 2008).

Las enfermedades hepáticas en equinos son frecuentemente reversibles porque el hígado tiene una amplia capacidad de regeneración (Bergero y Nery, 2008).

La mayoría de las funciones hepáticas no se ven afectadas clínicamente hasta no perder más del 80% de la masa hepática, siendo la insuficiencia hasta entonces subclínica (Amory y Perron, 2005; Reed y col., 2005). Cuando se presentan los

signos clínicos el proceso ya es grave, ya sea siendo el mismo agudo o crónico (McAuliffe, 2014).

Como causas más comunes de insuficiencia hepática aguda se encuentra la enfermedad de Theiler (hepatitis del suero), que ocurre debido a la administración de productos biológicos derivados de los equinos. Otras causas pero raras, son intoxicación aguda por micotoxinas, alcaloides pirrolizidínicos, absceso de hígado, colangitis supurativa y colelitiasis. La hiperlipidemia e hiperlipemia con infiltración grasa en el hígado también puede ocasionar insuficiencia hepática aguda (Rose y Hodgson, 1995).

La causa más común de insuficiencia hepática crónica es la exposición a plantas hepatotóxicas, en especial las que contienen alcaloides pirrolizidínicos, la cual puede ocurrir directamente por el consumo en el campo de plantas que contengan las toxinas o por el consumo de heno contaminado. También la colangitis, abscesos hepáticos u obstrucciones biliares pueden llevar a una insuficiencia hepática crónica (Rose y Hodgson, 1995).

### **Signos Clínicos**

La gravedad de los signos clínicos y la evolución de los mismos varían según el patrón, localización, velocidad y extensión del daño, pudiendo ser reversible (por ejemplo la degeneración grasa, tumefacción turbia) o irreversible (necrosis). Puede ser clasificada como focal o generalizada, aguda o crónica, y anatómica o funcional (Reed y col., 2005).

Los signos clínicos más comunes de insuficiencia hepática son pérdida de peso, problemas neurológicos, ictericia, hipoglicemia y hemoglobinuria (debido al aumento de bilirrubina conjugada eliminada por el glomérulo que da un color anaranjado a la orina). Signos clínicos menos observados son fotosensibilización, anomalías sanguíneas, edema y ascitis. La pérdida de peso es el signo más común de falla hepática (Bergero y Nery, 2008).

Los signos de insuficiencia hepática varían dependiendo de la causa, de la presentación (aguda o crónica) y de la lesión predominante en el hígado (hepatocelular o hepatobiliar). Los caballos con falla hepática aguda es más común que tengan signos de disfunción del sistema nervioso central (SNC) como predominantes inicialmente, en cambio cuando es crónico es más común que presenten pérdida de peso y/o fotosensibilización (Divers, 2012).

Los signos de disfunción del SNC pueden ser muy sutiles, como alteraciones conductuales muy ligeras, que solo lo notan las personas familiarizadas con el equino, hasta depresión, incoordinación, dar vueltas sin sentido, bostezos y presionar la cabeza contra objetos (Rose y Hodgson, 1995).

La patogénesis de la encefalopatía es multifactorial, por lo que no ha sido definida claramente. Los mecanismos propuestos que ocasionan su presentación son:

- Debido a neurotoxinas intestinales derivadas de amoníaco, el cual tiene un efecto tóxico sobre la membrana celular de las neuronas, por la inhibición de la bomba sodio-potasio-ATPasa causando un agotamiento de adenosina trifosfato. El aumento de amoníaco también causa alteraciones en la producción de energía del SNC y su desintoxicación por los astrocitos del cerebro lleva a la acumulación de glutamato y glutamina, dando inflamación y muerte celular. Por último también la exposición prolongada del SNC al amoníaco resulta en desregulación de los receptores de glutamato llevando a una disminución de la transmisión excitatoria.
- Acumulación de falsos neurotransmisores que genera desbalances en el plasma.
- Se acumulan octopamina y feniletanolamina, los cuales son falsos neurotransmisores, mientras que los verdaderos, como la norepinefrina y la dopamina disminuyen, reduciéndose la excitación neuronal y aumentando la inhibición.
- Aumento de la actividad del ácido gama amino butírico (GABA), su unión a las neuronas presinápticas genera un potencial postsináptico inhibitorio.
- Aumento de la permeabilidad sangre-cerebro (McAuliffe, 2014).

La presencia de ictericia no es exclusivamente un signo de enfermedad hepática, ya que puede ser inducida por otras causas como un proceso hemolítico (Amory y Perron, 2005) o puede estar presente en equinos sanos, debido a una alteración en la actividad de la enzima transferasa difosfato glucuronyl bilirrubina-uridina con la consecuente variación de la bilirrubina en sangre. En los caballos afectados, sin embargo la fracción que aumenta es la bilirrubina no conjugada debido a una disminución en la captación y conjugación de la misma por el hígado, o un aumento de bilirrubina conjugada en presencia de una enfermedad hepática obstructiva (Bergero y Nery, 2008).

Los caballos desarrollan ictericia con una simple anorexia, con aumento de la bilirrubina no conjugada, es evidente dentro de las 12 a 15 horas de ayuno y con una concentración sérica máxima a los 2 a 3 días. Esta ictericia es transitoria y leve, y se resuelve una vez que recupera el apetito normal. No se sabe cuál es el motivo del desarrollo de esta hiperbilirrubinemia pero se sabe que altas concentraciones de bilirrubina se originan a partir de la reducción de la captación y conjugación hepática de la bilirrubina presente en el plasma (Robinson y Sprayberry, 2012).

Cuando es afectado el sistema biliar es más probable que se presente ictericia, cólico (debido a obstrucción biliar y el hígado agrandado) y fotosensibilización, y menos probable que se manifiesten síntomas del sistema nervioso central (Divers, 2005).



La presencia de edema, ascitis y diarrea no son hallazgos comunes en caballos debido a la larga vida de la albúmina en esta especie y debido también a que normalmente tienen una dieta baja en grasas (Bergero y Nery, 2008).

La parálisis laríngea y la impacción gástrica son dos complicaciones que pueden observarse (Divers, 2012). Se sospecha que la patogénesis es debida a una disfunción neuromuscular asociada a encefalopatía (Amory y Perron, 2005).

## **Diagnóstico**

El diagnóstico de enfermedad y funcionalidad hepática debe ser realizado mediante datos clínicos, análisis bioquímico del suero, ecografía y biopsia hepática (Bergero y Nery, 2008).

Signos específicos como fotosensibilización o encefalopatía son ayuda diagnóstica de afección hepática (Amory y Perron, 2005).

## **Diagnóstico de Laboratorio**

### Enzimas hepáticas:

Las enzimas hepáticas específicas son sorbitol deshidrogenada (SDH) y gamma glutamil transpeptidasa (GGT), que reflejan daño hepatocelular y biliar respectivamente (Reed y col., 2005; Bergero y Nery, 2008; Divers, 2012).

La enzima SDH es muy utilizada para evaluar la enfermedad hepática aguda en caballos, dada a su corta vida media, ya que sus valores en tres a cinco días vuelven a ser basales. La GGT está involucrada en el metabolismo del glutatión y transferencia de grupos glutamil. Está asociada a las membranas microsomales del epitelio biliar, induciéndose su liberación y producción en colestasis. Su vida media es de tres días (Reed y col, 2005).

Aspartato amino transferasa (AST) denominada antiguamente glutámico oxaloacética transaminasa (GOT), y fosfatasa alcalina (FAS o ALP) reflejan daño hepatocelular y biliar respectivamente pero son menos específicas (Divers, 2012).

La AST la contienen todas las células, pero el hígado y músculo esquelético son los de mayor actividad de la misma, por lo que su aumento se puede asociar a una lesión muscular, o también se pueden producir secundariamente a la necrosis hepática aguda. La actividad de esta enzima es normal a menudo en la enfermedad hepática crónica, su actividad en sangre puede tardar más de dos semanas en disminuir (Reed y col., 2005).

La FAS está unida a la membrana mitocondrial, por lo cual no pasa a la sangre con los cambios de permeabilidad de la membrana celular o por necrosis. La colestasis y ciertos fármacos, inducen su producción y liberación. Sus valores se encuentran

aumentados en la enfermedad hepática crónica o colestática. Esta enzima se encuentra en otros tejidos, como en huesos, intestino, riñones, placenta, leucocitos, por lo tanto su aumento no es específico de colestasis (Reed y col., 2005).

La actividad plasmática de las enzimas gamma glutamil transpeptidasa (GGT) y fosfatasa alcalina (FAS o ALP) son los parámetros principales para evaluar el pronóstico de insuficiencia hepática en equinos (Amory y Perron, 2005).

La arginasa se utiliza en el ciclo de Krebs-Henseleit para la síntesis de urea, se encuentra en más alta actividad en los hepatocitos, es indicativo su aumento también de necrosis hepática aguda (Reed y col., 2005).

La glutamato deshidrogenasa (GLUD) se encuentra en los hepatocitos, tejido renal, cerebro, músculo y células intestinales. Su aumento en sangre es específico para la enfermedad hepática aguda (Reed y col., 2005).

La alanina aminotransferasa, denominada glutámico pirúvica transaminasa (GPT), puede aumentar por enfermedad hepática aguda y miositis, así como también la hemólisis provoca un falso aumento y los inductores de enzimas microsomiales, por ejemplo los glucocorticoides, incrementan su producción en ausencia de enfermedad hepática. No es útil para predecir la enfermedad hepática en caballos (Reed y col., 2005).

La lactato deshidrogenasa (LDH) corresponde a cinco isoenzimas, localizadas principalmente en hígado, músculo, eritrocitos, células intestinales y tejido renal. Su aumento también es inespecífico, a menos que se evalúe la isoenzima 5 la cual es útil en enfermedad hepatocelular aguda debido a que sus valores regresan al valor basal dentro de 4 días (Reed y col., 2005).

### Evaluación de la Bilirrubina

La concentración sérica de bilirrubina no es un indicador sensible de enfermedad hepática en los caballos, se debe determinar la subfracción que esta aumentada (Reed y col., 2005).

La conjugación y excreción de bilirrubina se realiza únicamente en el hígado. Con una disfunción hepática los valores de bilirrubina conjugada (directa), no conjugada (indirecta) o ambas pueden aumentar. Si aumenta la concentración plasmática de bilirrubina conjugada es sugestivo de enfermedad colestásica, si es de la bilirrubina no conjugada puede ser por anorexia, hemólisis extravascular y disfunción de los hepatocitos (Elfenbein y House, 2011).

El valor normal de bilirrubina total varía entre 0,2 a 5 mg/dl y la bilirrubina conjugada entre 0 y 0,2mg/dl. Si el aumento de esta última es mayor a un 25% del valor total se debe sospechar de enfermedad hepatocelular, si es mayor al 30% del total de colestasis. La bilirrubina conjugada es hidrosoluble y detectable en la orina de los

caballos solo cuando sobrepasa el umbral renal, por lo tanto cuando la orina es positiva a bilirrubina hay que sospechar de enfermedad colestásica (Elfenbein y House, 2011)

### Evaluación sérica de ácidos biliares

Los ácidos biliares se someten al ciclo enterohepático y se eliminan de la circulación por la función de los hepatocitos. Su aumento puede ser debido a la pobre perfusión hepática o incapacidad de los hepatocitos para captar, conjugar o excretar ácidos biliares (Elfenbein y House, 2011).

La concentración de estos no está afectada por un ayuno corto, de menos de 14 horas. Los valores normales son  $8,2 \pm 1,6 \mu\text{mol/L}$  y  $5,3 \pm 6,5 \mu\text{mol/L}$  respectivamente, y de 5 a  $28 \mu\text{mol/L}$  por el método colorimétrico. El aumento de ácidos biliares es muy específico para la enfermedad hepática, pero no para el tipo. La concentración sérica de los ácidos biliares por encima de  $50 \mu\text{L}$  en caballos intoxicados con alcaloides pirrolizidínicos se asoció con un pronóstico grave. Un valor inferior a  $20 \mu\text{L}$  es un buen factor predictivo para descartar una enfermedad hepática significativa, y si es mayor a este valor indicaría una enfermedad hepática crónica (Reed y col., 2005).

### Prueba para la síntesis de proteínas

La concentración sanguínea de proteínas se relaciona con la velocidad de síntesis hepática y con la vida media en circulación. La vida media de la albúmina es de 19 a 20 días. La hipoalbuminemia es un hallazgo inespecífico en la enfermedad hepática crónica ya que puede producirse después de un endoparasitismo, nefrosis, malnutrición, mala absorción, insuficiencia circulatoria y otras enfermedades crónicas (Reed y col., 2005).

La fracción de globulina suele encontrarse aumentada en enfermedades hepáticas crónicas debido a la disminución de la masa de células de Kupffer, habiendo una diseminación de antígenos extraños de origen entérico, respondiendo a esto las células plasmáticas con producción de una gammopatía policlonal, presente en muchas enfermedades crónicas. Es importante realizar el fraccionamiento de las proteínas séricas, porque una disminución de la albúmina con un aumento de globulina provocaría que los valores de las proteínas totales sea normal (Reed y col., 2005).

El hígado es el principal responsable de la eliminación del amoníaco de la circulación y transformación en urea para su excreción renal, al aumento de la concentración del amoníaco en sangre o una disminución del nitrógeno ureico sanguíneo (menor a 9 mg/dl) puede indicar una enfermedad hepatocelular crónica (Reed y col., 2005).

El hígado sintetiza ciertos factores de la coagulación, por lo que la evaluación de la función hemostática puede ser útil, para evaluarla correctamente se deben determinar el tiempo de tromboplastina parcial activado, la concentración del fibrinógeno y de los productos de degradación de la fibrina y el recuento plaquetario (Reed y col., 2005).

### Otras evaluaciones de laboratorio

Otras anomalías de laboratorio que sugieren enfermedad hepática son hipoglucemia, leucocitosis, hipertrigliceridemia e hiperfibrinogenia (Elfenbein y House, 2011)

Una prueba que se realiza para evaluar la función hepática, es la depuración de una sustancia exógena, se evalúa la bromosulfoftaleína, la cual es eliminada por el hígado para ser conjugada y excretada por la bilis (Reed y col., 2005).

### **Ecografía Hepática**

El hígado se ubica en la porción craneal del abdomen, posee los lóbulos izquierdo, cuadrado, derecho y caudado, en contacto con el diafragma, la porción más caudal es la más dorsal y se ubica ventral a los extremos dorsales de las costillas decimosexta y decimoséptima del lado derecho, y la porción más craneal y ventral se encuentra en la porción izquierda del vértice del diafragma. En los animales viejos es común la atrofia, especialmente del lóbulo derecho por la presión crónica desde el colon dorsal derecho y la base del ciego. El lóbulo izquierdo, menos frecuentemente, se puede atrofiar por la presión del estómago (Dyce y col., 2007).

Para examinar el hígado de un equino de 500 kg es necesario un transductor de una frecuencia entre 2,5 a 3,5 Mhz, ya que este es un gran órgano y es necesaria una penetración de 20 a 25 cm de profundidad. Sin embargo, luego de la examinación se puede utilizar un transductor con una frecuencia de 5,0 Mhz para las áreas más superficiales, que brinda mayor resolución y detalles. Se utiliza sonda lineal o sectorial, pero esta última es más efectiva para espacios intercostales por la imagen pequeña (Rantanen y McKinnon, 1998).

Sólo una porción del hígado puede ser observado ecográficamente en el equino. Este debe ser evaluado del lado derecho del abdomen desde el 6º a 15º espacio intercostal y en el lado izquierdo desde craneo-ventral del abdomen desde el 6º a 9º espacio intercostal, debe ser evaluado en dos cortes, dorsal y transversal, observándose cuatro a ocho centímetros de parénquima hepático en caballos jóvenes (Reef, 1998).

En el hígado normal se puede reconocer la vasculatura con las venas hepáticas y porta, las paredes de estas últimas son más ecogénicas que las primeras por tener más tejido conectivo, y la sangre dentro de estas aparece anecoica o con un

pequeño movimiento. Las venas hepáticas pueden ser trazadas hasta su unión con la vena cava caudal, la cual es difícilmente ubicable en caballos adultos. El parénquima hepático es homogéneo y de ecogenicidad media, los conductos biliares normales no son visibles ecográficamente (Reef, 1998).

La ecografía puede revelar anormalidades como conductos biliares dilatados, lodo biliar, piedras biliares, fibrosis hepática, hepatomegalia, lipidosis hepática y masas hepáticas (Divers, 2012).

El diagnóstico ecográfico de daño hepático debe ser confirmado con biopsia e histopatología, sobre todo si la lesión es difusa (Reef, 1998).

La hepatitis aguda resulta en necrosis hepatocelular y esta puede ser debida a la migración de larvas de estrombilidios, la ingestión de heno mohoso, aflatoxicosis y alcaloides pirrolizidínicos producen también necrosis. Esta se observa con colapso del parénquima hepático, más pequeño de lo normal y disminución de la ecogenicidad (Reef, 1998).

Cuando el daño es crónico y se presenta fibrosis hepática el hígado se observa con mayor ecogenicidad y de menor tamaño, aunque en algunos casos por la severa fibrosis el tamaño es mayor de lo normal (Rantanen y McKinnon, 1998; Reef, 1998).

### **Biopsia hepática**

La biopsia hepática puede ser realizada con diferentes objetivos, como ser confirmar si existe enfermedad hepática, determinar la causa, así como el tipo de lesión presente y la severidad de la misma (Durham, 2013 a). Objetivos más específicos son determinar la cantidad de fibrosis e inflamación, y obtención de muestras para realizar cultivos microbiológicos (Divers, 2012).

Está contraindicada la biopsia en casos de abscesos hepáticos, y en casos de lipidosis y hepatitis aguda se debe realizar la maniobra con precaución debido a encontrarse el hígado friable y de mayor tamaño (Rendle, 2010).

Lo ideal es tomar dos o tres muestras, ya que la falla principal de este método diagnóstico es en el caso de enfermedad hepática focal. Es ideal realizar la biopsia guiada con ecografía, con intervalos de doce a dieciséis semanas entre las muestras, tomando dos a tres cada vez, para evaluar la respuesta al tratamiento (Durham, 2013 a).

Para realizar la punción el sitio de elección, sin guía ecográfica, se encuentra entre el 13º o 14º espacios intercostales del lado derecho del abdomen, en la mitad del recorrido entre dos líneas trazadas, cuyo origen se localiza en la tuberosidad coxal, una de estas líneas se dirige hacia el hombro y la otra al codo. Se recomienda puncionar lo más cercano al borde craneal de la costilla, para evitar el daño de vasos y nervios intercostales (Rendle, 2010).

Previo a la biopsia se recomienda realizar sedación del animal, con xilacina (agonista alfa dos) y butorfanol (analgésico agonista antagonista opiode). Se debe preparar asépticamente la zona, infiltrar anestésico local a través de la piel hasta el peritoneo parietal. Para la incisión de piel se utiliza una hoja de bisturí número 15, luego se avanza con la aguja de biopsia, realizando una pausa al llegar al peritoneo parietal, para coordinar el paso de la misma con el movimiento de espiración. Luego de obtenida la muestra debe ser fijada con una solución salina de formol al 10% (Rendle, 2010).

Se recomienda colocar un apósito y un vendaje adhesivo durante 24 a 48 horas luego de la maniobra. El uso de antimicrobianos es recomendado en caso de puncionar el intestino (Rendle, 2010).

La histopatología de muestras de biopsia es la forma más directa de diagnosticar la enfermedad y realizar un pronóstico. La técnica se considera segura, pero se recomienda realizar una prueba de coagulación en equinos con signos sugestivos de enfermedad hepática (Imogen, 2010).

Se recomienda evaluar la coagulación debido al rol que cumple el hígado en el proceso de la hemostasia, y debido a que es un gran órgano vascular (Johns y Sweeney, 2008).

Las complicaciones reportadas después de la biopsia son raras, pero incluyen hemorragias, cólicos, peritonitis, celulitis, pleuritis, neumotórax y hemotórax (Rendle, 2010).

Este estudio puede brindar un diagnóstico definitivo como en intoxicación por alcaloides pirrolizidínicos y permite establecer un pronóstico en casos de fibrosis, independientemente de la causa (Imogen, 2010).

### **Diagnóstico Diferencial**

Debemos incluir en el diagnóstico diferencial enfermedades del sistema nervioso central que ocasionen depresión y conducta anormal, como es debido a traumatismos (Rose y Hodgson, 1995).

La insuficiencia hepática aguda debemos tener en cuenta para su diagnóstico diferencial las siguientes patologías: cólico del tracto gastrointestinal, enfermedades sistémicas que ocasionen inapetencia y anorexia, como endotoxemia, fotosensibilización primaria, insuficiencia hepática crónica (Rose y Hodgson, 1995).

Como causas de insuficiencia hepática aguda en adultos se presentan Theiler's disease, hepatitis bacteriana (Enfermedad de Tyzzer), hepatitis viral (Anemia infecciosa equina y Arteritis viral equina), hepatitis parasitaria, hepatopatía tóxica (químicos, drogas, micotoxinas, plantas tóxicas), obstrucción biliar aguda

(colecistitis, desplazamiento de colon) y lipidosis hepática (Robinson y Sprayberry, 2014).

Como causas de insuficiencia hepática crónica en adultos se incluyen hepatopatía megalocítica (es la causa más común en equinos), "envenenamiento por trébol", hepatitis activa crónica, colecistitis, neoplasia hepática (colangiocarcinoma, linfosarcoma metastásico) y amiloidosis (Robinson y Sprayberry, 2014).

### **Tratamiento hepático**

En general el tratamiento más eficaz de la enfermedad hepática es remover la causa y tratar la enfermedad hepática subyacente (Durham, 2013 b).

Si esto no es posible, las técnicas de manejo para la insuficiencia hepática son de soporte, siendo el objetivo básico mantener al animal hasta que el hígado se regenere lo suficiente como para tener una función adecuada (Reed y col., 2005).

#### Tratamiento ante la presencia de encefalopatía hepática

En casos de encefalopatía hepática es indicado administrar líquidos cristaloides (50ml/kg por día) con suplemento de dextrosa al 5% y de potasio, sumado a una dieta baja en proteínas (Elfenbein y House, 2011).

Se debe administrar una dieta baja en proteínas, para minimizar los sustratos nitrogenados para la producción de amoníaco por las bacterias entéricas y disminuir el ingreso de aminoácidos al cerebro. La pulpa de remolacha, maíz, avena y sorgo pueden ser utilizadas en este tipo de dietas (Imogen, 2010).

La administración oral de neomicina actúa disminuyendo las bacterias productoras de ureasa intestinal, a una dosis de 10 mg/kg vía oral cada 6 horas. Es de desatacar que a esta dosis se ha asociado a diarrea en equinos (Dunkel, 2013).

También se puede administrar en forma oral de lactulosa, este es un disacárido no absorbible utilizado en primera línea en encefalopatía humana, en donde al no ser digerido se metaboliza por la flora del colon a ácido acético y ácido láctico, disminuyendo el pH intraluminal lo cual suprime el crecimiento de bacterias productoras de ureasa. Su efecto catártico también disminuye el tiempo de tránsito intestinal, disminuye la absorción de amoníaco y glutamina por los enterocitos, evitando que estos sean metabolizados en NH<sub>3</sub>. Se administra a una dosis de 0,3 mL/kg de peso vivo cada 6 horas (Dunkel, 2013).

La administración de probióticos que contienen bifidobacterias, lactobacilos y estreptococos termófilos, colaboran en la población de la flora intestinal con bacterias productoras de no ureasa. Otros productos con el fin de disminuir la absorción intestinal de toxinas pueden ser útiles y más aún si disminuyen el tiempo

de tránsito intestinal, como el uso de carbón activado y aceite mineral (Dunkel, 2013).

Administración de sedantes alfa dos agonistas pueden ser utilizados en caso de requerir sedación, siempre controlando la posición de la cabeza para evitar el edema cerebral. Se deben usar a bajas dosis, xilacina o detomidina, debido a la disminución de la capacidad del hígado de metabolizar estos agentes (Imogen, 2010).

En caso de colangiohepatitis séptica se deben administrar antibióticos, como penicilina o ampicilina, gentamicina, metronidazol y enrofloxaciona. A largo plazo y según los resultados de cultivo y sensibilidad es indicada la administración de sulfa trimetoprim oral o de doxiciclina. La intervención quirúrgica también está indicada en caso de obstrucción física del conducto biliar, por coelito o desplazamiento del colon derecho. Los pacientes con insuficiencia hepática deben protegerse de la luz solar (Divers, 2012).

#### Soporte nutricional para la insuficiencia hepática

En equinos con disfunción hepática se recomienda dividir la ración en tres comidas diarias, que debe contener proteína de alta calidad pero no en cantidad excesiva. Se debe suplementar con aminoácidos de cadena ramificada, isoleucina y valina (A una dosis de 1 g/kg de dieta cada uno), fuentes de fibras solubles, como pectina cítrica, pulpa de remolacha, salvado de trigo, cáscaras de soja, fuentes de fibra insolubles y moderadas fuentes de almidón. Los suplementos de grasa no se deben añadir a la dieta, excepto grasas que contienen ácidos grasos omega tres, como son los aceites de pescado (Frape, 2010).

Es recomendable administrar vitamina E (1500 UI/día) y un suplemento de vitamina B soluble en agua, incluyendo 1000 mg de colina/kg de dieta de alimento. También se ha recomendado un suplemento de 0,5 kg de DL-metionina/tonelada. Sin embargo, existen evidencias de que la metionina excesiva en la dieta se convierte por bacterias entéricas a mercaptanos. La absorción por un hígado enfermo que es incapaz de borrar estos metabolitos bacterianos adecuadamente, y al actuar con amoníaco, pueden causar signos de encefalopatía. Desafortunadamente los mercaptanos también se derivan de la cistina, por lo que la dieta basal debe ser relativamente baja en aminoácidos azufrados totales, es decir, no más de 3,5 g/kg de dieta (Frape, 2010).

Si el paciente presenta anorexia se recomienda la intubación nasogástrica y la administración de alimentos altos en energía. Las infusiones de glucosa al 5% a una velocidad de 2 L/hora vía endovenosa pueden ayudar a cubrir las necesidades calóricas y elevar la glucosa sanguínea (Rose y Hodgson, 1995).

Las transfusiones de plasma a una dosis de 6 a 10 ml/kg vía endovenosa pueden ayudar a elevar la concentración de proteínas plasmáticas y la presión oncótica en casos de insuficiencia hepática crónica (Rose y Hodgson, 1995).



## Tratamiento ante la presencia de fibrosis hepática

Existen muchos estudios de la utilización de antifibróticos en equinos, aunque son poco rentables, además de que su eficacia conocida en mamíferos, incluyendo humanos, es poca, debido a que la mayoría de los estudios han sido realizados en ratas de laboratorio (Durham, 2013 b).

Los glucocorticoides, son los antifibróticos de uso más común, por sus acciones antiinflamatorias, ya que la inflamación continúa promoviendo la fibrosis (Durham, 2013 b). Se administra dexametasona (0,05 mg/kg intramuscular) o prednisolona (0,5 mg/kg vía oral) cada 24 horas (Divers, 2012).

La aziatropina, por sus acciones antiinflamatorias, se administra a una dosis de 3mg/kg de peso vivo cada 24 horas (Durham, 2013 b). Es el derivado 5-imidazólico de la 6-mercaptopurina, fármaco utilizado como antineoplásico, inhibe la proliferación de clones de linfocitos T y B estimulados por la IL-2, se utiliza en enfermedades autoinmunitarias o inmunomediadas (Botana y col., 2002).

Las células estrelladas se ubican en el espacio perisinusoidal de Disse entre los hepatocitos y las células endoteliales, tienen un papel primordial en la configuración de la fibrosis hepática por su capacidad proliferativa, fibrinogénica y contráctil (Sarem y col., 2006). Los antioxidantes pueden inhibir la activación de células estrelladas hepáticas. Se utilizan la vitamina E, a una dosis de 5 UI/kg peso vivo cada 24 horas, silimarina (leche de cardo) y s-adenosil-L-metionina (SAM e) (Durham, 2013 b).

Con respecto a la leche de cardo hay pruebas en equinos que demuestran el efecto beneficioso al actuar como un antioxidante y captar radicales libres que pueden retardar la formación de fibrosis (Imogen, 2010).

SAM e es una molécula de origen natural que se sintetiza en todas las células vivas y es un elemento esencial en el metabolismo intermedio, ya que es un antiinflamatorio y antioxidante, se sugiere a una dosis de 5g vía oral cada 12h. (Imogen, 2010).

Se sugiere administrar en caso de inflamación y fibrosis Pentoxifilina (inhibidor de la fosfodiesterasa) a una dosis de 7,5 mg/kg cada 12 horas vía oral, captopril (inhibidor de la enzima convertidora de angiotensina) y amilorida (inhibidor de la bomba Na<sup>+</sup>/K<sup>+</sup>, diurético) (Trepanier, 2008). El captopril inhibe la proliferación, contracción y síntesis de colágeno por las células estrelladas del hígado (Sarem y col., 2006).

La colchicina inhibe la función de los microtúbulos y síntesis de colágeno (Sarem y col, 2006; Trepanier, 2008), se administra en equinos en una dosis de 0,03 mg/kg cada 24 horas oral (Divers, 2012). Se ha estudiado su administración en perros con hepatitis crónica y fibrosis moderada a leve, en esta especie se utiliza en una dosis de 0,03 mg/kg oral (Trepanier, 2008).

## **Pronóstico**

El hígado tiene una buena capacidad de regeneración después de la lesión, por lo que el pronóstico a menudo es bueno con el tratamiento y descanso adecuados (Rantanen y McKinnon, 1998; Marshall, 2016), pero se debe tener en cuenta la causa para establecer el mismo (Divers, 2012).

Puede tomar varios meses para que las enzimas hepáticas vuelvan a la normalidad, el seguimiento de la actividad de estas, de la función hepática y la histopatología brindan un pronóstico más certero (Marshall, 2016).

Se considera que si un caballo sobrevive más de 5 días a una agresión hepática aguda transitoria, el pronóstico es regular. La disminución de los niveles sanguíneos de ácidos biliares y GGT son indicios de mayor probabilidad de sobrevivir (Reed y col., 2005).

En varios estudios se han asociado la presencia de síntomas clínicos graves de encefalopatía a un pobre pronóstico, sin embargo es más significativa la evaluación de la respuesta al tratamiento a estos síntomas para establecerlo (Amory y Perron, 2005).

Equinos con signos de encefalopatía no son representativos de un pobre pronóstico, ya que en un estudio el 40% de los afectados presentaron desaparición de los signos clínicos en menos de doce horas de comenzar un tratamiento y sobrevivencia por más de seis meses (Amory y Perron, 2005).

Los casos de colangiohepatitis suelen tener un buen pronóstico si el tratamiento médico tiene una respuesta favorable dentro de siete a diez días, si no presenta severa fibrosis el hígado y no fueron observadas mediante ecografía grandes piedras causando obstrucción. La intoxicación por plantas en general tiene peor pronóstico, a diferencia de la lipidosis hepática, que tiene mejor pronóstico si la causa es rápidamente eliminada y existe una respuesta rápida al tratamiento (Divers, 2012).

## **FOTOSENSIBILIZACIÓN**

La fotosensibilización es una causa poco común de dermatitis pero un problema potencialmente severo en equinos (Robinson y Sprayberry, 2014). Es un desorden de la piel que junto con la fototoxicidad y fotoalergia, se clasifica como fotodermatitis, término utilizado para referirse a la reacción anormal de la piel a la exposición solar (Scott y Miller, 2004).

Podemos definir fotosensibilización como una dermatitis de la piel no pigmentada, cuando esta es expuesta a la luz ultravioleta, la cual causa la activación de agentes fotodinámicos presentes en la circulación sanguínea (Radostis y col., 2002).

### **Agente Fotodinámico**

Un agente fotodinámico induce un aumento de susceptibilidad de la piel a la luz solar. El mismo tiene una configuración química que le permite absorber longitudes de onda específicas de luz UV o visible (Jubb, 1991).

Los agentes fotodinámicos pueden ser producidos, ingeridos, inyectados o tener contacto directo con los mismos (Scott y Miller, 2004; Reed y col., 2005). Siendo la ruta más común para llegar a la piel es a través del torrente sanguíneo (Robinson y Sprayberry, 2014).

Estos compuestos son capaces de inducir fototoxicidad o fotoalergia en la naturaleza. Los agentes fototóxicos son capaces de inducir fotosensibilidad en la mayoría de los animales bajo determinadas condiciones. En cambio los agentes fotosensibilizantes requieren que el animal sea sensibilizado previamente con el componente (Robinson y Sprayberry, 2014).

El agente fotodinámico al ser capaz de absorber ondas específicas de la luz UV es activado cuando es expuesto a fotones, produciendo elevada energía molecular que puede reaccionar con el sustrato biológico o con el oxígeno molecular, produciendo intermediarios reactivos de oxígeno como en anión superóxido, oxígeno atómico y radical hidroxilo. La liberación de estas moléculas reactivas causa daño a macromoléculas, como ácidos nucleicos, proteínas y lipoproteínas. El núcleo, la membrana celular y organelos, específicamente lisosomas y mitocondrias son los de mayor objetivo en las reacciones de fototoxicidad. Los vasos sanguíneos superficiales y la epidermis son afectados primariamente (Robinson y Sprayberry, 2014).

Todas las acciones patógenas de la luz siguen dos leyes, la de Grothaus-Droper, cualitativa, la cual dice que "cada cuerpo absorbe una luz de determinada longitud de onda"; y la segunda, de Einsetin, cuantitativa, define que "la energía necesaria para transformar una molécula estable en otra inestable es siempre una cantidad fija". Estas leyes establecen que es necesaria la absorción y llegada a la dermis de una sustancia fotodinámica, su activación por la luz con una determinada longitud de

onda y la permeabilidad en la piel, manifestándose en animales de capa blanca o zonas sin pelo (Couto, 1989).

## **Patogenia**

La energía radiante del sol puede causar daños a la piel, lo que se conoce como radiación actínica, la más importante en animales domésticos es la fotosensibilización. El estrato córneo, el pelo y la pigmentación dada por la melanina son barreras que protegen al animal. La mayoría de las reacciones de la piel debido a la luz solar ocurren por las radiaciones ultravioletas de onda corta, entre 290 y 320 nm, ya que las menores de 290 nm son eliminadas por la capa de ozono (Jubb, 1991).

La fotosensibilización se asemeja a una quemadura solar pero es diferente, es una severa dermatitis de la piel no pigmentada ocasionada por una reacción compleja, dada por la presencia de agentes fotodinámicos que son expuestos a la luz ultravioleta. Ocurre una reacción de oxidación de los aminoácidos histidina, triptófano, tirosina, que son muy sensibles a la radiación UV, desencadenando una respuesta inflamatoria intensa de los vasos sanguíneos y células circundantes, llevando a necrosis del tejido (Jubb, 1991).

La fotosensibilidad está dada por la activación de un agente fotodinámico que se encuentra en la circulación sistémica, pudiendo ser de origen externo o ser una sustancia endógena, que se ha acumulado hasta un grado anormal por una disfunción metabólica. Este agente presenta una configuración química que le permite absorber longitudes de onda específicas de la luz ultravioleta o visible, llevando a presentar un estado inestable cuando es activado. Pueden darse dos procesos, reaccionar directamente con el estrato biológico por transformación de hidrogeniones o electrones, o reaccionar con el oxígeno molecular y producir óxido reactivos, como oxígeno atómico, aniones superóxido y radicales hidroxilos (Jubb, 1991).

## **Signos Clínicos**

En los caballos las lesiones son más comunes en la cara y zona distal de las extremidades pero se puede afectar cualquier zona de piel blanca (Jubb, 1991). En casos severos se pueden afectar animales con piel pigmentada (Stegelmeier, 2002).

Los signos clínicos incluyen fotofobia y molestias, como rascarse, frotarse las orejas, párpados y el hocico. Las áreas afectadas desarrollan eritema, seguido por edema, exudación serosa, formación de costras, necrosis de la piel, pudiéndose desprender capas necróticas de la misma (Stegelmeier, 2002).

Los animales afectados frecuentemente desarrollan infecciones secundarias y algunos pueden presentar queratitis, conjuntivitis y edema de córnea (Perusia y Arnesto, 2004; Scott y Miller, 2004).

Las lesiones se restringen a zonas de piel clara y con poco pelo, pero pueden extenderse a zonas de piel oscura. Los factores que influyen en la gravedad de la reacción son el grado de pigmento reactivo en la piel y la exposición a la luz solar (Scott y Miller, 2004) y su presentación siempre representa una amenaza para la vida, salvo que pueda protegerse de la luz solar (Radostis y col., 2002).

Los caballos completamente pigmentados son protegidos de la luz solar, incluso con la presencia del agente fotodinámico en la piel. Los signos que pueden presentar son excesivo lagrimeo y anormal intolerancia a la exposición a la luz (Lewis, 1995).

Los animales se encuentran inquietos, producen intensos movimientos de cola, patas, rascado sobre alambrados u objetos duros. Las zonas afectadas son asiento de un intenso prurito, provocando que los animales agiten la cabeza con movimientos anormales de la cola y coceo en el vientre (Jubb, 1991; Perusia y Arnesto, 2004).

Equinos y ganado vacuno con encefalopatía hepática muestran comportamientos anormales que pueden incluir bostezos, somnolencia, vagar sin rumbo, presión de la cabeza y lamido constante de objetos, y coma terminal. La claudicación es común en caballos en los cuales se afecta la piel sobre articulaciones y la corona (Knigh y Walter, 2003).




Foto 1: Fotosensibilización hepatógena, eritema marcado en el área de piel despigmentada del hocico (Scott y Miller, 2004).

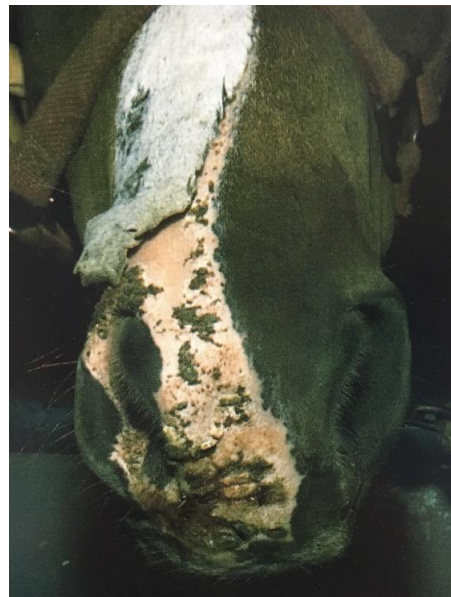

Foto 2: Fotosensibilización en un equino, con severa dermatitis afectando únicamente la piel no pigmentada (Lewis, 1995).

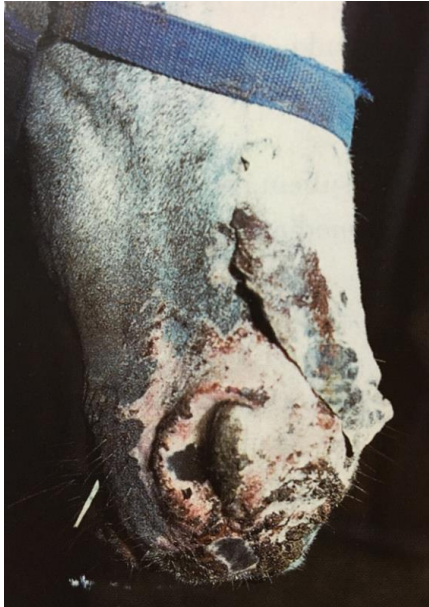

Foto 3: Fotosensibilización hepatógena, eritema, alopecia, úlceras, costras y esfacelación focal de la piel del hocico. (Scott y Miller, 2004).

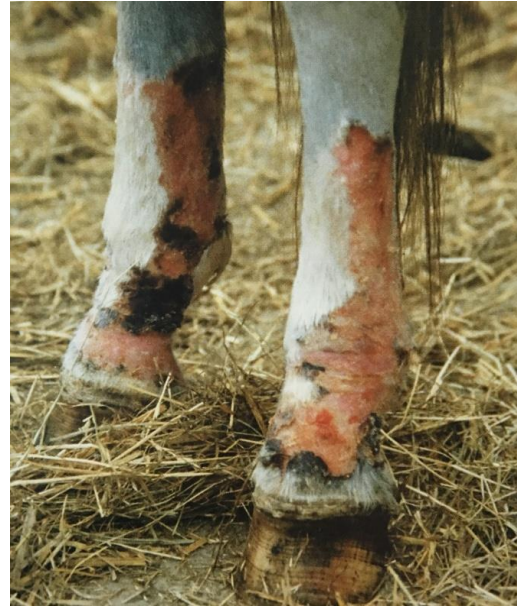

Foto 4: Fotosensibilización con alopecia, exudación hemorrágica y ulceración de la piel no pigmentada de los miembros (Lloyd y col., 2003).

## Clasificación

Todos los tipos de fotosensibilización comparten las siguientes tres características: presencia del agente fotodinámico en la piel, exposición simultánea a una cantidad suficiente de luz ultravioleta de determinada longitud de onda y su absorción cutánea, que es facilitada por la falta de pigmento y de manto piloso (Scott y Miller, 2004).

En los casos reportados de fotosensibilización en equinos, los agentes fotodinámicos provienen generalmente de plantas, micotoxinas producidas por hongos, drogas, metabolitos de la clorofila u otros productos químicos (Stegelmeier, 2002).

El síndrome de fotosensibilización se clasifica como primario y secundario. Primario es cuando el agente fotodinámico es ingerido, por ejemplo debido al consumo de plantas. Fotosensibilización secundaria es el síndrome más observado en caballos cuando acumulan filoteritina en asociación con la enfermedad hepática (Robinson y Sprayberry, 2012).

## Fotosensibilización Primaria

La fotosensibilización primaria es causada cuando la planta, droga, u otro agente fotodinámico entran en contacto con la piel y se activan por la luz solar (Stegelmeier, 2002).

La luz solar provoca la activación del agente fotodinámico presente en la piel, que fue absorbido sin cambios por el tracto digestivo, pudiendo provenir de una planta, droga u otra sustancia química. Algunos agentes pueden inducir la patología sin ser ingeridos, por el contacto directo con la piel (Stegelmeier, 2002).

Fotosensibilización primaria por contacto se ha observado en bovinos en la ubre debido al contacto con *Ammi spp.*, en el cual se sospecha que se debe al contacto de la toxina mayormente concentrada en las semillas con la piel, esto también se sospecha en operarios que trabajan con raciones, al manipular semillas contaminadas con esta planta que provocan lesiones en sus manos (Comunicación personal de la Dra. Carmen García y Santos).

La fotosensibilización primaria no causa daño hepático, excepto algunas toxinas que causan directamente fototoxicidad y hepatotoxicidad, en la cual es más difícil su diferenciación (Stegelmeier, 2002).

Según Lewis (1995), las principales plantas asociadas con fotosensibilización primaria en caballos son Trigo serraceno (*Fagopyrum perforatum*) y la Hierba de San Juan (*Hypericum perforatum*), también son potencialmente riesgosas el Perejil primavera (*Cymopterus wastonii*) y Biznaga (*Ammi majus*) que ambas como toxina presentan furocumarinas.

Los casos de fotosensibilización por contacto son más comúnmente observados en pasturas con legumbres, principalmente tréboles, siendo incierta la causa por la cual estas plantas acumulan agentes fotodinámicos. Como también los tréboles pueden causar fotosensibilización hepatógena, siendo necesario realizar una evaluación de la función hepática (Robinson y Sprayberry, 2014).

**Cuadro I:** Plantas, drogas y toxinas que causan fotosensibilización primaria en equinos. Recopilado de Lewis, 1995; Stegelmeier, 2002; y Reed y col., 2005.

	Nombre científico	Nombre común	Toxina	Referencia
<b>Plantas</b>	<i>Hypericum perforatum</i>	St. John´s, Hierba de San Juan	Hipericina	Lewis (1995) Stegelmeier (2002) Reed y col. (2005)
	<i>Fagopyrum esculentum</i>	Buckwheat, Trigo Serraceno. Alforfón	Fagopirina	Lewis (1995) Stegelmeier (2002)
	<i>Cymopterus watsonii</i>	Spring parsley, Perejil Primavera	Furocumarinas	Lewis (1995)
	<i>Ammi majus</i>	Bioshop´s weed, Falsa Biznaga	Furocumarinas	Lewis (1995) Stegelmeier (2002)
	<i>Medicago spp.</i>	Alfalfa	Desconocido	Stegelmeier (2002). Scott y Miller (2004).
	<i>Trifolium spp.</i>	Trébol	Desconocido	Stegelmeier (2002). Scott y Miller (2004) Reed y col. (2005)
	<i>Avena Sativa</i>	Avena	Desconocido	Stegelmeier (2002). Scott y Miller (2004).
	<i>Brassica spp.</i>	Brassica	Desconocido	Stegelmeier (2002)
	<i>Lolium perenne</i>	Raigrás	Peroline	Stegelmeier (2002) Reed y col. (2005)
	<i>Vicia spp.</i>	Arveja	Desconocido	Stegelmeier (2002). Scott y Miller (2004).
	<i>Copperia Pedunculata</i>	Rain Lily Flor de Mayo	Desconocido	Stegelmeier (2002)
<b>Micotoxinas</b>	<i>Microcystis aeruginosa</i>	Alga verde-azulada	Ficocianina	Stegelmeier (2002)
<b>Drogas</b>	Fenotiazina		Sulfóxido de fenotiacina	Stegelmeier (2002) Scott y Miller (2004) Reed y col. (2005)
	Sulfamidas, Tetraciclinas.		Desconocido	Stegelmeier (2002). Scott y Miller (2004) Reed y col. (2005)
	Furosemida, Clorpromacina		Desconocido	Stegelmeier (2002)
	Tiacidas, Acariflavinas, Rosa de Bengala, Azul de metileno		Desconocido	Scott y Miller (2004) Reed y col. (2005)



## Fotosensibilización Secundaria

La fotosensibilización secundaria o hepatógena es definida por un aumento de los niveles circulantes de filioeritrina, un metabolito de la clorofila, sintetizado por microorganismos entéricos. Cuando el hígado y la secreción de bilis se encuentran dañados, la filioeritrina se puede acumular en el hígado, la sangre y la piel, causando fotosensibilización, esta es la presentación más común en ganado bovino y equinos (Stegelmeier, 2002).

Este tipo de fotosensibilización se presenta por alguna enfermedad que causa un daño hepático severo y colestasis, como colelitiasis, colangitis bacteriana y migración parasitaria. Sin embargo la causa más común es la ingestión de plantas tóxicas y micotoxinas (Robinson y Sprayberry, 2014).

La Clorofila es el pigmento responsable de la coloración verde de las plantas, el cual se concentra más en las hojas, y posee la capacidad de absorber energía lumínica, que junto a la luz, el dióxido de carbono y el agua son los requerimientos básicos para llevar a cabo la fotosíntesis (Arata y Birabén, 1997).

La formación de clorofila depende de varios factores, entre los principales se encuentran la luz y la temperatura. En el caso de la temperatura, los extremos (muy bajas o muy altas) inhiben la formación de la misma, por lo que sería la primavera la estación más propicia para su síntesis (Ruiz-Oronoz y col., 1997).

La clorofila es convertida en filioeritrina por los microorganismos del rumen o del intestino grueso que remueven el átomo de magnesio de la molécula de clorofila e hidrolizan el grupo fitol y cadenas laterales metoxi carboxi dejando el núcleo de la clorofila intacto (Kaneko y col., 2008).

Los síntomas clínicos aparecen generalmente cuando la concentración de filioeritrina en suero es mayor a 80 mg/dl (Robinson y Sprayberry, 2014). La mayoría de las veces son inespecíficos y resultan de anormalidades del metabolismo y la excreción, para su aparición es necesaria la pérdida del más del 60 a 70% de la función hepática. Los más comunes son pobre condición corporal, anorexia, letargia y cólicos leves intermitentes. La disfunción cerebral es conocida como encefalopatía hepática, con cambios en el comportamiento, estupor y coma. Otros signos más inespecíficos son diarrea, edema ventral, prurito, polidipsia, parálisis bilateral laríngea (Elfenbein y House, 2011). La ictericia puede estar presente o no (Jubb, 1991).

La filioeritrina llega al hígado por la circulación portal, donde los hepatocitos la transportan y excretan a la bilis. Cuando existe lesión de las células hepáticas, una de las primeras consecuencias es la disminución en la excreción, acumulándose en la sangre y los tejidos, como la piel. Cuando la lesión hepática aunque sea grave y necrótica, es focal, generalmente no causa fotosensibilización, ya que el hígado tiene la suficiente capacidad de reserva para excretar la filioeritrina. Pero cuando la

lesión es leve, difusa y existe una elevada exposición a la radiación solar, puede manifestarse fotosensibilización (Jubb, 1991).

La excreción renal de filoeitrina es baja. Esta se acumula en los tejidos, incluyendo la piel, donde sus propiedades fotodinámicas provocan lesiones típicas, siempre que el animal este expuesto a una radiación solar suficiente de longitud de onda adecuada (Jubb, 1991).

Se puede decir que en el desarrollo de la presentación de este tipo de fotosensibilización inciden una serie de factores que actúan en sinergia. Debe estar presente el daño hepático, con el deterioro de la secreción biliar, suficiente para inhibir la excreción de filoeitrina. Por otro lado el equino debe ingerir cantidades suficientes de alimentos ricos en clorofila para producir filoeitrina. Y por último debe estar expuesto a la luz solar para alcanzar la fotoactivación de la filoeitrina a nivel de la dermis. Existen escenarios en el que una u otra de estas variables puede aumentar temporalmente, provocando fotosensibilidad periódica que se resuelve o produce estacionalmente. También inciden factores en la presentación clínica como el estado nutricional y fisiológico del animal, por ejemplo el parto y la lactancia (Stegelmeier, 2002).

#### Fotosensibilización por el metabolismo aberrante de las porfirinas

La fotosensibilización por el metabolismo aberrante de las porfirinas es de origen congénito, desde el nacimiento los animales no pueden metabolizar los componentes de los eritrocitos, resultando en hematoporfirinas fotosensibilizantes que se depositan en la piel (Buergelt y Del Piero, 2013).

Este tipo de fotosensibilización ocurre por el metabolismo defectuoso de la enzima uroporfirinógeno III sintetasa, involucrada en la síntesis de hemoglobina (Stegelemier, 2002).

Se ha reportado en ganado vacuno, cerdos y gatos (Stegelemier, 2002), pero no en equinos (Stegelemier, 2002; Buergelt y Del Piero, 2013).

Se ha reconocido en Estados Unidos, Canadá, Dinamarca, Jamaica, Inglaterra, Sudáfrica, Australia y Argentina. El ganado vacuno hereda el defecto como un factor autosómico recesivo simple, los animales heterocigotas son normales pero los homocigotas recesivos son afectados la nacer, presentan color pardo rojizo de los dientes, huesos y orina. La exposición prolongada a la luz solar causa fotosensibilización, con hiperemia, formación de vesículas, necrosis superficial de la piel no pigmentada. También presentan anemia hemolítica normocrómica, con macrocitos y microcitos, con punteado basófilo y se produce esplenomegalia (Manual Merk de Veterinaria, 2007).

Se han registrado casos en corderos en Nueva Zelanda y Estados Unidos, los cuales son normales al nacer pero aparece una fotosensibilización grave y persistente de las cinco a siete semanas, cuando empiezan a consumir dieta con

clorofila. Se produce insuficiencia hepática pero la histología del hígado es normal (Radostis y col., 2002).

**Cuadro II:** Plantas, drogas y toxinas que causan fotosensibilización secundaria en equinos. Recopilado de Lewis, 1995; Stegelmeier, 2002; y Reed y col, 2005.

	Nombre científico	Nombre común	Toxina	Referencia
<b>Plantas</b>	<i>Senecio spp.</i>	Margarita de Campo	Alcaloides pirrolizidínicos	Lewis (1995) Stegelmeier (2002) Reed y col. (2005)
	<i>Amsinckia spp.</i>	Fiddleneck, tarweed	Alcaloides pirrolizidínicos	Lewis (1995) Stegelmeier (2002) Reed y col. (2005)
	<i>Crotolaria spp.</i>	Rattlepod, rattlebox	Alcaloides pirrolizidínicos	Lewis (1995) Stegelmeier (2002) Reed y col. (2005)
	<i>Cynoglossum officinale</i>	Hound's tongue, Lengua de Perro, Cinoglosa.	Alcaloides pirrolizidínicos	Lewis (1995) Stegelmeier (2002)
	<i>Heliotropium spp.</i>	Heliotrope, stickseed	Alcaloides pirrolizidínicos	Lewis (1995) Reed y col. (2005)
	<i>Echium plantagineum</i>	Purple viper's-bugloss Flor morada	Alcaloides pirrolizidínicos	Stegelmeier (2002) Reed y col. (2005)
	<i>Trifolium hybridum</i>	Alsike clover, Trébol Híbrido	Probablemente una micotoxina	Lewis (1995) Stegelmeier (2002) Reed y col. (2005)
	<i>Panicum coloratum</i>	Kleingrass pasture, Mijo	Probablemente una micotoxina	Lewis (1995)
	<i>Indigofera spicata</i> <i>Indigofera dominii</i>	Indigo	Indospicine	Lewis (1995)
	<i>Lantana camara</i>	Lantana	Lantadenos A y B	Stegelmeier (2002).
	<i>Myoporum laetum</i>	Tansparente	Ngaiona	Stegelmeier (2002) Reed y col. (2005)
<b>Micotoxinas</b>	<i>Pithomyces chartarum</i> <i>Microcystis spp.</i>	Hongo de la pradera Algas azul-verde en agua	Esporidesmina Péptido cíclico	Stegelmeier (2002) Reed y col. (2005)
<b>Drogas</b>	Tetracloruro de carbono, fosforo, cobre		Desconocido	Stegelmeier (2002) Scott y Miller (2004).
<b>Enfermedades</b>	Absceso hepático		Bacterias/toxinas	Stegelmeier (2002) Scott y Miller (2004).
	Linfosarcoma Carcinoma hepático		Linfocitos malignos Hepatocitos malignos	Scott y Miller (2004).
	Suero, antisuero. (enfermedad de Theiler) Oclusión del conducto biliar común; inflamación, colestasis, migración parasitaria			Stegelmeier (2002) Scott y Miller (2004).

## Fotosensibilización de etiología incierta

Se denomina fotosensibilización de etiología incierta cuando no se puede establecer la patogénesis (Buergelt y Del Piero, 2013).

Existen casos de fotosensibilización aparente en caballos pero su patogenia es desconocida. Algunos casos se asociaron a pasturas suculentas. La fotosensibilización asociada con la ingestión de trébol, alfalfa, arvejas y avena se consideró primaria en algunos casos y en otros hepatógena. También se informaron casos de fotodermatitis equina asociada a *Dermatophilus congoliensis* en áreas de piel clara (Colahan y col., 1998; Scott y Miller, 2004).

Casteel y col. (1991) menciona que muchas veces pasturas inocuas se asocian a cuadros esporádicos de fotosensibilización en ciertas épocas del año o debido a factores climáticos inusuales, como un periodo excesivo de lluvias.

### **Diagnóstico**

Toda dermatitis limitada a áreas despigmentadas debe ser sospechosa de fotosensibilización (Robinson y Sprayberry, 2014). El diagnóstico se fundamenta en la anamnesis, el examen físico, la investigación de los establecimientos y la evaluación del laboratorio (Scott y Miller, 2004).

Es importante una historia detallada de administración de drogas, pastura y el examen del heno por la posible presencia de plantas tóxicas (Robinson y Sprayberry, 2014).

Siempre se deben indicar pruebas de función hepática, aunque el caballo no presente signos clínicos de hepatopatía (Scott y Miller, 2004; Reed y col., 2005). La detección de una alta actividad de enzimas hepáticas apoya el diagnóstico de la enfermedad hepática como problema primario (Robinson y Sprayberry, 2012).

La biopsia de las lesiones de la piel y la histopatología son a menudo inespecíficas, pero pueden ser de ayuda para descartar otras patologías. Se observan queratinocitos apoptóticos, dermatitis linfocitaria perivascular, hiperplasia epidérmica e hiperqueratosis. Puede observarse también erosión, ulceración y necrosis (Boord, 2003).

Cuando se realiza la biopsia de piel en la mayoría de las lesiones se han convertido en crónicas y los hallazgos histológicos consisten en dermatitis necrotizante o fibrosante difusa. Cuando las muestras son de lesiones más agudas, se observa edema dérmico y epidérmico y depósito intramural y perivascular de material eosinofílico amorfo en los vasos dérmicos superficiales (Scott y Miller, 2004).

## Diagnóstico Diferencial

### Quemadura Solar:

La fototoxicidad es la reacción clásica a la quemadura solar y es una respuesta relacionada con la dosis de exposición lumínica. Esta afección también se conoce como dermatitis solar, dermatitis actínica, y se debe a una reacción actínica de la piel blanca, de color claro o dañada que no tiene cobertura pilosa suficiente (Scott y Miller, 2004).

Es importante diferenciar la fotosensibilización de la quemadura solar, la cual es la afección directa de la epidermis por la intensa radiación ultravioleta. El daño en este caso se limita a las áreas no pigmentadas de la piel y el daño más severo se localiza donde llega el máximo ángulo de incidencia de los rayos solares. Clínicamente la mejor característica para diferenciar una quemadura solar de fotosensibilización es que, en la primera se observan alrededor del hocico lesiones curvas que disminuyen al disminuir el ángulo de incidencia del sol, en cambio en la segunda se afecta todo el contorno de la piel despigmentada y con signos más severos, como eritema, edema, dolor, vesículas, con exudación serosa, necrosis, ulceración y desprendimiento de la piel (Plisworth y Knottenbelt, 2007).

La fotosensibilización y la quemadura solar ambas son reacciones a la radiación visible y a la luz ultravioleta, pero la quemadura solar es causada por la exposición prolongada a los efectos dañinos de los mismos causando el fotodaño acumulativo de la piel, mientras que la fotosensibilización se manifiesta como una reacción rápida de las células (Quinn y col., 2014).

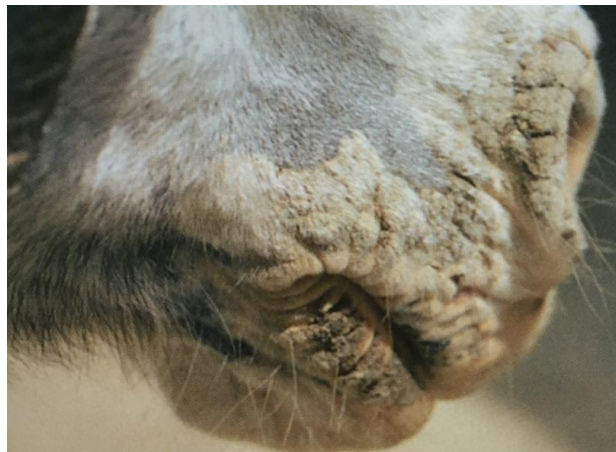

Foto 5: Quemadura solar (Lloyd y col., 2003).

Cuando se expone a la luz solar directa o reflejada induce la formación de radicales libres (radical superóxido, peróxido de hidrógeno y radical hidroxilo) que comprometen la epidermis, formando queratinocitos vacuolados, apoptóticos, con dilatación y pérdida vascular, depleción de células de Langherghans y células cebadas, e incremento de histamina, prostaglandina, leucotrienos, etc. (Scott y Miller, 2004).

El inicio agudo de una fotosensibilización que afecta a los miembros y el hocico, lleva a pensar en una quemadura solar o a la ingestión de plantas con agentes fotoactivos, o a una enfermedad avanzada del hígado. Para diferenciar ambas patologías de manera sencilla, se puede utilizar bloqueador solar o la reducción a la exposición del sol, y si con esto se logra la curación, el diagnóstico se orientaría a una quemadura solar. En cambio sino ocurre debe ser estudiado el tipo de pastoreo y la ingestión de plantas (Knottenbelt, 2009).

### Reacciones alérgicas

Se denomina fotoalergia a la reacción a un agente químico, ya sea sistémico o de contacto, y a la luz ultravioleta, en la cual existe un mecanismo inmunológico (Scott y Miller, 2004).

Pueden ser debidas por ejemplo a picaduras de insectos, dermatitis atópicas, alergias ambientales, mohos o mala calidad alimentaria. Es la alergia más común que puede manifestarse en todo el cuerpo, incluyendo pecho y miembros (Kane, 2012).

La dermatitis por fotocontacto tiene lugar cuando los contactantes causan fotosensibilidad o fotoalergia. La fitofotodermatitis es debida específicamente al contacto con ciertas plantas (Scott y Miller, 2004).

Se ha observado fotoalergia en equinos que se encuentran en praderas de trébol, con lesiones en las extremidades blancas y el hocico (Reed y col. 2005).

La atopía se caracteriza por prurito y/o urticaria recurrente, suele presentar variación estacional y no presenta otros signos primarios. Las lesiones secundarias incluyen: excoriación, alopecia, pápulas, liquenificación, aumento del espesor de la piel e hiperpigmentación (Lloyd y col., 2003).

La hipersensibilidad por contacto se diferencia de la dermatitis irritante por contacto por su base inmunológica (hipersensibilidad tipo IV). La primera requiere una exposición previa, que puede haber ocurrido días o años antes de la segunda exposición, mientras que la dermatitis irritante por contacto puede manifestarse con la primera exposición (Colahan y col., 1988).

En los casos agudos de reacción de hipersensibilidad se observan pápulas, eritema, vesículas, exudación, formación de costras y prurito en grado variable. En los casos crónicos se presenta alopecia, liquenificación y cambios pigmentarios. Las lesiones tienden a presentarse en zonas en contacto con cinchas, cubos de alimento, sudor, cama, vendas para miembros u otros elementos (Colahan y col., 1988).

Eliminar la causa es el primer tratamiento, si esto no es suficiente se deben administrar antihistamínicos o corticoides, como dexametasona (Kane, 2012). También debe estabularse el animal durante las horas del día (Reed y col. 2005).

### Vasculitis leucocítica:

La Vasculitis leucocítica es frecuentemente mal diagnosticada como dermatitis de cuartilla o dermatofilosis. Es posible que sea debido a cambios ambientales. Son más afectados los caballos adultos, en las regiones de piel no pigmentada de las extremidades, sobre todo partes laterales de las patas traseras. Se presenta más en verano y con fuerte exposición al sol (Knottenbelt, 2011).

Las lesiones son múltiples y bien demarcadas, usualmente un solo miembro es afectado (Lloyd y col., 2003).

La etiopatogenia es incierta. Las lesiones al ser predominantes en las partes blancas de los miembros se sugiere que implica una relación con la radiación UV, pero no se ha determinado un proceso de fotosensibilización (Lloyd y col., 2003).

No es una fotosensibilización, ya que los equinos afectados no tienen contacto o ingestión con componentes fotosensibilizantes, ni alteración de la función hepática (Lloyd y col., 2003; Knottenbelt, 2011; Buergelt y Del Piero, 2013).

Es sospechada una base inmunomediada desde que fueron identificados en los vasos sanguíneos de animales afectados Inmunoglobulina G y/o el factor C3 del complemento (Lloyd y col., 2003; Knottenbelt, 2011).

Las lesiones son caracterizadas por eritema, edema y exudación serosa, pueden formarse costras y úlceras (Lloyd y col., 2003; Buergelt y Del Piero, 2013). Cuando el caso es crónico la epidermis aparece con hiperplasia y con hiperqueratosis (Buergelt y Del Piero, 2013).

El principal diferencial es la fotosensibilización, especialmente de contacto, se deben tener en cuenta para esto los signos clínicos presentes y evaluación de la función hepática (Lloyd y col., 2003).

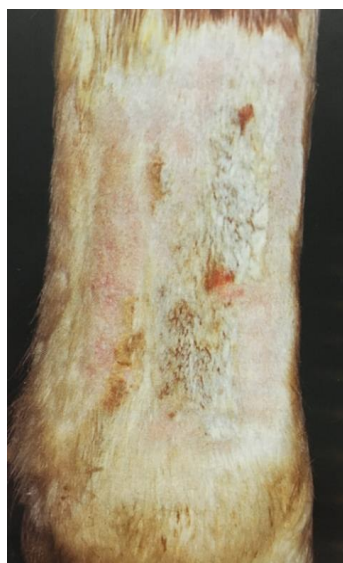

Foto 6: Vasculitis leucocítica, fotoagravada con costras adheridas y lesiones ulceradas hemorrágicas (Lloyd y col., 2003).

## Dermatitis de la cuartilla

Es una reacción cutánea de la cuartilla del caballo. Se presenta más comúnmente en equinos adultos, más en razas de tiro por tener pelos largos en la parte caudal de la cuartilla y miembros posteriores, afectándose más las extremidades despigmentadas, pero esto no es una limitante para la aparición de la enfermedad. Se observa edema, eritema, exudación, que lleva al apelmazamiento de pelos y costras, es común la presencia de infección bacteriana secundaria. Cuando el proceso se vuelve crónico la piel se afina, apareciendo fisuras por el constante movimiento del área. Las lesiones son dolorosas y pueden provocar claudicación (Anthony, 2013).

Una gran cantidad de equinos Pura Sangre de Carrera presentan esta patología, probablemente es predispuesta por el corte de pelo en la zona de la cerneja y la cuartilla, siendo también algunos más predispuestos que otros (Comunicación personal Dr. Jorge Carluccio).

Las lesiones iniciales afectan la parte palmar o plantar de la cuartilla. Una gran variedad de condiciones inflamatorias de la piel pueden afectar la región de la cuartilla (Lloyd y col., 2003). Por lo que debería ser considerado un síndrome (Anthony, 2013).

Es importante para establecer un diagnóstico inspeccionar el medio ambiente, debido a que la causa más común es la exposición crónica a la humedad, como son la cama húmeda y el barro (Knottenbelt, 2011).

El tratamiento ideal depende de la causa, pero si no es identificada se debe realizar una correcta higiene de las lesiones y aplicar preparaciones tópicas que contengan antiinflamatorios, antibióticos y antifúngicos (Lloyd y col., 2003).

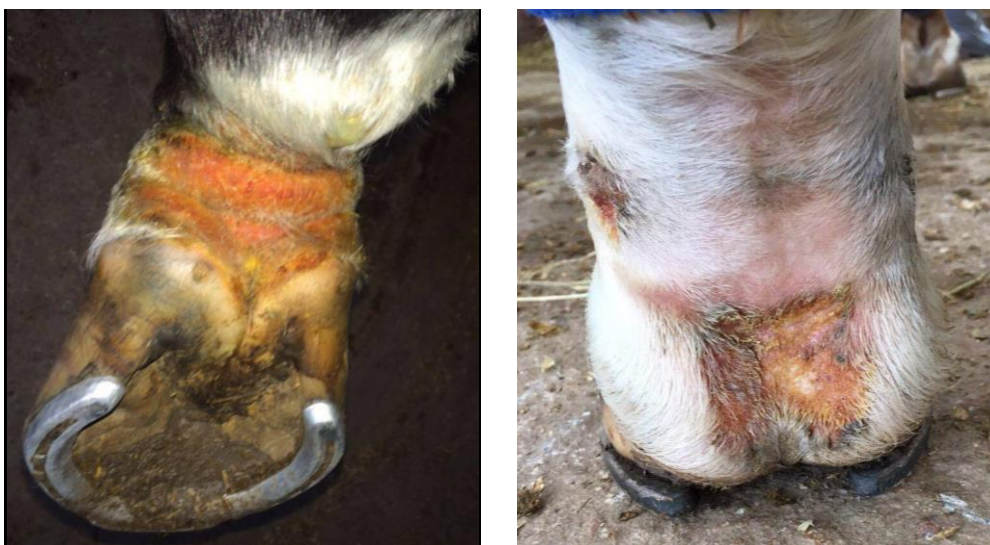

Foto 7 y 8: Dermatitis de la cuartilla (Fotografías brindadas por el Dr. Jorge Carluccio).



### Foliculitis y Forunculosis

Son causadas por la infección del folículo piloso más frecuentemente con especies de *Staphylococcus*, y ocasionalmente con *Corynebacterium* y *Streptococcus*. Estas infecciones son generalmente secundarias a un trauma cutáneo que causa un compromiso en la integridad de las barreras de la piel. El *Staphylococcus* causa inflamación del folículo (foliculitis) provocando ruptura del mismo llevando a forunculosis (Fadok, 1995).

Para el diagnóstico se deben observar signos clínicos, realizar el cultivo y sensibilidad, también pueden ser de ayuda realizar biopsias de piel (Fadok, 1995).

El tratamiento debe ser con antibióticos, como penicilina, que puede potenciarse con sulfa trimetoprim o estreptomina. También se debe realizar un tratamiento tópico con lociones, como por ejemplo de peróxido de benzoilo (Fadok, 1995).



Foto 9 y 10: Foliculitis y forunculosis (Lloyd y col., 2003).

### Dermatofilosis

La dermatofilosis es una dermatitis infecciosa común, superficial, pustulosa y costrosa causada por *Dermatophilus congoliensis* (Scott y Miller, 2004).

Generalmente se presenta durante climas cálidos y húmedos, especialmente luego de episodios de lluvias prolongadas (Lloyd y col., 2003).

Se presenta típicamente en el dorso ("escalado de lluvia"), en cuartillas y en distal de miembros ("fiebre del barro"), también pueden aparecer lesiones en la cara, boca y perineo. La piel no pigmentada es más predisponente (Lloyd y col., 2003).

Las lesiones primarias son pápulas en penachos foliculares y no foliculares. Rara vez se observan pústulas. Las lesiones confluyen con rapidez y se convierten en exudativas, con formación de grupos ovoides de hasta cinco centímetros de pelos que se enredan (efecto en pincel). Cuando estos pincheles son arrancados, se observan áreas ovoides de piel eritematosa, erosionada o ulcerada, a menudo sangrante y pustulosa (Scott y Miller, 2004).

El diagnóstico definitivo se realiza mediante citología, biopsia de piel y cultivo. La mayoría de las lesiones presenta regresión espontánea dentro de las cuatro semanas si los animales pueden mantenerse secos. Deben usarse soluciones tópicas como yodóforos, cal sulfurada al 2 a 5% o clorhexidina al 1 a 4%. El tratamiento sistémico es necesario en infecciones graves, generalizadas o crónicas, y se utilizan con mayor frecuencia penicilina para corto plazo o sulfa trimetoprim para largo plazo (Scott y Miller, 2004).

### Dermatofitosis o tiña

*Trichophyton equinum* es la causa más común de dermatofitosis equina en todo el mundo (Scott y Miller, 2004).

Se manifiesta con costras y lesiones circulares con pérdida de pelo. Es una zoonosis y es común en la mayoría de los animales, sobre todo en gatos. En equinos es más común en animales jóvenes o viejos, ya que se asocia a una baja de la inmunidad o estrés (Kane, 2012).

Algunos pacientes pueden desarrollar la lesión anular clásica con curación central y pápulas y costras foliculares finas en la periferia. El prurito suele ser mínimo o ausente. Las lesiones suelen presentarse en la cara, el cuello, la región dorsolateral del tórax y el área de la cincha (Scott y Miller, 2004).

La evidencia definitiva de dermatofitosis es mediante el examen microscópico de los pelos arrancados que revela la presencia de hifas y artroesporas en el 54 a 64% de los casos (Scott y Miller, 2004).

El tratamiento más utilizado es tópico, con miconazol o ketonazol, tres veces a la semana. También puede ser utilizado sulfuro de cal a altas concentraciones. Vía oral se administra griesofulvina (Kane, 2012). Algunos autores consideran que la exposición a la luz solar es beneficiosa (Scott y Miller, 2004).

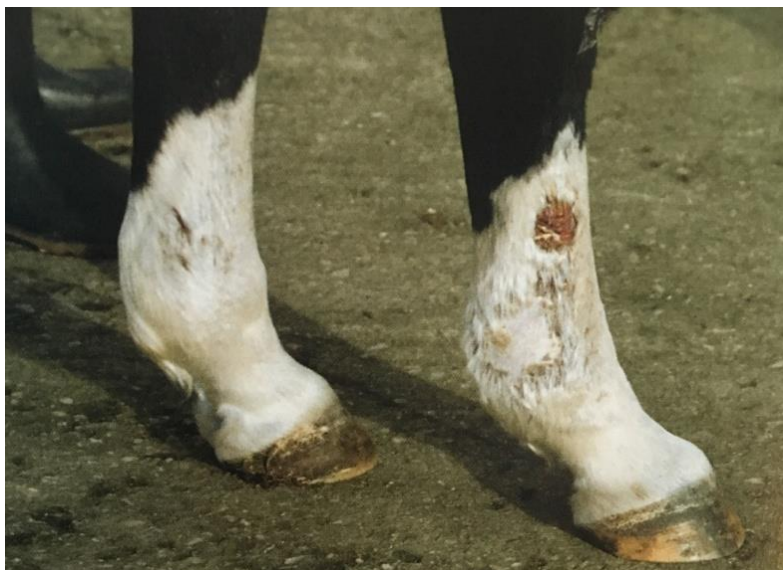

Foto 11: Dermatofitosis (Lloyd y col., 2003).

## Tratamiento

El tratamiento requiere siempre que sea posible la identificación y eliminación de la causa (Scott y Miller, 2004; Reed y col., 2005).

Un cambio en la dieta y de medio ambiente generalmente es suficiente para la eliminación del agente fotodinámico y se debe evitar la exposición al sol (Stegelmeier, 2002).

Más allá de la causa el tratamiento incluye terapia de sostén, administración sistémica de corticosteroides y tratamientos cutáneos tópicos, prevención de una mayor exposición al sol manteniendo los caballos estabulados durante el día o la aplicación de pantallas solares en la piel no pigmentada (Robinson y Sprayberry, 2012).

Las lesiones de piel pueden ser tratadas con soluciones tópicas de antibióticos, como sulfadiazina plata. También la administración de corticoides tópicos o sistémicos, para ayudar a controlar la inflamación, aunque en caso de fotosensibilización secundaria puede tener efectos hepáticos negativos (Robinson y Sprayberry, 2014).

Si se sospecha de fotosensibilización primaria por contacto las lesiones deben ser lavadas (Boord, 2003).

La fotodermatitis puede mejorar con la administración de glucocorticoides sistémicos, antiinflamatorios no esteroideos, como aspirina y fenilbutazona, y aplicaciones de agentes tópicos calmantes fríos (Scott y Miller, 2004).

La hidroterapia fría es indicada para disminuir la inflamación, ayudar el desbridamiento como la prevención de miasis (Robinson y Sprayberry, 2014).

El vendaje con material antiadherente y algodón de los miembros afectados puede ser considerado en el caso de gran tumefacción y exudado (Robinson y Sprayberry, 2014).

Generalmente la dermatitis es tratada mejor tópicamente con ungüentos antimicrobianos. Si las lesiones son severas, los animales pueden necesitar terapia con antibióticos sistémicos (Stegelmeier, 2002),

La administración de antibióticos sistémicos es indicado en el caso de celulitis, como puede ser ceftiofur sódico, a una dosis de 2,2 mg/kg vía endovenosa cada 6 u 8 horas, penicilina G procaínica a una dosis de 22.000 UI vía intramuscular cada 12 horas, penicilina G potásica a una dosis de 22.000 UI vía intravenosa cada 6 horas, también se pueden combinar con aminocluósidos y metronidazol, este último a una dosis de 20 a 25 mg/kg vía oral o rectal cada 8 o 12 horas. El tratamiento antimicrobiano debe extenderse por diez a catorce días (Robinson y Sprayberry, 2014).

Las áreas de necrosis y muda pueden requerir desbridamiento quirúrgico (Scott y Miller, 2004).

Los equinos con fotosensibilización hepatógena responden bien al tratamiento y manejo y deben recibir tratamiento en caso de manifestar encefalopatía hepática, aunque presentan un pobre pronóstico (Robinson y Sprayberry, 2014).

Si el daño es severo se debe considerar la eutanasia (Stegelmeier, 2002).

### **Pronóstico**

En general, el pronóstico vital de fotosensibilización primaria es favorable, pero malo para la hepatógena (Colahan y col., 1998; Scott y Miller, 2004).

## **PLANTAS TÓXICAS**

Se considera una planta tóxica cuando siendo consumida espontáneamente y en condiciones naturales, causa daños a la salud del animal, pudiendo llevar a la muerte (Riet-Correa y Méndez, 1993).

Las plantas sintetizan naturalmente componentes durante su metabolismo, encontrándose los primarios, que son fundamentales para las funciones de la planta, y los secundarios, los cuales cumplen papeles en la señalización química y defensa contra herbívoros, insectos, plagas e incluso otras plantas, provocando la aparición reiterada de toxicidad o irritación que genera un aprendizaje condicionado o el rechazo hacia esas plantas (Quinn y col., 2014).

Pueden causar la muerte, enfermedad crónica, debilitamiento, disminución de la ganancia de peso, aborto, defectos congénitos, aumento del intervalo de parición y fotosensibilización. Además generan costos en instalación de cercas, costos laborales, de gestión y por pérdidas de forraje contaminado (Manual Merck de Veterinaria, 2007).

Las pérdidas económicas debido a plantas tóxicas se pueden definir como directas e indirectas. Las pérdidas directas son por muerte de animales, menor rendimiento reproductivo (abortos, infertilidad, malformaciones congénitas), en los animales supervivientes disminuye la producción, presentan enfermedades subclínicas con disminución de la producción de leche, carne o lana, y también debido al aumento de susceptibilidad a otras enfermedades dado a una respuesta inmunológica deprimida. Como pérdidas indirectas tenemos el costo del control de estas plantas, menor valor del forraje debido al pastoreo diferido, reducción del valor del suelo, costo de reposición de animales, costos de diagnóstico y tratamiento de animales afectados. Principalmente las pérdidas económicas se deben a la muerte de

animales, disminución en la producción y gastos en medidas de control y profilaxis (Riet-Correa y Méndez, 1993).

Estos compuestos generan grandes pérdidas económicas para las industrias ganaderas, debido a su capacidad de causar fotosensibilización y toxicidad en seres humanos y animales (Quinn y col., 2014).

Teniendo en cuenta las plantas que causaron al menos un brote informado desintoxicaciones rumiantes o equinos, hay por lo menos 179 especies de plantas tóxicas pertenecientes a 103 géneros en Brasil, Uruguay, Argentina, Colombia y Chile. En Uruguay los datos de los últimos diez años de la Regional de Diagnóstico Laboratorios Este y Noroeste, en Treinta y Tres y Paysandú, mostraron que las intoxicaciones de plantas en el ganado representan 16% y 10% de los casos diagnosticados en ambos centros respectivamente (Riet-Correa y Méndez, 1993).

En principio tóxico es desconocido en al menos 64 de estas 179 especies de plantas tóxicas reportados. Las plantas que contienen alcaloides pirrolizidínicos (*Senecio spp.*, *Crotalaria spp.*, *Echium plantagineum*, *Erichtites hieracifolia*) y las plantas que contienen fluoracetato son el grupo más importante de plantas tóxicas (Riet-Correa y Medeiros, 2010).

El *Senecio spp.* es la planta tóxica que se puede considerar más importante en Rio Grande do Sul, Santa Catarina, Paraná y Uruguay (Riet-Correa y Méndez, 1993).

Dentro de las plantas que afectan la piel tenemos varios tipos, por un lado las que afectan al hígado, manifestando fotosensibilización secundaria como signo de la enfermedad hepática, ocasionando dermatitis y pérdida de pelo en las zonas de piel blanca, por otro lado están las que poseen compuestos que luego de absorbidos por el tracto digestivo causan fotosensibilización al activarse con la luz solar y por último las que causan una reacción en la piel por contacto o mecánicamente (Knighth y Walter, 2003).

### **Epidemiología de la intoxicación por plantas**

La intoxicaciones en equinos son menos comunes que en otras especies, como bovinos y perros, debido a características de esta especie de ser más selectiva en su dieta, manejarse generalmente con un pastoreo continuo, tener un estómago de menor tamaño que lleva a ingerir pequeñas dosis de un tóxico potencial por unidad de peso corporal. Además de ser una especie que generalmente se encuentra en un ambiente más controlado y con propietarios más atentos (Southwood y Wilkins, 2014).

Para presentarse una intoxicación por plantas en general deben darse algunos factores, como son la palatabilidad, ya que muchas a pesar de ser ingeridas por desconocimiento no son palatables; el hambre, debido a que en época de escasez de forraje es más probable que sean consumidas tóxicas que se encuentran verdes, por ejemplo *Senecio spp.*; la sed, porque al beber pueden perder la palatabilidad y

capacidad de selección; otros factores son el desconocimiento, la posibilidad de el acceso a las plantas, la dosis tóxica, el período de ingestión y las variaciones en la toxicidad (como son la época del año, la fase de crecimiento, el tipo de suelo, las fertilizaciones y el uso de herbicidas) (Riet-Correa y Méndez, 1993).

Algunas causas que llevan a los caballos a ingerir plantas tóxicas son: insuficiente forraje disponible, contaminación de fardos o granos con semillas tóxicas, podas de árboles a disposición del caballo, uso de herbicidas que aumentan la palatabilidad. Los propietarios deben siempre estar alerta para detectar la presencia de plantas tóxicas en sus pasturas, y si no son capaces de identificarlas, pueden ser asistidos por especialistas en el tema (Hall y col., 1995).

Son más comunes las intoxicación en caballos domesticados que no tienen otra opción a consumir lo que se les ofrece o el alimento ofrecido no es suficiente y esto los lleva a consumir estas plantas; así mismo es más fácil que puedan tener acceso a podas de jardines o desechos de parques que pueden resultar perjudiciales (Van Nievwstad, 2008).

Para realizar el diagnóstico de intoxicación por plantas se deben tener en cuenta los siguientes datos epidemiológicos: presencia de la misma, su toxicidad, la frecuencia y la época en que se presenta la enfermedad y bajo qué condiciones ocurre la ingestión. También se deben registrar los signos clínicos, evaluar la evolución y realizar análisis de bioquímica sanguínea, esta última sobre todo en plantas hepatotóxicas y nefrotóxicas. El diagnóstico toxicológico es de menor importancia dado a la dificultad de no poder ser realizado rutinariamente en los laboratorios y a que no todos los principios activos se encuentran identificados (Riet-Correa y Méndez, 1993).

El diagnóstico o la sospecha de intoxicación vegetal es difícil, siendo importante conocer las plantas que se presentan en determinadas zona y las condiciones en las que provoca el envenenamiento (Manual Merk de Veterinaria, 2007).

El reconocimiento de la posible intoxicación y la identificación de los tóxicos específicos puede ser un desafío, siendo necesario una completa historia que incluya los tóxicos posibles presentes en el ambiente, aunque su presencia no indica que sea la causa del cuadro, siendo necesario realizar el registro de los signos clínicos compatibles, análisis de laboratorio y diagnóstico toxicológico (Southwood y Wilkins, 2014).

En el tratamiento general frente a una intoxicación debe primero estabilizar los signos vitales, luego si se tiene la suficiente información del fármaco, se puede utilizar el antídoto específico, se debe continuar con la obtención de la historia clínica, evaluación del paciente, prevención de la absorción del tóxico y eliminación del mismo si fue absorbido, y brindar un cuidado sintomático y de soporte con monitoreo. En el caso de intoxicación por plantas no existe un antídoto específico,

siendo el principal tratamiento sintomático y cuidados de enfermería (Southwood y Wilkins, 2014).

## **Plantas que causan fotosensibilización primaria**

### *Ammi majus*

Es una planta de cincuenta centímetros a un metro de altura, con hojas alternas, flores pequeñas con pétalos blancos, agrupadas en umbelas de cinco a diez centímetros de diámetro. Florece desde el final de la primavera y en verano, se encuentra distribuida en Europa (Marzocca, 1976), también en Uruguay, Argentina y Brasil (Riet-Correa y Méndez, 1993).

Sus principios tóxicos son identificados como furocumarinas (psoralenos), estos causan fotosensibilización tanto por contacto directo o por ingestión (Villar y Ortiz, 2006; Riet Correa y col., 1993). La molécula psorlaeno se reactiva por la luz ultravioleta y forma aductos directamente con el ADN de las células cutáneas, siendo diferente a las demás sustancias fotosensibilizantes que forman radicales libres de oxígeno (Villar y Ortiz, 2006).



Foto 12: *Ammi majus* (Villar y Ortiz, 2006).

El contacto y/o la ingestión directa con *A. majus* en las épocas de floración ocasiona un cuadro clínico con lesiones de fotosensibilización en animales expuestos a la luz solar. En bovinos el cuadro se observa siete a diez días después de ser introducidos en el área donde se encuentra la planta, la morbilidad puede llegar al 100% y la mortalidad es casi nula (Riet-Correa y Méndez, 1993).

En bovinos la administración de 1,7 a 8 g/kg de peso vivo de semillas de la planta produce lesiones de fotosensibilización (Riet-Correa y Méndez, 1993).

En la intoxicación por *A. majus* no se altera la funcionalidad hepática, no detectándose alteración en las enzimas hepáticas, ni lesiones histopatológicas (Riet-Correa y Méndez, 1993).

Causa fotosensibilización en el ganado lechero y en aves es perjudicial al aparecer como impurezas en la ración. Debido a esto fue declarada en Argentina "plaga de la agricultura" (Marzocca, 1976).

### *Ammi viznaga*

Es una planta anual que se propaga por semillas, comienza a vegetar a mediados de primavera y florece en verano. Se diferencia de *A. majus* por tener todas las hojas superiores e inferiores y flores algo más grandes dispuestas en umbelas pluriflorales más densas. Se encuentra en Europa y es adventicia en América (Argentina y Uruguay) (Marzocca, 1976).

Se la considera perjudicial por causar fotosensibilización en el ganado y en Argentina al igual que *A. majus* se la declaró "plaga de la agricultura" (Marzocca, 1976).

## **Plantas que causan fotosensibilización secundaria**

### **Plantas que contienen Alcaloides Pirrolizidínicos**

Los alcaloides pirrolizidínicos son compuestos que contienen nitrógeno, en un anillo heterocíclico y generalmente son alcalinos. Tienen sabor amargo y funcionan como defensas químicas de las plantas contra los herbívoros (Cheeke, 1988).

Los alcaloides son encontrados en más de 6000 plantas y han sido identificadas aproximadamente 600 plantas que contienen estos compuestos. En Norte América los principales géneros causantes de intoxicación son: Senecio, Crotalaria, Cynoglossum y Amsinckia. La mayoría de los alcaloides se encuentran en las plantas en el momento antes de abrir las flores, sin embargo en Crotalaria y Amsinckia la mayor concentración se encuentra en sus semillas (Al-Dissi, 2015).

La intoxicación por estos compuestos varía según el contenido de alcaloides, del lugar físico donde se encuentran, la época del año y el estado de crecimiento de la planta, así como de la especie animal que la ingiera (Lewis, 1995).

Los alcaloides pirrolizidínicos son oxidados por el hígado a derivados pirrólicos, que se combinan con las proteínas celulares y ácidos nucleicos de los hepatocitos y células endoteliales, provocando la necrosis de venas centrolobulares, llevando a infiltración y edema en sus paredes, ocasionado hipertensión que genera fibrosis vascular o enfermedad venoclusiva y cirrosis, también ocasionan proliferación del epitelio biliar que lleva a megalocitosis de los hepatocitos (Bruneton, 2001; Stegelmeier, 2015).

Algunos producen daño en pulmones, riñones y tracto gastrointestinal, y varios alcaloides han demostrado ser carcinogénicos y genotóxicos (Stegelmeier, 2015).

La toxicidad de los alcaloides para un órgano dado depende de tres factores: la velocidad a la cual el alcaloide primitivo es convertido al derivado pirrólico, la



proporción del alcaloide convertido y la capacidad de reactividad o unión del pirrol. La velocidad, extensión y naturaleza cualitativa de estas conversiones varía con la especie, edad y sexo del animal intoxicado, así como del estado metabólico y mitótico de las células afectadas. Estas tres variables explican la dificultad de predecir el resultado del envenenamiento por alcaloides pirrolizidínicos (Jubb y col., 1991).

La intoxicación es acumulativa durante toda la vida del animal, siendo necesario entre un 2% y 5% de consumo de peso corporal para desarrollar la enfermedad hepática (Elfenbein y House, 2011).

Si bien las plantas que contienen estos principios no son palatables, su consumo se ve favorecido en épocas de sequía, heladas, cuando la misma está mezclada con la pastura o en el forraje seco, ya que no pierde su toxicidad al secado. La toxicidad afecta caballos de todas razas y edades, sin embargo puede ocurrir que no todos los animales presentes en una misma granja muestren signos clínicos de disfunción hepática (Elfenbein y House, 2011).

La presentación más común en equinos es la intoxicación crónica, con la ingestión de la planta en un porcentaje mayor al 12% del peso corporal, en un tiempo que transcurre en semanas a meses (Hall y col., 1995).

Existe un gran desconocimiento sobre la intoxicación subclínica con alcaloides pirrolizidínicos, algunos sugieren que ocurre un daño acumulativo al consumir bajas dosis de los mismos, generando un daño hepático lento y progresivo que se manifiesta clínicamente meses después. Otros sugieren que producen daño subclínico que se convierte en clínico al presentar otra enfermedad hepática o cuando el organismo sufre situaciones de estrés como el gestación, lactancia, movilización de lípidos o cetosis (Stegelmeier, 2015).

Un último estudio en ratas también sugiere que el consumo de alcaloides en altas dosis y en breve periodo de tiempo aumenta la incidencia de neoplasias (Stegelmeier, 2015).

La insuficiencia hepática crónica, cuando se consumen bajas dosis, no se manifiesta enseguida, únicamente genera elevación de las enzimas hepáticas y de bilirrubina y ácidos biliares en suero, manifestándose cuando los animales no son capaces de compensar situaciones de estrés, por ejemplo la gestación, la lactación o mala nutrición. El fallo se puede manifestar con fotosensibilización, ictericia y aumento de la susceptibilidad del hígado a otras enfermedades hepáticas como lipidosis y cetosis (Stegelmeier, 2015).

En la intoxicación de forma aguda los animales muestran signos de insuficiencia hepática aguda, con anorexia, ictericia, edema visceral y ascitis, presentando aumento de enzimas séricas (AST, ADH, ALK y GGT), de bilirrubina y ácidos biliares (Stegelmeier, 2015).

Los fetos, recién nacidos y animales jóvenes son muy sensibles, existiendo casos de intoxicación transplacentaria y transmamaria, desarrollando los fetos y recién nacidos enfermedad hepática mortal, mientras las madres preñadas o lactantes no fueron afectadas (Stegelmeier, 2015).

Se registró un caso de paso transplacentario de alcaloides en una burra que se encontraba en un campo infestado con *Senecio spp.* y parió una cría anoréxica, icterica y débil, que murió a los dos meses de una enfermedad venoclusiva, identificándose postmortem en el hígado metabolitos pirrólicos (Bruneton, 2001).

El diagnóstico está basado en datos epidemiológicos, signos clínicos, lesiones macroscópicas y confirmado por las lesiones histológicas del hígado. Al ser acumulativos los efectos de los alcaloides, los síntomas de fotosensibilización y daño hepático se manifiestan luego de meses del consumo de la planta, haciendo difícil la identificación de misma (Lewis, 1995).

En la examinación macroscópica el hígado se presenta firme, secundario a la fibrosis, con atrofia por la pérdida de hepatocitos, la cual es más rápida que la regeneración. Nódulos regenerativos han sido observados excepto en la intoxicación por *Heliotropium* (Al-Dissi, 2015). El hígado se observa cirrótico (Villar y Ortiz, 2006).

Las tres lesiones hepáticas que caracterizan la intoxicación en el análisis histopatológico son fibrosis, hiperplasia biliar y megalocitosis (Villar y Ortiz, 2006). La megalocitosis ocurre porque los alcaloides se transforman en el sistema microsomal hepático en pirroles electrofílicos, muy reactivos químicamente, y alquilan macromoléculas celulares con el ADN, que impiden la replicación celular, generando el crecimiento del hepatocito sin poder dividirse (Al-Dissi, 2015).

La megalocitosis no es patognomónica de la intoxicación por alcaloides, ya que esto es visto en aflatoxicosis, siendo esta y la intoxicación por *Trifolium hybridum* (Alsike clover) diferenciales, aunque ambos son poco comunes en equinos (Al-Dissi, 2015).

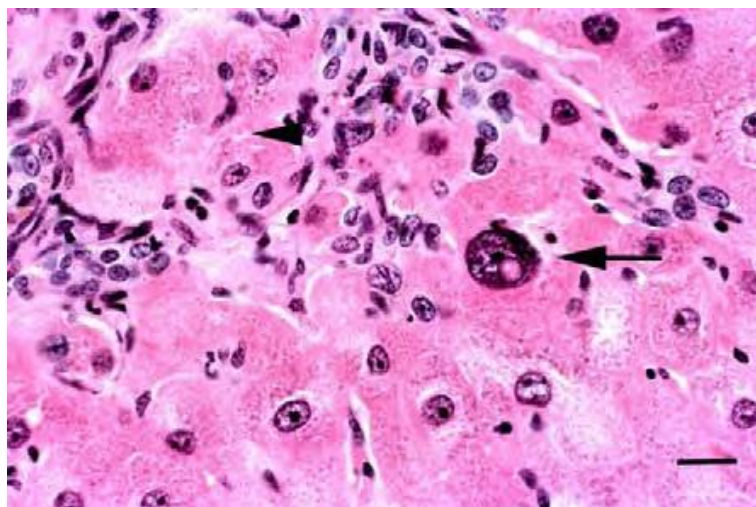


Foto 13: Microfotografía de una biopsia hepática de un equino con intoxicación con alcaloides pirrolizidínicos. La flecha señala un megalocito con fibrosis periportal y las "cabezas de flecha" señalan proliferación células ovales y atrapamiento focal de los hepatocitos (Stegelmeier, 2015)

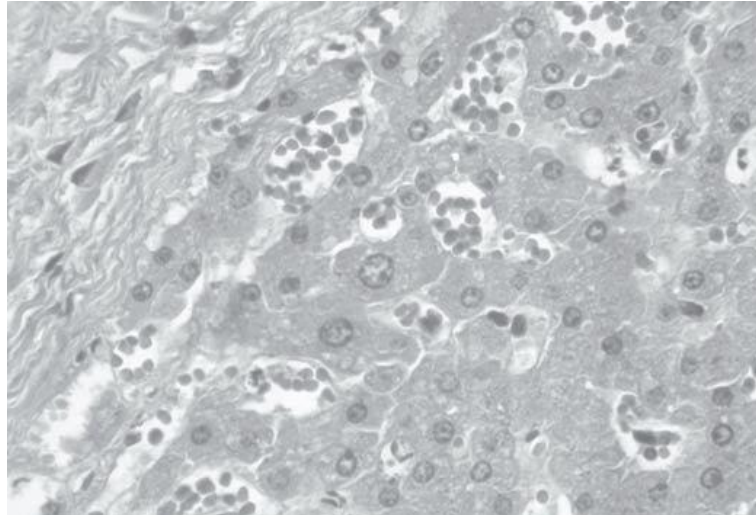


Foto 14: Megalocitosis de hepatocitos próximos al espacio porta, en intoxicación experimental por *Senecio brasiliensis* en equinos (Pilati y Barros, 2007).

No existe tratamiento específico. Se recomienda realizar una adecuada profilaxis con el pastoreo conjunto con ovinos, ya que estos consumen la planta facilitando su control (Riet-Correa y Méndez, 1993).

#### *Senecio spp.*

El género *Senecio* pertenece a la familia Compositae. Las especies tóxicas en Río Grande del Sur y Uruguay son anuales, florecen a partir de octubre, presentan flores amarillas y son invasoras de cultivos (Riet-Correa y Méndez, 1993).

El género se halla ampliamente distribuido en todo el mundo, se han descrito más de 1250 especies cuya toxicidad no es del todo conocida (Perusia y Arnesto, 2004). En Uruguay se han identificado 25 especies diferentes de *Senecio*, las principales son *S. selloi*, *S. madagascariensis*, *S. brasiliensis* y *S. grisebachii* (Rivero y col., 2011).

Es difícil la identificación individual de las especies de *Senecio*, sin embargo la identificación de la planta perteneciente al género se basa en la presencia de una sola fila de pétalos verdes rodeando la flor (Lewis, 1995).

El principio activo que presentan estas plantas son los alcaloides pirrolizidínicos, los cuales son hepatotóxicos debido a que provocan inhibición de la mitosis de los hepatocitos, los cuales continúan sintetizando ADN y se transforman en megalocitos. Esta es una lesión irreversible, dando la muerte por intoxicación por amonio debido a la inadecuada síntesis de urea (Lewis, 1995).

Las especies de *Senecio* son poco palatables, dándose una mayor ingestión de las mismas en los meses de mayo a agosto, debido a la disminución del forraje y en esta etapa es cuando la planta presenta mayor concentración de alcaloides. En algunas ocasiones no se relaciona con la disponibilidad de forraje, sino que se asocia la presentación de signos clínicos con la presencia de factores estresantes (Riet-Correa y Méndez, 1993).

La concentración de alcaloides y la toxicidad es mayor al aumentar la madurez de la planta. Se han registrado casos de intoxicación y muerte en uno o dos días asociado al consumo de Senecio con elevada concentración de alcaloides (10 a 18% de peso seco) equivalente a 1 a 5% de peso corporal del animal. Sin embargo, la presentación crónica es la más común en equinos y vacunos, asociada al consumo de pequeñas cantidades a lo largo de tres meses o más (Lewis, 1995).

Experimentos en *S. brasiliensis* en equinos reproducen la intoxicación aguda con dosis únicas de 1,74g y 3g/kg de peso vivo y la intoxicación subaguda con dosis totales de 14,84g/kg administradas en 17 semanas y 19,32g/kg en 82 días (Lewis, 1995).

En San Pablo fue descrita esta intoxicación cuando eran alimentados con alfalfa contaminada con *S. brasiliensis* y también en Paraná, donde estudios histológicos revelaron cirrosis hepática con la sospecha de la ingestión de Senecio. En Santa Catarina se registraron casos espontáneos de intoxicación por esta especie de Senecio (Riet-Correa y Méndez, 1993).

La intoxicación por *Senecio vulgaris* es común en bovinos y equinos, estas son las especies más sensibles, siendo la dosis letal para los últimos de 7% de la masa corporal (Bruneton, 2001).



Foto 15: *Senecio jacobea* (Villar y Ortiz, 2006).



Foto 16: *Senecio vulgaris* (Villar y Ortiz, 2006).



Foto 17: Flor de *Senecio spp.*, mostrando la única capa de pétalos verdes rodeando la flor amarilla (Lewis, 1995).



Foto 18: *Senecio brasiliensis* (Giaretta, 2014).

## Signos Clínicos

Cuando la ingestión de *Senecio* es elevada y en corto periodo de tiempo, se presenta la patología con necrosis hepática, mientras que si el consumo es en largo periodo y menor cantidad ingerida, se manifiesta con fibrosis. Entre los signos clínicos más comunes se encuentran ictericia, signos neurológicos y diarrea. Los signos neurológicos parecen ser más comunes en equinos que en rumiantes (Pilati y Barros, 2007).

La manifestación de insuficiencia hepática puede ser abrupta, progresando en pocos días a una semana. Dentro del síndrome neurológico se observa caminar sin rumbo, movimientos de masticación y presión de la cabeza contra objetos (Hall y col., 1995).

Los signos clínicos observados en equinos intoxicados experimentalmente con *S. brasiliensis*, con un curso de uno a seis días, fueron apatía, pérdida de peso, anorexia, ictericia, diarrea, somnolencia, bostezos, incoordinación, dismetría, temblores musculares, andar en círculos o al azar, tropezando con objetos, presión de la cabeza contra la pared, fuertes contracciones musculares y gemidos de dolor (Riet-Correa y Méndez, 1993).

En Uruguay en noviembre del año 2009 se registró un cuadro de intoxicación por *S. grisebachii* en un lote de 29 equinos, en donde la morbilidad fue de 24% y la mortalidad de 20,6%. Habían consumido la planta en invierno del 2009, cuando existía poca disponibilidad de forraje. Como signos clínicos se registraron pérdida de peso, andar compulsivo, ataxia, presión de la cabeza contra objetos, masticación continua, excitación a depresión y muerte. El examen histopatológico del hígado reveló proliferación fibroblástica a nivel portal, proliferación de ductos biliares, hepatomegalocitosis, con moderada vacuolización de los hepatocitos, hemorragias y necrosis individual. En enero de 2010 se registró un segundo foco, con un lote de

45 equinos que habían sido pastoreados en las mismas condiciones que el lote anterior, con comienzo de aparición de los signos clínicos en noviembre de 2009, estos fueron ictericia, depresión, aislamiento del animal afectado del lote, andar en círculos e incoordinación. La morbilidad fue de 20% y la mortalidad de 15,5%. En el examen histopatológico se destacó proliferación del epitelio canalicular biliar a nivel de las triadas portales, fibroplasia difusa, megalocitosis y nódulos de regeneración (Rivero, 2011).

#### Diagnóstico

En bovinos el funcional hepático revela como principal indicador sérico alterado fue la enzima GLUD, que luego disminuye a sus valores normales, en cambio las enzimas FAS y GGT continúan elevadas hasta la muerte del animal. En equinos la enzima sérica que mostró una elevación significativa y permanente fue GGT (Riet-Correa y Méndez, 1993).

#### Patología:

En equinos el hígado se encuentra de tamaño normal o aumentado, con un patrón lobular y aspecto de nuez moscada. También hemorragias en tejido subcutáneo, serosas y tracto gastrointestinal, y edema principalmente en intestino grueso. Histológicamente, como característica de la intoxicación con alcaloides pirrolizidínicos se observa megalocitosis de los hepatocitos, aumentando el tamaño del citoplasma y núcleo, este último con la cromatina condensada en la periferia, fibrosis difusa y proliferación de células epiteliales de los ductos biliares. También pueden presentarse hepatocitos necróticos, células inflamatorias y macrófagos. En el sistema nervioso central se presentan lesiones de esponjosis, con microcavitaciones de la sustancia blanca (Riet-Correa y Méndez, 1993).

#### *Echium plantagineum*

Pertenece a la familia Boraginaceae, es conocida como Flor morada o Lengua de vaca, es una planta anual que germina a principio de otoño y florece en la primavera, es considerada invasora de cultivos (Villar y Ortiz, 2006; Cópola y César, 2014).

Mide aproximadamente un metro de altura, presenta irregulares inflorescencias en racimo de flores, de color violeta, de uno a tres centímetros aproximadamente cada una. Se ubica en Europa y es adventicia en América del Sur, principalmente en Argentina (Marzocca, 1976). También está distribuida por Brasil, en Rio Grande del Sul y Uruguay (Cópola y César, 2014).

Todas las partes de la planta son tóxicas, pero la mayor toxicidad está en las flores y las semillas, esta planta continúa siendo tóxica en estado seco. Es consumida con mayor frecuencia en la etapa de brote ya que resulta más palatable (Cópola y César, 2014).

## Signos clínicos

Los signos clínicos observados son mal estado general, inapetencia, tenesmo, prolapso rectal y diarrea fétida, pueden presentar síntomas nerviosos como son hipersensibilidad, temblores, incoordinación, agresividad y dificultad para desplazarse. Es característica la presencia de taquicardia, ictericia, lesiones ulceradas en lengua, sialorrea, corrimiento ocular, conjuntivitis, queratitis y fotosensibilización (Cóppola y César, 2014).

Los síntomas pueden aparecer desde el primer día hasta los siete días después de la ingestión en intoxicación agudas y en caso de intoxicación crónica, que es lo más frecuente, los síntomas aparecen varios meses después que los animales consumieron la planta. Esto hace difícil el diagnóstico, ya que frecuentemente la planta no se encuentra presente al momento del mismo (Cóppola y César, 2014).

Ha sido observada la intoxicación en Uruguay en bovinos de diferentes edades, en forma subaguda, con ictericia y fotosensibilización, registrándose una morbilidad de 73% y una mortalidad de 7%. En Australia se registró la presentación en equinos con signos de fotosensibilización acompañados o no de signos nerviosos (Riet Correa y Méndez, 1993).



Fioto 19 y 20: *Echium plantagineum* en floración (Plan Agropecuario).

## Diagnóstico

El diagnóstico es realizado como todas las plantas que contienen alcaloides pirrolizidínicos, principalmente en los datos epidemiológicos, signos clínicos, funcional hepático, lesiones macroscópicas e histológicas de hígado. El principal diagnóstico diferencial es con *Senecio spp.*, para el cual deben tenerse en cuenta los datos epidemiológicos, también se debe diferenciar con aflatoxicosis a través de la determinación de aflatoxinas en la alimentación (Riet-Correa y Méndez, 1993; Cóppola y César, 2014).

La prevención se basa en el pastoreo con ovinos previo al ingreso con bovinos y equinos, ya que es una especie más resistente a esta planta. Otro método de prevención es que al momento de realizar siembras de pasturas, es importante hacerlo con semillas que no estén contaminadas con *Echium plantagineum* (Cóppola y César, 2014).

### *Heliotropo spp.*

El heliotropo (*Heliotropium europaeum*) es originario del Sur de Europa y Norte de África, mientras que el heliotropo marino (*Heliotropium curassavicum*) es originario de América tropical. Ambos crecen en suelos salinos y tienen una inflorescencia llamada cima escorpioidea, como una cola de escorpión que se enrolla hacia el ápice. *H. europaeum* es anual, con hojas elípticas a ovales, mientras que *H. curassavicum* es perenne, suculenta, con hojas lanceoladas (Villar y Ortiz, 2006).

Como principio activo contienen alcaloides pirrolizidínicos. Se han reportado intoxicación en ganado vacuno y ovino causadas por *H. europaeum*, ya que este se presenta densamente en el terreno y *H. curassavicum* es de menor riesgo por encontrarse cercano a las costas. Las intoxicación en rumiantes se produjeron por consumo de cama de paja y semillas de trigo contaminadas (Villar y Ortiz, 2006).

Fue registrado un caso de intoxicación en un lote de terneros de entre siete y diez meses, en un establecimiento de engorde en Australia, alimentado con trigo contaminado con *H. europaeum*. Los síntomas que presentaron fueron pérdida de peso, depresión, marcha inestable, recumbencia, inestabilidad, tres de los animales murieron en los primeros veinticinco días de ingresar al establecimiento de engorde. En la necropsia se encontró el hígado con fibrosis, color amarillo a marrón y ascitis (Hill y col., 1997).



Foto 21: *Heliotropo spp.* (Villar y Ortiz, 2006).



### **Myoporum spp.**

Las plantas del genero *Myoporum*, llamado vulgarmente como Transparente o cerca viva, pertenecen a la familia Myoporaceae. Son arbustos o arboles pequeños, con hojas lanceoladas verde brillante, flores blancas y pequeños frutos redondos de color púrpura (Riet-Correa y Méndez, 1993).

La intoxicación por *Myoporum laetum* ha sido descripta en Australia, Nueva Zelanda Argentina, Brasil y Uruguay. Afecta a bovinos y ovinos, pero también los equinos y suinos son sensibles a la intoxicación (Riet-Correa y Méndez, 1993).

Los principios tóxicos son aceites esenciales furanosesquiterpenos, de los cuales el más conocido es la ngaiona. Se encuentran principalmente en las hojas, pequeñas ramas (Jubb y col., 1991) y también en los frutos (Riet-Correa y Méndez, 1993).

La intoxicación por esta planta ocurre cuando los animales ingieren hojas que caen por el viento, podas o directamente de los arboles, pero esto se da más en invierno cuando existe poca disponibilidad de forraje (Riet-Correa y Méndez, 1993).

Los signos clínicos aparecen 2 a 6 días después de la ingesta de la planta, y la muerte ocurre 24 a 48 horas después del inicio de los signos clínicos en los casos más agudos. Algunos animales se recuperan entre 15 a 30 días después de ocurrir la intoxicación. Los signos característicos son anorexia, depresión, ictericia, materia fecal seca y teñida con sangre, petequias en mucosas, disminución de la producción de leche y en los que presentan un cuadro más prolongado se ha registrado fotosensibilización y corrimiento ocular seroso (Riet-Correa y Méndez, 1993).

Se ha reportado una elevación de los niveles séricos de las enzimas AST y GGT, y bilirrubina (Riet-Correa y Méndez, 1993).

El hígado de los animales afectados muestran congestión e infarto que se superpone al modelo acinar de necrosis zonal. Los cortes también revelan necrosis fibrinoide aguda de los vasos portales (Jubb y col., 1991).

En Uruguay se registraron brotes de intoxicación por *Myoporum laetum* en bovinos, los animales consumieron la planta luego de un temporal que ocasionó la caída de ramas y hojas. Del total de animales que tuvieron acceso a ramas caídas de arboles la morbilidad varió de 8 a 40% y la mortalidad de 0 a 8,3%. Las manifestaciones clínicas aparecieron 48 a 72 horas posteriores al temporal, observándose ictericia, dermatitis en zonas de piel despigmentada y áreas desprovistas de pelo, edema de ubre, cólicos, nerviosismo, coceos y constipación. Abortaron 5 de un total de 30 animales. Los animales fueron encontrados muertos, 72 a 96 horas después de la tormenta (García y Santos y col., 2008).

El diagnóstico se basa en datos epidemiológicos, signos clínicos y patología. Se debe incluir en el diagnóstico diferencial otras plantas que causan fotosensibilización

hepatógena y con intoxicación por *Pithomyces chartarum* (Riet-Correa y Méndez, 1993).

### Lantana spp.

*Lantana spp.* pertenece a la familia Verbanaceae, es una planta de uno a dos metros de altura, perenne, con inflorescencias que varían según la especie y variedades, pudiendo ser amarillas, anaranjadas, rojas, blancas o violetas. Se distribuye en la región Sur de Brasil y en Uruguay, se encuentra en matorrales, terrenos abandonados y es utilizada frecuentemente como planta ornamental (Riet-Correa y Méndez, 1993).

*Lantana camara* contiene dos venenos colestáticos, los triterpenos lantadeno A y B, de los cuales A es el más tóxico, que produce necrosis severa del hígado si se administra en grandes dosis artificialmente. Pero la enfermedad que ocurre naturalmente es subaguda o crónica, caracterizada por anorexia, ictericia, poliuria, deshidratación y constipación. La intoxicación es más común en bovinos, pero puede afectar ovinos y caprinos (Jubb y col., 1991).

Lantana causa intoxicación en ganado en una dosis de 1% de peso corporal aproximadamente, y la toxicidad se ha reportado en los caballos (Stegelmeier, 2002).

Los hallazgos más relevantes en la histopatología del hígado son el agrandamiento hepatocelular y fina vacuolización citoplasmática (Jubb y col., 1991).

### **Otras plantas asociadas a fotosensibilización**

#### Trébol híbrido (*Trifolium hybridum*) y Trébol rojo (*Trifolium pratense*)

Se ha registrado que el consumo de trébol de un 20% de peso vivo en 2 semanas pueden inducir los signos clínicos de enfermedad hepática. El principio activo es desconocido y la intoxicación puede manifestarse de manera crónica con letargia, anorexia e ictericia, o en forma aguda con signos de encefalopatía hepática, como alteración del estado mental, letargo, alteración del comportamiento, depresión, y presión de la cabeza contra objetos (Elfenbein y House, 2011).

Las anormalidades de laboratorio incluyen hiperbilirrubinemia, aumento de enzimas hepáticas y de ácidos biliares séricos; en la histopatología se observa hiperplasia biliar y fibrosis periportal, la megalocitosis no es característica. Es posible la regeneración de los restos de parénquima y recuperación de la función, lo que determina el pronóstico (Elfenbein y House, 2011).

## Trébol híbrido

El Trébol híbrido se asemeja al Trébol rojo, pero tiene un tinte más rosado su flor, es asociada a programas de siembra para ganado en un porcentaje de 5 a 20% en la pastura (Hall y col., 1995).

Se han encontrado dos síndromes de enfermedades en equinos asociadas al pastoreo de trébol híbrido, denominados "envenenamiento por trébol" o "enfermedad del hígado grande" y "envenenamiento del rocío" o "trifoliosis". Las toxinas específicas responsables de cualquiera de estos síndromes no se han determinado. Se sugiere que puede estar involucrada una toxina fúngica porque el problema se presenta en relación a años de mucha lluvia y humedad (Hall y col., 1995; Knigth y Walter, 2003).

El "envenenamiento por trébol" es una enfermedad hepática irreversible a menudo acompañada de síntomas neurológicos. El segundo síndrome denominado "envenenamiento del rocío" ocasiona fotosensibilización sin enfermedad hepática concurrente aparente. Aunque la evidencia es insuficiente para concluir que el trébol híbrido es la principal causa de la intoxicación, existe una estrecha relación entre el pastoreo de la planta, la enfermedad hepática y el síndrome de fotosensibilización observado en equinos. Estos suelen desarrollar signos de insuficiencia hepática, incluyendo la pérdida de peso, ictericia, depresión y presentar elevación de enzimas hepáticas. Pueden manifestar anomalías neurológicas debido a la falla hepática, generada por la elevación de los niveles de amoníaco en la sangre, que generalmente se producen en la enfermedad hepática avanzada. La aparición de fotosensibilización es atribuida a la acumulación de filoeitrina en la circulación como resultado de la insuficiencia hepática. La lesión primaria que se encuentra en equinos es un hígado fibrótico, con la proliferación de las vías biliares y marcada fibrosis perilobulillar (Knigth y Walter, 2003).

## Trébol blanco (*Trifolium repens*)

Se registró un caso de fotosensibilización, con dermatitis y descamación de la piel en la frente, con elevación de las enzimas hepáticas, en un grupo de cuatro caballos que se encontraban en una pastura con un 70% de *Trifolium repens*. Había sido cultivado junto con hierba el año anterior, pero debido a las condiciones de sequía en primavera, se vio más favorecido el crecimiento de trébol, sospechándose que causó la enfermedad descrita como trifoliosis o envenenamiento de rocío (Wright, 2007).

La toxina responsable de la manifestación de trifoliosis no ha sido identificada, pero se sospecha que sea una micotoxina debido a que la aparición es durante climas húmedos, o metabolitos de la planta que se producen bajo condiciones de humedad. La manifestación es aguda, afectando principalmente partes despigmentadas de labios, nariz y miembros, pueden exhibir ictericia y otros signos de enfermedad hepática, presentando también aumento del tamaño y degeneración del hígado. Los

equinos afectados se recuperan rápidamente de la fotosensibilización si son removidos de la pastura involucrada (Lewis, 1995).

### **Control y profilaxis de las intoxicaciones por plantas**

Frente a una intoxicación la primera medida debe ser retirar a los animales del potrero donde está ocurriendo la enfermedad. En el caso de realizar cultivos se debe asegurar que las semillas no estén contaminadas con otras semillas de plantas tóxicas. Es importante aplicar las correctas técnicas agronómicas como: época de cultivos, fertilización y rotación de los mismos, y en caso de presentarse plantas tóxicas se pueden utilizar herbicidas o en áreas pequeñas realizar la eliminación manual de las mismas (Riet-Correa y Méndez, 1993).

Dentro de las técnicas de manejo que permiten realizar una adecuada profilaxis, se debe considerar el pastoreo con diferentes especies de animales teniendo en cuenta la susceptibilidad de las mismas. Por ejemplo el pastoreo con ovinos para evitar la proliferación de *Senecio spp.*. En caso de plantas que necesitan una ingestión prolongada para provocar toxicidad se puede realizar el pastoreo alternando grupos de animales. También se pueden colocar cercos para evitar el acceso a las plantas tóxicas en su período de mayor toxicidad. En caso de animales que son transportados es importante observar las condiciones en que lo realizaron, si pasaron hambre o sed, debiéndose colocar a la llegada en potreros que no presenten plantas tóxicas (Riet-Correa y Méndez, 1993).

### **Micotoxinas que producen fotosensibilización**

Las micotoxinas son metabolitos tóxicos producidos por diversos hongos microscópicos (Di Cosmo y Straus, 1984).

La invasión fúngica puede estar presente sin producir toxicidad, ya que muchas veces no se presentan las condiciones para producir toxinas (Perusia y Arnesto, 2004).

Durante la fase de crecimiento y reproducción, las micotoxinas pueden estar contenidas en las esporas (conidios) o micelio (hifas) de los hongos productores o ser liberados en los cereales, pasturas, etc., y su crecimiento depende de varios factores, principalmente temperatura y humedad, pero también del substrato, del pH, y de la presión osmótica (Riet-Correa y Méndez, 1993).

Los hongos que se encuentran en cereales y granos se dividen en hongos de campo, los cuales se presentan antes de la cosecha, como por ejemplo *Alternaria*, *Cladosporium*, *Helminthosporium* y *Fusarium*, los cuales requieren niveles de humedad entre el 22% y 25% para su crecimiento, y en hongos de almacenamiento,

como por ejemplo *Aspergillus* y *Penicillium*, que requieren una humedad entre el 13% y 18% (Riet-Correa y Méndez, 1993). *Fusarium* es clasificado por Perusia y Arnesto (2004) como hongo de cereales almacenados.

En general la producción de micotoxinas está asociada a una humedad del sustrato mayor al 14% para cereales y al 9% para las semillas de oleaginosas (Riet-Correa y Méndez, 1993).

La micotóxicosis es la intoxicación producida por la ingestión de alimentos contaminados por micotoxinas, las cuales dan un cuadro clínico específico, pudiendo ser intoxicaciones agudas o crónicas, y que son susceptibles a la edad, sexo, especie y tipo de toxina. Las micotóxicosis primarias agudas producen manifestaciones características como síntomas nerviosos, hemorragias, hepatitis tóxica, nefrosis, necrosis de la piel y del tracto digestivo, aborto y muerte, en cambio las primarias crónicas debidas a una baja concentración de micotoxinas, determinan una disminución en los índices de productividad. Por otro lado las enfermedades secundarias a micotóxicosis, que resultan de la ingestión de pequeñas y continuas cantidades de micotoxinas, en este caso las manifestaciones clínicas son insuficientes para determinar un cuadro clínico agudo o crónico pero los animales son más susceptibles a infecciones bacterianas y parasitarias (Riet-Correa y Méndez, 1993).

En el sur de Brasil y Uruguay son conocidas en equinos y rumiantes las intoxicaciones agudas solamente. Las más importantes son leucoencefalomalacia en equinos, por la ingestión de maíz contaminado con *Fusarium moniliforme*, pitomicotóxicosis de los bovinos, debido a *Pithomyces chartarum* y ergotismo en bovinos causado por *Claviceps purpurea* (Riet-Correa y Méndez, 1993).

La micotóxicosis es más común en los rumiantes que en los equinos. En estos últimos las dos micotoxinas identificadas con más frecuencia son la aflatoxinas (producidas por los hongos *Aspergillus flavus* y *Aspergillus parasiticus*) y las rubratoxinas (producidas por *Penicillium rubrum*) (Reed y col., 2005).

El diagnóstico presuntivo de micotóxicosis aguda se basa en datos epidemiológicos, signos clínicos y alteraciones patológicas. La enfermedad generalmente se caracteriza por ocurrencia anual, regional, no tener una causa definida, con ausencia de transmisibilidad, falta de respuesta a los tratamientos y presentar asociación con especies vegetales o alimentos no tóxicos. Para el diagnóstico es importante realizar el análisis químico, micológico, inmunoquímico y test de toxigenicidad del alimento (Riet-Correa y Méndez, 1993).

No existen tratamientos específicos para las micotóxicosis, siendo sintomático cuando es posible. La primera medida cuando se realiza el diagnóstico es la suspensión del alimento contaminado o retirar los animales donde se encuentra el problema (Riet-Correa y Méndez, 1993).

### Alternaria spp.

*Alternaria spp.* es uno de los hongos más extensamente distribuidos y principal alérgeno en humanos (Pontón y col., 2002).

Las especies del género *Alternaria* sintetizan más de setenta metabolitos secundarios tóxicos para las plantas (fitotoxinas), de los cuales solo una pequeña parte han sido identificados como compuestos tóxicos para plantas y animales (micotoxinas). Las toxinas del género *Alternaria* han demostrado tener capacidad genotóxica, mutagénica, carcinogénica y citotóxica en humanos y animales, las más conocidas son alternueno, alternariol, alternariol monometil éter, ácido tenuazonico y alternotoxinas (Pavón y col., 2012).

El alternariol producido por *Alternaria spp.* es citotóxico y fotosensibilizante (Di Cosmo y Straus, 1984).

En la provincia de Entre Ríos, Argentina, se realizó un estudio micológico en granos de sorgo, arroz, soja y trigo recién cosechados, en el cual la especie más prevalente aislada fue *Alternaria alternata*, con una menor incidencia el género *Fusarium*, lo que sugiere la necesidad de una mayor investigación en la capacidad toxigénica y las toxinas presentes en estos alimentos de *Alternata* (Broggi y col., 2007).

Un estudio micológico en Entre Ríos, Argentina, sobre la presencia de especies fúngicas aisladas en avena destinadas a caballos de carreras, concluyó que *Alternaria* es la especie más prevalente. Las toxinas observadas fueron ácido tenuazonico, alternariol y alternariol monometil éter (Sacchi y col., 2009).

### Aflatoxinas

Las aflatoxinas son micotoxinas producidas principalmente por *Aspergillus flavus* y *Aspergillus parasiticus*. Las cuatro principales son B1, B2, G1 y G2, las cuales son distinguidas por su color de fluorescencia bajo luz ultravioleta. *A. flavus* produce el tipo B1 y B2, mientras que *A. parasiticus* produce estos y otros compuestos. El crecimiento óptimo se da a una temperatura de 25 a 30°C y una humedad de 97 a 99%. Estas micotoxinas contaminan alimentos muy utilizados en equinos, como el maíz, la avena y otros cereales (Caloni y Cortinovia, 2010).

La mayoría de los caballos rechazan comer el alimento con moho, de esta manera la enfermedad hepática no es frecuente (Reed y col., 2005).

Los equinos afectados presentan signos inespecíficos, como inapetencia, depresión, fiebre, temblores, ataxia, y tos, también existe una relación entre esta intoxicación y la enfermedad pulmonar obstructiva crónica (Caloni y Cortinovia, 2010).

Los hallazgos histopatológicos incluyen necrosis hepatocelular, cambios grasos, hiperplasia biliar, fibrosis portal y megalocitosis. No existe un tratamiento específico,

se recomienda la administración de carbón activado o catárticos luego de la ingestión para prevenir la absorción (Reed y col., 2005).

### Fumonisinias

Las fumonisinias son producidas principalmente por *Fusarium moniliforme* y *Fusarium proliferatum*, contaminando granos de maíz y produciendo Leucoencefalomalacia. Las fumonisinias más importantes son B1, B2 y B3, siendo esta última la menos tóxica. Estas micotoxinas inhiben la síntesis de esfingosina, por inhibir la enzima ceramida sintetasa, encargada de convertir esfingonina en esfingosina. La alteración en el metabolismo de los esfingolípidos causa leucoencefalomalacia y hepatotoxicosis. Los equinos son la especie más sensible a estos compuestos. Los signos clínicos progresan en menos de 24 horas o hasta una semana a neurotoxemia, con depresión, ceguera, ataxia, deambulación sin rumbo, andar en círculos, hiperexcitabilidad, presión de la cabeza contra objetos, parálisis facial, paresia, coma y muerte. La hepatotoxicosis cursa con elevación de enzimas hepáticas, por siete a diez días de la exposición, pueden presentar ictericia, y el aumento de amoníaco en suero puede generar encefalopatía (Osweiler, 2001).

La fumonisina B1 además de leucoencefalomalacia provoca necrosis hepatocelular y fibrosis periportal (Reed y col., 2005).

La mayoría de los caballos con leucoencefalomalacia tienen una enfermedad hepática, pero los signos neurológicos de la primera predominan y la enfermedad hepática es poco frecuente (Reed y col., 2005).

### Pithomyces chartarum

*Pithomyces chartarum* es un hongo saprofita, que se encuentra en la materia vegetal en descomposición de hojas y tallos de gramíneas y leguminosas cultivadas, también puede encontrarse en pasturas nativas. La espora del hongo contiene una toxina de acción hepatotóxica, denominada esporidesmina, que produce pericolangitis o colestasis, que resulta en un aumento de filioeritina en los tejidos, causando fotosensibilización hepatógena en bovinos y ovinos (Riet-Correa y Méndez, 1993).

Las condiciones favorables para el crecimiento de *Pithomyces chartarum* en las pasturas se dan con períodos de al menos tres días nublados con lluvias, con temperaturas mayores a 16°C, siendo la óptima 24°C y una humedad relativa de 80%. En Uruguay los casos de intoxicación han ocurrido al final del verano y en otoño (Riet-Correa y Méndez, 1993).

El diagnóstico se basa en los signos clínicos, diagnóstico de laboratorio, principalmente aumento de la enzima GGT, y conteo de esporas del hongo en la materia vegetal. Con cantidades mayores a 40.000 esporas por gramo de materia vegetal muerta los bovinos pueden presentar un cuadro de fotosensibilización hepatógena (Riet-Correa y Méndez, 1993).

Se recomienda en el caso de presencia de una pastura tóxica dejar la misma en descanso por dos a tres meses, para permitir el crecimiento de materia verde y ocurra un distanciamiento de la materia muerta donde se encuentra el hongo, esto puede favorecerse con el uso de fertilizantes. Para utilizar la pastura nuevamente lo ideal es realizar un pastoreo controlado, ingresando una hora por la mañana y otra hora por la tarde a los animales a la misma (Riet-Correa y Méndez, 1993).

## **Otros compuestos asociados a fotosensibilización**

### **Fotosensibilización por sulfóxido de fenotiazina**

El sulfóxido de fenotiazina es un antihelmíntico que puede causar intoxicación en equinos debido a sobredosis o dosis terapéuticas, principalmente en animales debilitados con un nivel nutritivo pobre o con enfermedad renal o gastrointestinal. Los signos clínicos incluyen anorexia, depresión, membranas mucosas ictericas o pálidas, cólico y hemoglobinuria (Colahan y col., 1998)

En rumiantes es común la fotosensibilización inducida por fenotiazina. El agente fotodinámico, el sulfóxido de fenotiazina, es un metabolito ruminal. Los signos incluyen edema de córnea y queratoconjuntivitis. Otras toxinas asociadas con fotosensibilización primaria incluyen tiazidas, sulfonamidas, tetraciclinas, azul de metileno, derivados del alquitrán, furosemida, promazina, clorpromazina, quinidina y algunos antimicrobianos (Stegelmeier, 2002).

El sulfóxido de fenotiazina es el único agente fotodinámico capaz de penetrar en el humor acuoso, produciendo lagrimeo intenso, seguido con opacidad de córnea. Hay blefaroespasma, fotofobia y puede llegar a queratitis. En algunos equinos la fenotiazina produce una intensa hemólisis, al activar la fosfolipasa A, que ocasiona hemoglobinemia y hemoglobinuria (Perusia y Arnesto, 2004).

Se recomienda como tratamiento general la administración de laxantes, como sulfato de magnesio para eliminar rápidamente los agentes fotodinámicos que no se absorbieron. Administrar localmente pomadas en base a antiinflamatorios que eviten el paso de los rayos solares, hidroterapia y brindar sombra (Perusia y Arnesto, 2004).

Se registró un caso de un yegua mestiza de cuatro años, con su cría al pie en una pradera de leguminosas y gramíneas, que recibió una sobredosis de antiparasitario sulfóxido de fenotiazina (con piperazina y fosforado) por sonda naso gástrica. Fue la única yegua del lote afectada, con fotosensibilización a los tres a cuatro días en los calces blancos y lista blanca de la cara, con inflamación edematosa de la piel, fiebre hasta 39,5°C, obnubilación, indiferencia, anorexia y ligera anemia. Se presentó hiperqueratosis, grietas en la piel y escaras. Se trató al abrigo de la luz, con pincelaciones de azul de metileno y violeta de genciana, antiinflamatorios, corticoides, antibióticos, soluciones electrolíticas, suero glucosado hipertónico, dieta liviana, colagogos y coleréticos. A los 20 días se dio el alta (Suarez, 2008).



## **5. OBJETIVOS**

### **Objetivo general**

- Describir la presentación clínica de un caso de fotosensibilización hepatógena, y la fisiopatología, diagnóstico, pronóstico y tratamiento basado en la recopilación bibliográfica.

### **Objetivos específicos**

- Clasificar los procesos toxicológicos de fotosensibilización que se dan en equinos y determinar las posibles etiologías.
- Analizar los síntomas clínicos, el diagnóstico y los exámenes de laboratorio.
- Evaluar el tratamiento realizado teniendo en cuenta la evolución del paciente, y otros tratamientos alternativos.
- Discutir las medidas de control y preventivas a adoptar sobre equinos bajo este tipo de manejo.
- Contribuir con este estudio para que sea de utilidad en caso de surgir casos con características similares.

## **6. MATERIALES Y MÉTODOS**

### **Caso Clínico**

El caso clínico se presentó en un equino, hembra, Sangre Pura de Carrera, de pelaje alazán, con lista blanca entre los ojos que llega hasta los ollares, incluyendo los mismos y calces altos en miembros anterior y posterior izquierdos, de 7 años de edad, con cría al pie y en buen estado general, de nombre Berthe Grillet.

El 20 de setiembre de 2013 comenzó con un cuadro neurológico y de fotosensibilización, siendo la única afectada de un lote de 25 yeguas en iguales condiciones de manejo, alojadas en potrero con pradera de avena y raigrás.

### **Anamnesis**

La yegua tuvo su primera cría el 2 de agosto de 2013, de sexo macho, el parto y la cría fueron normales. Luego del parto fue llevada a un corral de observación por 48 horas, para luego integrarse con otras 24 yeguas paridas, en un potrero con avena y raigrás. Al momento de presentación del cuadro se encontraba preñada.

Las medidas sanitarias aplicadas a todas las yeguas madres al momento de presentación del caso eran vacunación, test de Coggins anual y desparasitación. Se vacunaba contra Influenza cada 6 meses, contra Tétanos anual y parto, Rinoneumonitis en el tercer, quinto, séptimo y noveno mes de gestación. Se administraba antiparasitario cada dos meses con rotación de principios activos y marcas comerciales; también se administra al día siguiente al parto, en este caso se administró Closantel y Febendazole (Bifetacel plus, Laboratorio Microsules).

El día 20 de Setiembre de 2013 el personal del haras observó que la yegua presentaba un comportamiento extraño, siendo llevada a un corral para su atención por la veterinaria residente, presentando depresión del sensorio y síntomas neurológicos, dados por movimientos de elevación de la cabeza, caminar en círculos y leve ataxia en miembros anteriores.

Inicialmente se sospechó de un traumatismo, y se trató con Dexametasona (Dexa 2, Laboratorio Ripoll) 10 ml vía intravenosa cada 12 horas y 40 ml de DMSO (DMSO 100, Laboratorio Ripoll) diluido, al 20% vía intravenosa cada 12 horas, por tres días. No se registró mejoría en el cuadro.

Luego de cinco días de comenzar el cuadro descrito, se observó inflamación y exudación en los calces blancos de los miembros anterior y posterior izquierdos, en la región despigmentada de los ollares y en la lista blanca de la cara.



Foto 22: Actitud anormal.

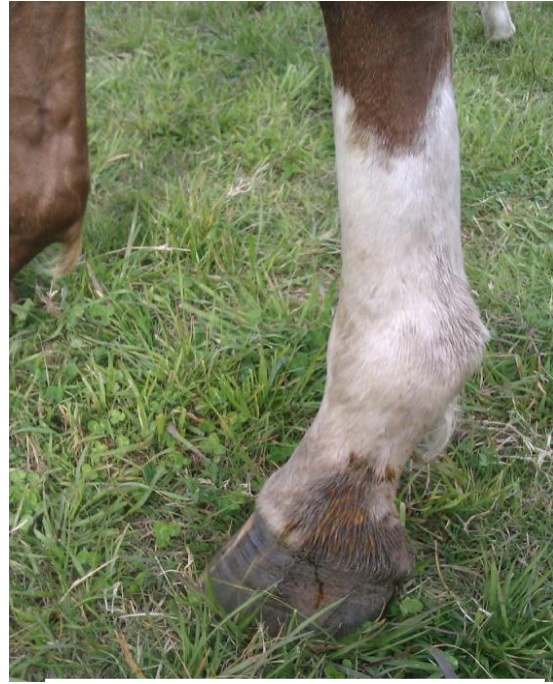

Foto 23: Exudación en partes blancas de piel del miembro anterior izquierdo.

Se continuó el seguimiento del caso y en la temporada 2015, volvió a presentar un cuadro similar al año 2013, en el mes de setiembre. Se encontraba con su cría al pie, de sexo hembra, en un potrero donde se identificó *Dactylis glomerata* (pasto ovillo), trébol blanco, trébol rojo y alfalfa. El cuadro fue más leve que el presentado en el año 2013, con depresión del sensorio, sin otros síntomas registrados.

### **Métodos diagnósticos**

Se tomaron muestras sanguíneas, en tubo con anticoagulante para realizar Hemograma, y en tubo sin anticoagulante para Funcional Hepático. Ambos estudios se volvieron a realizar para su evaluación luego del tratamiento aplicado.

Se realizó un estudio micológico de la pradera de avena y raigrás en el Laboratorio de Toxicología, y la identificación taxonómica de las plantas encontradas en el campo.

En el caso presentado en el año 2015 se realizó como diagnostico de laboratorio un funcional hepático.

## 7. RESULTADOS

### Resultados de hemograma y funcional hepático

En los hemogramas del el Cuadro III, se observa que presentó linfocitosis con neutrofilia el día 28 de Setiembre, con normalización de los valores en el hemograma del día 21 de Octubre.

**Cuadro IV:** Hemograma del 28 de Setiembre y del 21 de Octubre de 2013

	28 de Setiembre de 2013	28 de Octubre de 2013	Valor de Referencia
Hematíes	11,1 mill/mm <sup>3</sup>	9,90 mill/mm <sup>3</sup>	6,0 – 12 mill/mm <sup>3</sup>
Hemoglobina	17,6 g/dl	16,6 g/dl	10 – 18 g/dl
Hematocrito	50 %	48 %	32 – 48 %
Plaquetas	108 mill/mm <sup>3</sup>	187 mill/mm <sup>3</sup>	90 – 300 mill/mm <sup>3</sup>
Leucocitos	<b>29,7 mill/mm<sup>3</sup></b>	<b>12,2 mill/mm<sup>3</sup></b>	6,0 – 12 mill/mm <sup>3</sup>
Neutrófilos	<b>95 %</b>	<b>86%</b>	40 – 70 %
Linfocitos	4 %	10 %	20 – 45 %
Monocitos	1 %	3 %	0 – 4 %
Eosinófilos	0 %	1 %	0 – 4 %
Basófilos	0 %	0 %	0 - 3 %

En el Cuadro IV se observan el resultado del funcional hepático, que presentó aumento de bilirrubina total, directa e indirecta, y de las enzimas hepáticas ALT o GPT, GOT o AST, FAS y GGT. Con los resultados se llego al diagnóstico presuntivo de fotosensibilización de origen hepatógeno. Los valores de las enzimas hepáticas disminuyeron en gran nivel al comparalos con el primer análisis, continuando elevadas las indicadoras de daño biliar, FAS y GGT.

**Cuadro III:** Funcional Hepático del 28 de Setiembre y 21 de Octubre de 2013

	28 de Setiembre de 2013	28 de Octubre de 2013	Valor de Referencia
Bilirrubina total	<b>14,9 mg/dl</b>	2,36 mg/dl	hasta 3,5
Bilirrubina directa	<b>1,95 mg/dl</b>	<b>0,58 mg/dl</b>	hasta 0,4
Bilirrubina indirecta	<b>12,9 mg/dl</b>	1,78 mg/dl	hasta 2,0
Proteínas totales	7,4 g/dl	6,9 g/dl	5,9 – 8,4
Albumina	3,4 g/dl	3,0 g/dl	2,8 – 3,2
Globulina	4,0 g/dl	3,9 g/dl	3,1 – 5,2
GPT/ALT	<b>38 U/L</b>	19,5 U/L	hasta 20
GOT/AST	<b>2547 U/L</b>	308 U/L	153 – 411
FAS	<b>3518 U/L</b>	<b>1395 U/L</b>	hasta 250
GGT	<b>353 U/L</b>	<b>157 U/L</b>	5 – 32

## Resultados del estudio micológico e de Identificación de plantas

El resultado del estudio micológico informó la presencia de colonias puras del hongo *Alternaria alternata*. Y las plantas que se identificaron aisladamente en el potrero, contra los márgenes del mismo fueron *Echium plantagineum*, *Senecio selloi*, *Senecio madagascariensis* y *Ammi majus*.



Foto 24 y 25: Pradera de avena y raigrás donde pastoreaba



Foto 26 y 27: *Echium plantagineum* identificado en el potrero donde se encontraba la yegua



Foto 28, 29 y 30: *Senecio selloi* identificado en el potrero donde se encontraba la yegua



Foto 31: *Senecio madagascariensis* identificado en el potrero donde se encontraba la yegua



Foto 32: *Ammi majus* identificado en el potrero donde se encontraba la yegua

En el Cuadro V se observa el funional hepático realizado en el aó 2015, este presentó un aumento de las enzimas AST y FAS, las cuales son inespecíficamente indicadoras de daño hepático, pero los valores de las mismas no llegaron a presentarse tan elevados como en el cuadro del año 2013.

**Cuadro V:** Funcional Hepático del 8 de Octubre de 2015

	8de Octubre de 2015	Valor de Referencia
Bilirrubina total	1,34	hasta 3,5
Bilirrubina directa	0,19	hasta 0,4
Bilirrubina indirecta	1,15	hasta 2,0
Proteínas totales	7,1	5,9 – 8,4
Albumina	3,3	2,8 – 3,2
Globulina	3,8	3,1 – 5,2
GPT/ALT	5,3	hasta 20
GOT/AST	<b>441</b>	153 – 411
FAS	<b>1149</b>	hasta 250
GGT	25,12	5 – 32

## Tratamiento

Se comenzó un tratamiento durante diez días con protector hepático (Hepaprot AT, Laboratorio Ripoll) 100 ml vía intravenosa cada 24 horas, Fructosa (Fructosa 50R, Laboratorio Ripoll) 50 ml diarios vía intravenosa, vitaminas y soluciones electrolíticas.

Su cría se encontraba normal pero debido a la disminución de la secreción láctea y por el bienestar de la misma, fue retirado y anodrizado por otra yegua.

Durante el tratamiento y por cuatro meses se mantuvo en un box al abrigo de la luz solar, soltándose en la tarde en un piquete, permaneciendo durante toda la noche en este.

Aproximadamente a las dos semanas del inicio del cuadro se comenzó a desprender la piel de las zonas despigmentadas. Se realizaron diariamente curaciones en las partes afectadas con yodóforo diluido a 0,2%, crema "Triple Cicatrizante" (sulfadiazina argéntica, triamcinolona acetona, Laboratorio Ripoll) y rifamixina tópica en spray (Fatroximin, Laboratorio Fatro) durante aproximadamente un mes.

Este mismo tratamiento fue realizado al manifestar los mismos síntomas pero más leves en el año 2015.



Foto 33: Esfacelación de la piel despigmentada de la cara




Foto 34: Lesiones de piel despigmentada del miembro anterior izquierdo

## Evolución

Los síntomas nerviosos cedieron al comenzar el tratamiento hepático, las lesiones de piel evolucionaron satisfactoriamente, presentando al mes una completa cicatrización.

Mediante diagnóstico ecográfico la veterinaria constató reabsorción embrionaria al mes y medio del inicio del cuadro.

Hasta finalizar la temporada reproductiva la yegua continuó estabulada durante el día y fue preñada nuevamente por monta natural.

Durante la temporada 2014 no presentó síntomas ni lesiones de piel y parió un portillo sano, realizándose el mismo manejo normal que las demás yeguas madres.

En el año 2015 los síntomas se lograron controlar al instaurar el tratamiento, no alcanzaron el mismo grado de gravedad de las lesiones del año 2013, y sin manifestación de síntomas neurológicos.

Actualmente, parió el 19/09/2016 un potrillo de sexo hembra, ambos se encuentran normales y junto las demás yeguas paridas en las mismas condiciones normales de manejo, en un potrero de trébol y pasto ovillo.

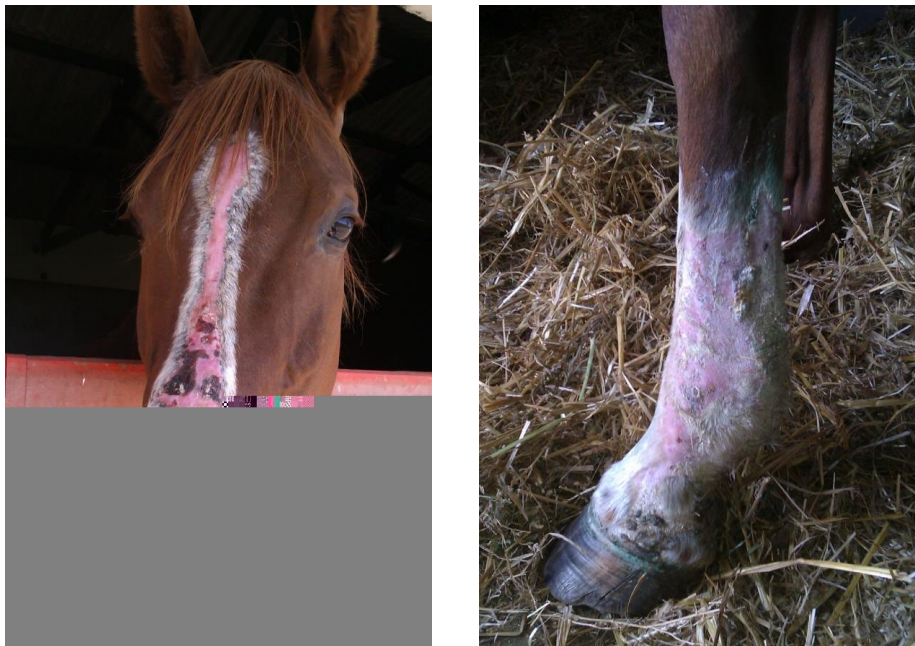

Foto 35 y 36: Evolución de las lesiones de piel dos meses del inicio del cuadro.





Foto 37: Yegua y su cría normales un año después de la presentación del cuadro.

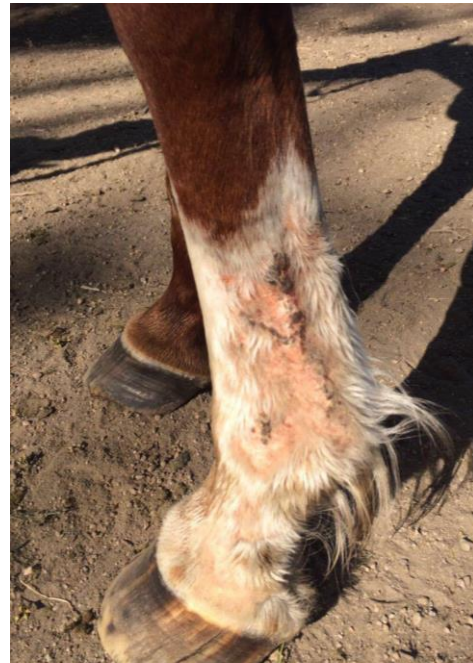

Foto 38 y 39: Berthe Grillet con manejo normal el día 27/9/16.



Foto 40: Cría normal el día 27/9/16.

## 8. DISCUSIÓN

Debido a que el comienzo del cuadro fue agudo con la presencia de signos neurológicos, se sospechó inicialmente a un trauma encefálico (Rose y Hodgson, 1995). Las patologías infecciosas que afectan al SNC como Encefalomiелitis Protozoárica Equina, mieloencefalopatía por Herpesvirus fueron descartadas en base a las características de la presentación clínica. Se instauró de inmediato el tratamiento correspondiente para un trauma, pero no se registró mejoría, continuando el cuadro con la aparición de lesiones de la piel.

Se determinó como un cuadro de fotosensibilización hepatógena mediante la anamnesis, los signos clínicos y los análisis de laboratorio, que revelaron alteración en la función hepática. Es importante destacar de la anamnesis que fue afectado solo un individuo de un lote de 25 yeguas, en el que convivían con el mismo manejo nutricional y ambiental.

Si bien se identificaron *Senecio selloi*, *Senecio madagascariensis*, *Echium plantagineum* y *Alternaria alternata* como posibles agentes etiológicos, no se pudo determinar que hayan sido la causa del daño hepático.

También se identificó como posible agente etiológico *Ammi majus*, pero esta es descartada por causar fotosensibilización primaria, sin daño hepático (Riet-Correa y Méndez, 1993).

El diagnóstico de fotosensibilización secundaria no es difícil, ya que los animales presentan signos característicos de dermatitis de la piel despigmentada y enfermedad hepática conjunta (Stegelemeier, 2002).

En el diagnóstico diferencial de lesiones de piel se consideraron enfermedades causantes de dermatitis, entre ellas las que están relacionadas con la exposición a la radiación UV, como quemadura solar, que comparte las características de afectar zonas de piel blanca y tener como factor determinante la exposición a la radiación UV. En este caso se descartó por el patrón de las lesiones, ya que se afectaron uniformemente las partes blancas y en cambio cuando es una quemadura solar las lesiones disminuyen su gravedad al disminuir los ángulos de incidencia de la luz solar (Plisworth y Knottenbelt, 2007). También se descartó la vasculitis leucocítica, otra enfermedad que se relaciona con la exposición a la radiación UV, pero la misma afecta principalmente partes blancas de miembros posteriores y se diferencia de fotosensibilización secundaria por no presentar alteración en la función hepática (Lloyd y col., 2003; Knottenbelt, 2011; Buergelt y Del Piero, 2013).

Otra enfermedad de piel que incluimos en el diferencial, de causa multifactorial, es la dermatitis de la cuartilla, pero al limitarse a los miembros es descartada (Lloyd y col., 2003; Anthony, 2013). De causa inmunológica se debe diferenciar de alergia por fotocontacto, la cual comparte características del cuadro en estudio por ser un caso

individual, afectar con predisposición las regiones de piel blanca, tener incidencia estacional y estar relacionada a la exposición de luz UV, pero la misma es descartada por no ocurrir en forma regular anualmente y además por presentar alteración de la función hepática (Kane, 2012; Lloyd y col., 2013).

Otros diferenciales de enfermedades de piel que se consideraron son las de origen infeccioso, dentro de las que se presentan dermatofilosis y dermatofitosis, pero ambas son descartadas por los diferentes patrones de afección de la misma, por lo mismo se descartan también infecciones bacterianas como son forunculitis y forunculosis (Scott y Miller, 2004; Kane, 2012).

Las lesiones de piel por distribuirse exclusivamente y de manera uniforme en las regiones de piel blanca y por la gravedad que presentan son características de fotosensibilización, y al presentarse conjuntamente con síntomas neurológicos y afección de la función hepática, se clasifica como fotosensibilización de origen secundario o hepatógena. Los síntomas neurológicos son debido a la disfunción del hígado que provoca encefalopatía hepática.

Este tipo de fotosensibilización secundaria es la más común en equinos (Jubb y col., 1991; Stegelmeier, 2002; White y Curry, 1993).

En el análisis de la función hepática las proteínas totales y la fracción de albúmina y globulina se encontraron dentro de los valores normales, lo cual indica que no se trata de un proceso crónico. Otro dato que apoya esto es que luego de instaurar el tratamiento las enzimas GPT y AST regresan a sus valores normales, y si bien FAS y GGT no regresaron al valor normal disminuyeron al compararlos con primer examen. Esto indica que se trata de un proceso agudo, ya que en un proceso crónico los valores tendrían a mantenerse en meseta sin una disminución tan marcada en poco tiempo como en este caso.

Como agentes etiológicos de hepatopatía tóxica se encuentran las micotóxicosis, pero se descartan por no recibir alimento concentrado, ni forraje en forma suplementaria. Otro diferencial es con el hongo *Phitomyces chartarum*, pero en el estudio micológico de la misma este no fue informado. En este estudio el hongo cultivado en la materia vegetal que consumían las yeguas fue *Alternaria alternata*. Sobre el mismo no hay estudios concluyentes sobre su toxicidad, pero se la ha relacionado a cuadros de fotosensibilización en bovinos (Di Cosmos y Straus, 1984) y si bien el resultado del cultivo fue de colonias puras de este hongo, no nos orientamos al mismo por ser un cuadro individual, ya que las demás yeguas que se encontraban en el mismo potrero no manifestaron síntomas, pero no lo descartamos como uno de los posibles agentes etiológicos.

En el predio las plantas acumuladores de alcaloides pirrolizidínicos que se identificaron fueron *Senecio spp.*, y *Echium plantagineum*, pero debido a que las mismas se encontraron en la periferia del portero y en muy baja proporción, sumado a que los animales nunca sufrieron un periodo de escasez de forraje, sequias o

cambios de manejo que los lleven a consumir este tipo de plantas no palatables a lo largo de semanas a meses, no nos orienta a una intoxicación crónica por estos compuestos, que es la manifestación más común (Hall y col., 1995). Una hipótesis que lleve al consumo de las mismas sería que el equino tenga afinidad por el consumo de estas plantas, pero no se observó este comportamiento, ni en las plantas rastros de haber sido consumidas. El pronóstico de intoxicación por estos compuestos una vez manifestada la enfermedad hepática es pobre (Divers, 2012), lo que también nos lleva a descartar esta etiología debido a la evolución favorable que presentó el paciente.

El método diagnóstico definitivo de intoxicación por alcaloides pirrolizidínicos es la histopatología. Este procedimiento no se realizó por su evolución favorable, ya que el equino retomó su actividad reproductiva, la cual es el objetivo del establecimiento.

Los datos meteorológicos comparados entre el mes de Setiembre de los años 2013, 2014 y 2015 según las precipitaciones, porcentaje de agua en el suelo e índice de bienestar hídrico, determina que el estado hídrico "promedio" del suelo fue similar en los tres años (INIA) descartando la influencia de un factor climático inusual que desencadene la presentación del cuadro.

Podemos relacionar el caso clínico a una conjunción de factores, como son el consumo de alimentos ricos en clorofila, el aumento a la exposición a la radiación ultravioleta y la existencia de un daño hepático. Debido a que la presentación del cuadro fue en el año 2013 y 2015 en el mes de Setiembre, coincide con la bibliografía que menciona la mayor incidencia de fotosensibilización con presencia de forraje verde, que contiene elevada concentración de clorofila, ya que en esta época del año se dan las temperaturas ideales para su síntesis, y también se presenta el aumento de horas de luz, generando mayor exposición a la radiación UV.

Se debe tener presente la posibilidad de la presencia de un daño hepático basal subclínico el cual no produce alteración en los análisis clínicos, que actúe como factor predisponente y en sinergia con los factores anteriormente discutidos. De no ser así la única hipótesis restante sería que la yegua consuma las plantas tóxicas en elevada cantidad.

Al no determinar cual fue el agente etiológico que causó el cuadro, podemos clasificar el mismo como fotosensibilización hepatógena de etiología incierta.

## **9. CONCLUSIONES**

En este caso clínico los síntomas neurológicos en conjunto a las lesiones en piel despigmentada se asocian a fotosensibilización hepatógena.

Las medidas de manejo y tratamiento realizadas permitieron una evolución favorable.

Si se registraran nuevos casos de fotosensibilización en el establecimiento se debería realizar un estudio más exhaustivo en toda la población que se encuentre bajo el mismo manejo y utilizando los métodos diagnósticos indicados, con el objetivo de determinar el o los agentes etiológicos.

## 10. BIBLIOGRAFÍA

1. Amory H., Perron M.F. (2005). Prognostic value of clinical signs and blood parameters in equids suffering from hepatic diseases. *Journal of Equine Veterinary Science*, 25(1):18-25.
2. Anthony A. (2013). Equine pastern dermatitis. *Veterinary Clinics of North America. Equine Practice*, 29(3):577-588.
3. Al-Dissi A. (2015). Toxicology for the Equine Practitioner. *Veterinary Clinics of North America. Equine Practice*, 31(2):269-279.
4. Arata C.D., Birabén A. (1997). Fotosíntesis y Nutrición Vegetal. En: Arata C.D., Birabén A. *Ciencias Biológicas*. Montevideo, Santillana, p 106-1017.
5. Bergero D., Nery J. (2008). Hepatic disease in horses. *Journal of Animal Physiology and Animal Nutrition*, 92:345-355.
6. Boord M. (2003) Photosensitivity. En: Robinson, E. *Current Therapy in Equine Medicine*. 5ª ed. St. Louis, Elsevier, p 174-176.
7. Botana L.M., Landoni F., Martín-Jiménez T. (2002). *Farmacología y Terapéutica Veterinaria*. Madrid, Interamericana. 734 p.
8. Broggi L.E., González H.H., Resnik S.L., Pacin A. (2007). *Alternaria alternata* prevalence in cereal grains and soybean seeds from Entre Ríos, Argentina. *Revista Iberoamericana de Micología*, 24:47-51.
9. Bruneton J. (2001). *Plantas tóxicas*. Zaragoza, Acribia. 527 p.
10. Buergelt C.D, Del Piero F. (2013). *Color Atlas of Equine Pathology*. Ames, Wiley Blackwell. 538 p.

11. Caloni F., Cortinovis C. (2010). Toxicological effects of aflatoxins in horses. *The Veterinary Journal*, 188:270-273.
12. Casteel S.W., Weaver A.D., Mills L., Pace L.W., Rottinghaus G.E., Smith K. (1991). Photosensitization outbreak in shorthorn calves in Missouri. *Journal of Veterinary Diagnostic Investigation*, 3:180-182.
13. Cheeke P.R. (1988). Toxicity and metabolism of pyrrolizidine alkaloids. *Journal of Animal Science*, 66:2343-2350.
14. Colahan P. T., Mayhew I. G., Merritt A. M., Moore J.N. (1998). *Medicina y Cirugía Equina*. 4ª ed. Buenos Aires, IM. 1736 p.
15. Cópola B., César D. (2014). Aspectos a tener en cuenta en la intoxicación por “Flor morada” o “Lengua de vaca”. *Revista del Plan Agropecuario*, 151: 60-62.
16. Couto R.J. (1989). Tóxicos y metabolismo de las porfirinas. Fotosensibilizaciones producidas por plantas. Fotosensibilizaciones producidas por hongos. En: Couto, R.J. *Tóxicología Veterinaria*. 2ª ed. Mallorca, Salvat, p 305-311.
17. Di Cosmo F., Straus N.A. (1984). Alternariol, a dibenzopyrone mycotoxin of *alternaria* spp., is a new photosensitizing and DNA cross linking agent. *Experientia*, 41:1188-1190.
18. Divers T.J. (2005) Diagnosis and treatment of liver disease. American Association of Equine Practitioners. Focus Meeting, Quebec, Canadá. Disponible en: <http://www.ivis.org/proceedings/aaepfocus/2005/divers.pdf> Fecha de consulta: 7 de marzo de 2016.
19. Divers T.J. (2012). Diagnosis and treatment of acute liver failure in horses. Proceedings of the 51st British Equine Veterinary Association Congress, BEVA. Birmingham, United Kingdom. p 99.

20. Dunkel B. (2013). Managing hepatic encephalopathy. Proceedings of the British Equine Veterinary Association Congress, BEVA. Manchester, United Kingdom. p 215.
21. Durham A. (2013 a). Liver biopsies: Are they helpful?. Proceedings of the British Equine Veterinary Association Congress, BEVA. Manchester, United Kingdom. p 214.
22. Durham A. (2013 b). Can we treat hepatic fibrosis? Proceedings of the British Equine Veterinary Association Congress, BEVA. Manchester, United Kingdom . p 216.
23. Dyce K.M., Sack W.O., Wensing C.J. (2007). Abdomen del Caballo. En: Dyce K.M., Sack W.O., Wensing C.J.G. Anatomía Veterinaria. 3ª ed. New York. Elsevier. p 583-604.
24. Elfenbein J.R., House A.M. (2011). Review of Pasture Associated Liver Disease. 57<sup>th</sup> Annual Convention of the American Association of Equine Practitioners. Texas, USA. p 206.
25. Fadok V.A. (1995). An overview of equine dermatoses characterized by scaling and crusting. The Veterinary Clinics of North America. Equine Practice, 11(1):43-51.
26. Fawcett D.W. (1995). Tratado de Histología. 12ª ed. Madrid. McGraw Hill, Interamericana, 1444 p.
27. Frape D. (2010). Equine Nutrition and Feeding. 4ª ed. Oxford, Wiley-Blackwell. 498 p.
28. Galitzer S.J., Oehme F.W. (1978). Photosensitization: literature review. Veterinary Science Communications, 2:217-230.
29. García y Santos C., Pérez W., Capelli A., Rivero R. (2008). Intoxicación espontánea por Myoporum Laetum en bovinos en Uruguay. Veterinaria (Montevideo), 43(169):25-29.



30. Hall J.O., Buck W.B., Côté L.M. (1995). Natural Poisons in Horses. 2ª ed. Urbana, University of Illinois, 40 p.
31. Hill B.D., Gaul K.L., Noble J.W. (1997). Poisoning of feedlot cattle by seeds of *Heliotropium europaeum*. Australian Veterinary Journal, 75: 352-362.
32. INIA – Unidad GRAS (2013). Boletín Agroclimático, Disponible en: <http://www.ainfo.inia.uy/digital/bitstream/item/4727/1/Inf.Agr.-setiembre-2013.pdf>. Fecha de última consulta: 9 de agosto de 2016.
33. INIA – Unidad GRAS (2014). Boletín Agroclimático, Disponible en: <http://www.ainfo.inia.uy/digital/bitstream/item/4739/1/Inf.Agr.-setiembre-2014.pdf>. Fecha de última consulta: 9 de agosto de 2016.
34. INIA – Unidad GRAS (2015). Boletín Agroclimático, Disponible en: <http://www.ainfo.inia.uy/digital/bitstream/item/5033/1/Inf.agroclimatico-Setiembre-2015.pdf>. Fecha de última consulta: 9 de agosto de 2016.
35. Imogen J. (2010). Diagnosis and practical treatment of hepatic disease. Proceedings of the 49<sup>th</sup> British Equine Veterinary Association Congress, BEVA. Birmingham, United Kingdom. p 195.
36. Johns J.C., Sweeney R.W. (2008). Coagulation abnormalities and complications after percutaneous liver biopsy in horses. Journal of Veterinary Internal Medicine, 22:185-189.
37. Jubb K.V.F. (1991). Patología de los animales domésticos. 3ª ed. Montevideo, Hemisferio Sur, 3 v.
38. Kane E. (2012). Overview of equine skin diseases. DVM360 43(9):4E-8E.
39. Kaneko J.J., Harvey J.W., Bruss M.L. (2008). Clinical Biochemistry of Domestic Animals. 6ª ed. California, Elsevier. 905 p.

40. Knigh A.P., Walter R.G. (2003). *Plants Affecting the Skin and Liver. A Guide to Plant Poisoning of Animals in North America*. Ithaca, International Veterinary Information Service. Disponible en: <http://citeseerx.ist.psu.edu/viewdoc/download;jsessionid=C3BD0E457F24E9D94F7FD9E8E33ACD8A?doi=10.1.1.486.4645&rep=rep1&type=pdf> Fecha de consulta: 28 de abril de 2016.
41. Knottenbelt D.C. (2009). *Reaching a Diagnosis in Equine Dermatology*. 11th International Congress of the World Equine Veterinary Association. San Pablo, Brasil. 20 p.
42. Knottenbelt D.C. (2011). *Some enigmas in equine skin disease*. Proceedings of the 12<sup>th</sup> International Congress of the World Equine Veterinary Association, WEVA. Hyderabad, India. 5 p.
43. Lewis L.D. (1995). *Feeding and Care of the Horse*. 2<sup>a</sup> ed. Baltimore, Williams. 446 p.
44. Lloyd H.D., Littlewood J.D., Craig J.M., Thonsett L.R. (2003). *Practical Equine Dermatology*. Oxford, Blackwell Science. 136 p.
45. *Manual Merk de Veterinaria* (2007). 6<sup>a</sup> ed. Barcelona, Océano. 2 v.
46. Marshall L. (2016). *Liver disease in the horse*. Disponible en: <http://newmarketequinehospital.com/suppliment-screens/general-information/liver-disease-in-the-horse.aspx>. Fecha de consulta: 10 de marzo de 2016.
47. Marzocca A. (1976). *Manual de Malezas*. 3<sup>a</sup> ed. Buenos Aires, Hemisferio Sur. 564 p.
48. McAuliffe S. (2014). *Color Atlas of Diseases and Disorders of the horse*. 2<sup>a</sup> ed. Philadelphia, Saunders-Elsevier, 632 p.

49. Mulero Abellán M. (2004). Efecto de la radiación ultravioleta (RUV) sobre los procesos de estrés oxidativo e inmunosupresión cutánea. Tesis, Facultad de Medicina, Universidad Rovira i Virgili, 178 p.
50. Osweiler G.D. (2001). Mycotoxins. The Veterinary Clinics of North America. Equine Practice, 17(3):547-566.
51. Pavón M.A., González I., Martín de Santos R., García T. (2012). Importancia del género *Alternaria* como productor de micotoxinas y agente causal de enfermedades humanas. Nutrición Hospitalaria, 27(6):1772-1781.
52. Perusia O.R., Arnesto R.R. (2004). Plantas tóxicas y micotoxinas. 2ª ed. Esperanza, Círculo de Médicos Veterinarios, 117p.
53. Pilati C., Barros C.S.L. (2007). Intoxicação experimental por *Senecio brasiliensis* (Asteraceae) em eqüinos. Pesquisa Veterinaria Brasileira, 27(7):287-296.
54. Plisworth R.C., Knottenbelt D. (2007). Photosensitization and sunburn. Skin diseases refresher. Equine Veterinary Education, 19(1):32-33.
55. Pontón J, Moragues MD, Gené J, Guarro J, Quindós G. (2002) *Alternaria Alternata* (Fries) Keissler. En: Keissler Pontón J, Moragues MD, Gené J, Guarro J, Quindós G. Hongos y actinomicetos alergénicos. Bilbao, Revista Iberoamericana de Micología, pp 19-21.
56. Quinn J. C., Kessell A., Weston L.A. (2014). Secondary Plant Products Causing Photosensitization in Grazing Herbivores. Their Structure, Activity and Regulation. International Journal of Molecular Sciences, 15:1441-1465.
57. Radostis O.M., Gay C.C., Blood D.C., Hinchcliff K.W. (2002). Medicina Veterinaria. Tratado de las enfermedades del ganado bovino, ovino, porcino, caprino y equino. Madrid, Mc. Graw Hill. 2 v.

58. Rantanen N.W., McKinnon A.O. (1998). Equine Diagnostic Ultrasonography. Baltimore, Williams and Wilkins. 677 p.
59. Reed S.M., Warwick M., Debra C. (2005). Medicina Interna Equina. 2ª ed. Buenos Aires. IM. 2 v.
60. Reef V.B. (1998). Equine Diagnostic Ultrasound. Philadelphia. Saunders- Elsevier. 560 p.
61. Rendle D. (2010). Liver biopsy in horses. Equine Practice, 32:300-305.
62. Riet-Correa F., Medeiros R. (2010). Poisonous plants for ruminants in South America. Importance and control measures. Proceedings of the XXVI World Buiatrics Congress. Santiago de Chile, Chile. 3 p.
63. Riet-Correa F., Méndez M.C. (1993). Introducao ao estudo das plantas tóxicas . Montevideo, Agropecuaria Hemisferio Sur. 340 p.
64. Rivero R., Matto C., Adrien M., Alvarez V. (2011). intoxicación por Senecio spp. (Asteraceae) en equinos en Uruguay. Veterinaria (Montevideo), 47(182):29-32.
65. Robinson N.E., Sprayberry K.A. (2012). Terapéutica Actual en Medicina Equina. 6ª ed. Buenos Aires, IM. 1067 p.
66. Robinson N.E., Sprayberry K.A. (2014). Current Therapy in Equine Medicine. 7ª ed. Missouri, Saunders. 1024 p.
67. Rose R., Hodgson D. (1995). Manual Clínico de Equinos. México. Interamericana. 632 p.
68. Ruiz-Oronoz M., Nieto Roaro D., Larios Rodríguez I. (1997). Tratado Elemental de Botánica. 4ª ed. Ciudad de México, E.C.L.A.L.S.A. 731 p.

69. Sacchi C., Gonzalez H.H.L., Broggi L.E., Pacin A., Resnik S.L., Gano G., Taglieri D. (2009). Fungal contamination and mycotoxin natural occurrence in oats for race horses feeding in Argentina. *Animal Feed Science and Technology*, 152:330-335.
70. Sarem M., Znidarka R., Macíasb M., Reyc R. (2006). Las células estrelladas del hígado: su importancia en condiciones normales y patológicas. *Gastroenterología y Hepatología*, 29(2):93-101.
71. Scott D.W., Miller W.H. (2004). *Dermatología Equina*. Buenos Aires, IM. 719 p.
72. Southwood L., Wilkins P. (2014). *Equine Emergency and Critical Care Medicine*. Nueva York, Manson. 880 p.
73. Stegelmeier B.L. (2002). Equine Photosensitization. *Clinical Techniques in Equine Practice*, 1(2):81-88.
74. Stegelmeier B.L. (2015). Toxic plant induced structural and molecular pathology, chemistry and current diagnostic techniques. *Proceeding of the ACVP Annual Meeting*. Minneapolis, USA. 13 p.
75. Suarez C.A. (2008). Fotosensibilización en equino, caso clínico. Disponible en: <http://www.engormix.com/MA-equinos/sanidad/articulos/fotosensibilizacion-equinos-caso-clinico-t2195/165-p0.htm>. Fecha de consulta: 18 de febrero de 2016.
76. Trepanier L.A. (2008). Choosing therapy for chronic liver disease. *Proceedings of the 33<sup>rd</sup> World Small Animal Veterinary Congress*. Dublin, Ireland. p 588.
77. Van Niewstad R.A. (2008). Horses and toxic plants, a dangerous equilibrium *European Veterinary Conference Voorjaarsdagen*. Amsterdam, Netherlands. p287.
78. Villar D., Ortiz J.J. (2006). *Plantas tóxicas de interés veterinario*. Barcelona, Elsevier. 179 p.

79. Witte S.T., Curry S.L. (1993). Hepatogenous photosensitization in cattle fed a grass hay. *Journal of Veterinary Diagnostic Investigation*, 5:133-136.
80. Wright R.G. (2007). How to Investigate Potential Poisonings With Horses. 53rd Annual Convention of the American Association of Equine Practitioners, AAEP. Orlando, USA. p 547.

## 11. ANEXO

### Anexo 1: Informe de Resultado del estudio micológico de avena y raigrás

Montevideo, 18 de Octubre de 2013.

#### INFORME DE RESULTADOS


Dra. Florencia Graglia.

Estimada colega:

En referencia al material remitido de avena y raigrás para estudio micológico, los resultados fueron los siguientes:

- En todas las muestras cultivadas, se observa un predominio de colonias del género fúngico *Alternaria* spp., principalmente *A. alternata*. Los cultivos fueron llevados al Laboratorio de Micología de la Facultad de Ingeniería, para su confirmación.
- Este hallazgo coincide con aislamientos realizados en nuestro Laboratorio, en muestras de avena y raigrás de establecimientos de Canelones y Colonia, donde bovinos presentaron cuadros severos de fotosensibilización hepatógena.
- Existe soporte bibliográfico en relación a micotoxinas producidas por *Alternaria alternata*: alternariol (AOH), monomethyl ether alternariol (AME), altenuene (ALT), altertoxin I (ATX-I) y tenuazonic acid (TA) (Li et al., 2001; Müller and Korn, 2013) y los riesgos en la Salud Humana y Animal (EFSA Journal 2011).

**En suma:** de acuerdo al predominio de colonias de *Alternaria*, género toxicogénico causante de lesiones de fotosensibilización y hepáticas entre otras, descartando otros principios hepatóxicos, dada la baja presencia de plantas que contienen alcaloides pirrolizidínicos (*Echium plantagineum* y *Senecio selloii* tóxicas y en muy bajo grado de toxicidad *Senecio madagascariensis*), basados en la bibliografía y reportes previos del Área, aunque en otra especie animal, se confirma el diagnóstico de fotosensibilización hepatógena (signos clínicos observados, alteraciones del funcional hepático y respuesta al tratamiento, descritos por los colegas actuantes). El caso clínico sería ocasionado probablemente por micotoxinas del hongo observado. Se recomienda disminuir el pastoreo en esta pradera y "diluir" así las toxinas, suplementado con otros alimentos a los animales.

  
Dra. Carmen García y Santos  
Prof. Adj. de Toxicología

ÁREA TOXICOLOGÍA  
FVET-UDELOR

**Anexo 2:** Hemograma del día 28 de Setiembre de 2013



Montevideo, 28 de Setiembre de 2013

Procedencia: **VETERINARIA LA CUADRA**

Solicitante: **Dr. Carluccio**

N° Registro: **29021**

---

Nombre: **BERTHEGRILLET**

Especie: Equino

Raza: PSC

Edad: 8 años

Sexo: Hembra

Propietario: Hs Don Alfredo

Origen: s/d

---

***Hematología***

	Resultado	Unidades	Valores de Referencia
<b>Hemograma</b>			
<b>Hematías</b> .....	11.1	mill/mm <sup>3</sup>	6.0 - 12
<b>Hemoglobina</b> .....	17.6	g/dl	10 - 18
<b>Hematocrito</b> .....	50	%	32 - 48
<b>Plaquetas</b> .....	108	mil/mm <sup>3</sup>	90 - 300
<b>Leucocitos</b> .....	<b>29.7</b>	mil/mm <sup>3</sup>	6 - 12
Neutrófilos.....	<b>95</b>	%	40 - 70
Linfocitos.....	4	%	20 - 45
Monocitos.....	1	%	0 - 4
Eosinófilos.....	0	%	0 - 4
Basófilos.....	0	%	0 - 3

Observaciones:

Serie Blanca: **Hiperleucocitosis, Neutrofilia.**



**Anexo 3:** Funcional Hepático del día 28 de Setiembre de 2013



Montevideo, 28 de Setiembre de 2013

Procedencia: **VETERINARIA LA CUADRA**

Solicitante: **Dr. Carluccio**

Nº Registro: **29021**

---

Nombre: **BERTHEGRILLET**

Especie: Equino

Raza: PSC

Edad: 8 años

Sexo: Hembra

Propietario: Hs Don Alfredo

Origen: s/d

---

**Bioquímica**

	Resultado	Unidades	Valores de Referencia
<b>Funcional Hepático</b>			
Bilirrubina Total .....	<b>14.9</b>	mg/dl	Hasta 3.5
Bilirrubina Directa .....	<b>1.95</b>	mg/dl	Hasta 0.4
Bilirrubina Indirecta .....	<b>12.9</b>	mg/dl	Hasta 2.0
Proteínas Totales .....	7.4	g/dl	5.9 - 8.4
Albúmina .....	3.4	g/dl	2.8 - 3.2
Globulinas .....	4.0	g/dl	3.1 - 5.2
GPT/ALT .....	<b>38</b>	U/L	Hasta 20
GOT/AST .....	<b>2547</b>	U/L	153 - 411
Fosfatasa Alcalina .....	<b>3518</b>	U/L	Hasta 250
Gama GT .....	<b>353</b>	U/L	5 - 32

**J. Freire**  
Lic. Laboratorio Clínico

**Anexo 4:** Hemograma del día 21 de Octubre de 2013



Montevideo, 21 de Octubre de 2013

Procedencia: **VETERINARIA LA CUADRA**

Solicitante: **Dr. Carluccio**

N° Registro: **29437**

---

Nombre: **BERTHEGRILLET**

Especie: Equino

Raza: PSC

Edad: s/d

Sexo: Hembra

Propietario: Hs Don Alfredo

Origen: s/d

---

**Hematología**

	Resultado	Unidades	Valores de Referencia
<b>Hemograma</b>			
<b>Hematíes</b> .....	9.90	mill/mm3	6.0 - 12
<b>Hemoglobina</b> .....	16.6	g/dl	10 - 18
<b>Hematocrito</b> .....	48	%	32 - 48
<b>Plaquetas</b> .....	187	mil/mm3	90 - 300
<b>Leucocitos</b> .....	<b>12.2</b>	mil/mm3	6 - 12
Neutrófilos.....	<b>86</b>	%	40 - 70
Linfocitos.....	10	%	20 - 45
Monocitos.....	3	%	0 - 4
Eosinófilos.....	1	%	0 - 4
Basófilos.....	0	%	0 - 3

Observaciones:

Serie Blanca: **Hiperleucocitosis, Neutrofilia.**

**Anexo 5:** Funcional hepático del día 21 de Octubre de 2013



Montevideo, 21 de Octubre de 2013

Procedencia: **VETERINARIA LA CUADRA**

Solicitante: **Dr. Carluccio**

N° Registro: **29437**

---

Nombre: **BERTHE GRILLET**

Especie: Equino

Raza: PSC

Edad: s/d

Sexo: Hembra

Propietario: Hs Don Alfredo

Origen: s/d

---

**Bioquímica**

	Resultado	Unidades	Valores de Referencia
<b>Funcional Hepático</b>			
Bilirrubina Total .....	2.36	mg/dl	Hasta 3.5
Bilirrubina Directa .....	<b>0.58</b>	mg/dl	Hasta 0.4
Bilirrubina Indirecta .....	1.78	mg/dl	Hasta 2.0
Proteínas Totales .....	6.9	g/dl	5.9 - 8.4
Albúmina .....	3.0	g/dl	2.8 - 3.2
Globulinas .....	3.9	g/dl	3.1 - 5.2
GPT/ALT .....	19.5	U/L	Hasta 20
GOT/AST .....	308	U/L	153 - 411
Fosfatasa Alcalina .....	<b>1395</b>	U/L	Hasta 250
Gama GT .....	<b>157</b>	U/L	5 - 32

**J. Freire**  
Lic. Laboratorio Clínico

**Anexo 6:** Funcional hepático del día 8 de Octubre de 2015



Montevideo, 8 de Octubre de 2015

Procedencia: **VETERINARIA LA CUADRA**

Solicitante: **Dr. Carluccio**

Nº registro: **43861**

---

Nombre: **BERTHE GRILLET**

Especie: Equino

Raza: PSC

Edad: s/d

Sexo: s/d

Propietario: Hs. Don Alfredo

Origen: s/d

---

**Bioquímica**

	Resultado	Unidades	Valores de Referencia
<b>Funcional Hepático</b>			
Bilirrubina Total .....	1.34	mg/dl	Hasta 3.5
Bilirrubina Directa .....	0.19	mg/dl	Hasta 0.4
Bilirrubina Indirecta .....	1.15	mg/dl	Hasta 2.0
Proteínas Totales .....	7.1	g/dl	5.9 - 8.4
Albúmina .....	3.3	g/dl	2.8 - 3.2
Globulinas .....	3.8	g/dl	3.1 - 5.2
GPT/ALT .....	5.3	U/L	Hasta 20
GOT/AST .....	<b>441</b>	U/L	153 - 411
Fosfatasa Alcalina .....	<b>1149</b>	U/L	Hasta 250
Gama GT .....	25.12	U/L	5 - 32

**J. Freire**  
Lic. Laboratorio Clínico