

**UNIVERSIDAD DE LA REPÚBLICA**

**FACULTAD DE VETERINARIA**

**NUEVOS CONCEPTOS DEL SÍNDROME NAVICULAR EN CABALLOS**

**POR**

**ALMITRÁN MARCHETTI Ignacio**

**TESIS DE GRADO** presentada como uno de los requisitos para obtener el título de Doctor en Ciencias Veterinarias

**ORIENTACIÓN:** Medicina Veterinaria

**MODALIDAD:** Revisión bibliográfica

**MONTEVIDEO  
URUGUAY  
2016**

## PÁGINA DE APROBACIÓN

Tesis de grado aprobada por:

Presidente de mesa:

---

Dr. Gonzalo Marichal

Segundo miembro (Tutor):

---

Dr. Nicholas Bimson

Tercer miembro:

---

Dr. Javier Mirazo

Autor:

---

Br. Ignacio Almitrán

Fecha:

25 de noviembre, 2016

## **AGRADECIMIENTOS**

Al Dr. Nicholas Bimson por haber sido fundamental su apoyo y orientación durante la elaboración de la presente Tesis de Grado.

Especialmente a mi familia porque de ellos también es el logro de llegar a esta instancia, por infundirme aliento e incentivarme a ser perseverante y constante.

A mis amigos más cercanos y de Facultad de Veterinaria por acompañarme en este recorrido.

A mis compañeros del Servicio de Veterinaria y Remonta del Ejército Nacional porque me apoyaron en todo momento.

Al personal de biblioteca de Facultad de Veterinaria por su colaboración desde un inicio.

## Tabla de contenidos

PÁGINA DE APROBACIÓN .....	2
AGRADECIMIENTOS .....	3
Lista de cuadros y figuras.....	6
1. Resumen.....	8
2. Summary.....	8
3. Introducción .....	10
4. Anatomía.....	11
5. Etiopatogenia .....	15
5.1. Teoría vascular.....	15
5.2. Biomecánica.....	16
5.3. Teoría articular degenerativa.....	18
6. Diagnóstico .....	20
6.1. Aspectos generales del diagnóstico .....	20
6.2. Historia clínica .....	20
6.3. Signos clínicos .....	21
6.4. Ayudas Diagnosticas.....	23
6.4.1. Pinza de tentar.....	23
6.4.2. Prueba de extensión .....	24
6.4.3. Prueba de flexión.....	24
6.4.4. Prueba de cuña.....	25
6.5. Anestesia diagnostica.....	26
6.5.1. Anestesia local.....	26
6.5.2. Bloqueo palmar digital .....	26
6.5.3. Analgesia intraarticular de la articulación interfalángica distal: .....	28
6.5.4. Analgesia bursa navicular: .....	30
6.6. El diagnóstico por imágenes: .....	32
6.6.1. Radiología.....	32
6.6.2. Ultrasonografía del pie equino .....	44
6.6.3. Bursografía navicular .....	52
6.6.4. Centellografía.....	52

6.6.5.	Resonancia magnética .....	54
6.6.6.	Tomografía computarizada .....	58
6.6.7.	Termografía .....	59
7.	Tratamiento.....	59
7.1.	Tratamiento no quirúrgico.....	59
7.1.1.	El descanso y ejercicio controlado.....	59
7.1.2.	Herrado correctivo y balance de los cascos .....	60
7.1.3.	Antiinflamatorios Sistémicos .....	63
7.1.4.	Medicamentos con efectos hemodinámicas .....	64
7.1.5.	Medicamentos intraarticulares .....	65
7.1.6.	Medicamentos del metabolismo óseo.....	66
7.2.	Tratamiento quirúrgico.....	66
7.2.1.	Neurectomía digital palmar .....	66
7.2.2.	Desmotomía de los ligamentos colaterales del hueso navicular.....	67
8.	Conclusiones .....	69
	BIBLIOGRAFÍA.....	70

## Lista de cuadros y figuras

Figura 1. Sección sagital de las falanges distal.....	13
Figura 2. Hueso navicular.....	14
Figura 3. Sección sagital del aparato podotrocLEAR.....	
Figura 4. Representación esquemática de la conformación ideal de la cuartilla y del casco.....	14
Figura 5. Evaluación con la pinza de tentar sobre la ranilla del casco.....	24
Figura 6. Prueba de flexión del miembro anterior.....	25
Figura 7. Bloqueo del nervio digital palmar.....	28
Figura 8. Analgesia intraarticular de la articulación interfalángica distal.....	29
Figura 9. Analgesia de la bursa navicular.....	31
Figura 10. Zona radiolucidas de cuatro huesos naviculares en vistas radiográficas oblicuas dorsoproximal-palmarodistal.....	33
Figura 11. Fragmento óseo de un hueso navicular en una vista radiográfica oblicua dorsoproximal-palmarodistal.....	35
Figura 12. Fragmento óseo de un hueso navicular en una vista radiográfica oblicua dorsoproximal-palmarodistal.....	35
Figura 13. Fragmento óseo de un hueso navicular en una vista radiográfica oblicua dorsoproximal-palmarodistal.....	36
Figura 14. Zonas radiolucidas en forma de media luna en la corteza flexora del hueso navicular en una vista radiográfica oblicua palmaroproximal-palmarodistal.....	36
Figura 15. Zonas radiolucidas centrales o excéntricas del hueso navicular en una vista radiográfica dorsoproximal-palmarodistal.....	37
Figura 16. Áreas radiolucidas en la corteza flexora del hueso navicular en una vista radiológica oblicua dorsoproximal-palmarodistal.....	38
Figura 17. Formación de hueso nuevo en la corteza flexora del hueso navicular en una vista radiográfica palmaroproximal-palmarodistal.....	38
Figura 18. Fragmento del borde proximal del hueso navicular en una vista radiográfica dorsoproximal-palmarodistal.....	39
Figura 19. Espesor de la corteza del hueso navicular en una vista radiográfica lateromedial y una oblicua palmaroproximal-palmarodistal.....	40
Figura 20. Aumento de la radiopacidad de la esponjosa del hueso navicular en una vista radiográfica lateromedial.....	41
Figura 21. Extensión distal o proximal del borde flexor del hueso navicular en una vista radiográfica lateromedial.....	41
Figura 22. Osteofitos periarticulares en el hueso navicular en una vista radiográfica lateromedial.....	42
Figura 23. Posición del hueso navicular en una vista radiográfica lateromedial..	43
Figura 24. Fractura del hueso navicular en una vista radiográfica oblicua dorsoproximal-palmarodistal y drosoproximal-plantarodistal.....	43
Figura 25. Hueso navicular bipartito en una vista oblicua dorsoproximal-palmarodistal.....	44
Figura 26. Diferentes posiciones de la sonda ecográfica para examinar la parte distal del aparato podotrocLEAR	
Figura 27. Imágenes ecográficas sagital del aparato podotrocLEAR.....	46
Figura 28. Imágenes ecográficas parasagital del aparato podotrocLEAR.....	47
Figura 29. Imágenes ecográficas transversal del aparato podotrocLEAR.....	48
Figura 30. Imágenes ecográficas transversal del aparato podotrocLEAR.....	48

Figura 31. Imágenes ecográficas anormales del tendón flexor digital profundo distal.....	49
Figura 32. Imágenes ecográficas anormales del tendón flexor digital profundo distal.....	49
Figura 33. Imágenes ecográficas anormales del ligamento sesamoideo distal..	50
Figura 34. Imágenes ecográficas anormales del ligamento sesamoideo distal..	51
Figura 35. Imágenes ecográficas anormales del hueso navicular.....	51
Figura 36. Centellografía vista solar y lateral en un caballo con síndrome navicular.....	54
Figura 37. Resonancia magnética del miembro distal de un caballo de 5 años de edad sano.....	56
Figura 38. Resonancia magnética en una vista sagital en un caballo con una claudicación crónica del miembro distal izquierdo.....	56
Figura 39. Resonancia magnética en una vista transversal en un caballo con una claudicación crónica del miembro distal izquierdo.....	57
Figura 40. Resonancia magnética en una vista sagital de la bursa navicular y engrosamiento del ligamento sesamoideo colateral.....	57
Figura 41. Resonancia magnética del miembro distal en un caballo con síndrome navicular.....	58
Figura 42. Casco con mala conformación y alineación correcta casco-cuartilla..	62
Figura 43. Herradura de huevo.....	63
Figura 44. Neuroectomía digital palmar.....	67

## 1. Resumen

La presente revisión bibliográfica aborda el síndrome navicular también llamado podotroclear. Este es una patología que se caracteriza por una claudicación bilateral, crónica, con una degeneración progresiva del aparato podotroclear en caballos.

Inicialmente se detalla la anatomía del hueso navicular, del aparato suspensor del navicular que incluye un par de ligamentos sesamoideos colaterales y el ligamento impar sesamoideo distal, de la bursa navicular y de su irrigación e inervación.

Seguidamente se desarrollan las 3 teorías de la etiopatogenia del síndrome navicular: la vascular, biomecánica y la articular degenerativa. Es necesario mencionar que todas las etiologías propuestas son de carácter especulativas, resultado de que este síndrome no ha sido reproducido experimentalmente.

A continuación, se describen las diversas técnicas de diagnóstico y de su tratamiento. Incluyendo la analgesia diagnóstica que nos ayuda a localizar los sitios de dolor y así el origen de la claudicación mediante, el bloqueo palmar digital, analgesia intraarticular de la articulación interfalángica distal y analgesia de la bursa navicular. El diagnóstico por imágenes, como la radiología, ecografía son empleadas de forma rutinaria para evaluar el interior del casco de los caballos. Sin embargo, con la introducción de la resonancia magnética, bursografía navicular, centellografía, tomografía computarizada y la termografía obtenemos un diagnóstico más preciso del síndrome.

Para el síndrome navicular existen una gran variedad de tratamientos, dentro de los cuales se incluye, el descanso, herrado correctivo y balance de los cascos, antiinflamatorios sistémicos, medicamentos con efecto hemodinámico, medicamentos intraarticulares y medicamentos del metabolismo óseo como tratamiento no quirúrgico.

A pesar del tratamiento médico, muchos caballos no responden, lo que da lugar a la neurectomía digital palmar y desmotomía de los ligamentos colaterales del hueso navicular como tratamiento quirúrgico. Todos estos temas son abordados en detalle en la presente revisión.

## 2. Summary

The present literature review addresses the navicular syndrome, also called podotrochlear. This is a pathology characterized by chronic, bilateral claudication, with a progressive degeneration of the podotrochlear apparatus in horses.

Initially, the following is detailed: the anatomy of the navicular bone, the navicular suspensory apparatus including a pair of collateral sesamoidean ligaments and the distal sesamoidean impar ligament, the navicular bursa and its irrigation and innervation.

Next, the three theories of the etiopathogeny of the navicular syndrome are developed: the vascular, biomechanical and degenerative joint theories. It is worth mentioning that all the etiologies proposed are speculative, since this syndrome has not been experimentally reproduced.

Various diagnostic techniques and their treatment are described below, including diagnostic analgesia that helps us locate pain sites and thus the origin of claudication by means of digital palmar block, intraarticular analgesia of the distal interphalangeal joint and analgesia of the navicular bursa. Diagnostic imaging, such as radiology and, ultrasound are routinely used to evaluate the hoof interior of the horses.



However, with the introduction of magnetic resonance, navicular bursography, scintigraphy, computed tomography and thermography, we obtain a more accurate diagnosis of the syndrome.

There is a variety of non-surgical treatments of the navicular syndrome, which include, rest, corrective shoeing and balance of hoof, systemic anti-inflammatory, medications with hemodynamic effect, intraarticular drugs and bone metabolism drugs .

Despite medical treatment, many horses do not respond, resulting in palmar digital neurectomy and desmotomy of the collateral ligaments of the navicular bone as a surgical treatment. All of these issues are covered in detail in this review.

### 3. Introducción

Se ha reconocido desde el siglo XVIII como enfermedad navicular, como causa de claudicación de la extremidad anterior, crónica, progresiva que suele ser bilateral en caballos (Rose, 1996). En el año 1752, se reconoció que los cambios en el hueso navicular se correlacionan con una claudicación clínica (Turner, 1986), responsable de alrededor de un tercio de las causas de las claudicaciones crónicas en el miembro anterior (Colles, 1982). Es un problema común en el ámbito equino, teniendo un fuerte impacto económico, lo que la hace una patología cada vez más importante en la medicina equina, siendo responsable de la pérdida de la función en numerosos atletas equinos (Waguespack y Hanson, 2010).

Sin embargo, se ha afirmado que dicho nombre es incorrecto, debido a que se define como enfermedad a la patología que posee un agente causal definido, signos clínicos definidos y estables, y posee una solución terapéutica estándar, características que no se cumplen para el caso de la patología en cuestión. Por otro lado, se define como síndrome al conjunto de signos y síntomas (alteraciones biológicas, serológicas y/o bacteriológicas) que definen un proceso patológico. Es así como se postula que el nombre más indicado sería el de síndrome navicular (Pool y col., 1989). Dicho síndrome es utilizado para describir una presentación clínica asociada al dolor palmar y claudicación en equinos (Salinas y col., 2015).

Últimamente se ha asociado el síndrome navicular en etapas avanzadas, a la fibrilación de la cara dorsal del tendón flexor digital profundo, con o sin la formación de adherencias entre el tendón y el hueso navicular, estas son características comunes de evidenciar en dicho síndrome (Dyson y col., 2011). Recientes estudios clínicos utilizando imágenes de resonancia magnética (MRI) (Dyson y col., 2005) y estudios pos mortem (Blunden y col., 2006) han demostrado que también puede haber anomalías de las estructuras estrechamente relacionadas, incluyendo los ligamentos colaterales sesamoideos (CSL), el ligamento impar sesamoideo distal (DSIL) y la bursa navicular.

En la actualidad el síndrome navicular es conocido también como síndrome podotroclera o podotrocleosis (Ulrike y col., 2007; Salinas y col., 2015). Voute (2008) la define como una patología que se caracteriza por una claudicación bilateral, crónica, con una degeneración progresiva del aparato podotroclear que compromete al hueso navicular (hueso sesamoideo distal), la bursa navicular (bursa podotroclear), ligamentos y el extremo distal del tendón flexor profundo, que se caracteriza por un incremento en la presión que ejerce este último sobre el hueso navicular y la articulación interfalángica distal del miembro anterior aumentando el contacto y la tensión entre ellos.

Los términos “Síndrome Navicular” o “Podotrocleosis” se pueden nombrar como “Dolor Palmar en el Pie”. Algunos autores también enumeran el lado palmar de la falange distal, cartílagos del casco, e incluso la capa germinal de la epidermis en la cápsula del casco, entre las estructuras más susceptibles de sufrir daños durante el curso de “Dolor Palmar en el Pie” (Komosaa y col., 2013).

Si bien es una patología preferentemente de los miembros anteriores, se han reportado casos en que los miembros posteriores se encuentran afectados (Stashak, 2004). Se observa en caballos con diferente conformación de la extremidad distal. Es una condición común en Caballos Cuarto de Millas, que tienden a tener, cascos estrechos verticales en forma de caja y pequeños en relación con su tamaño corporal, así como Caballos de Sangre Caliente Europeos. Los Caballos Pura

Sangre, con frecuencia tienen pies planos, bajos de talones, a menudo asociados con desequilibrio drosopalmar del casco (Dyson y col., 2011).

Se ha indicado que hay una tendencia hereditaria hacia el desarrollo del síndrome podotroclear (Ackerman y col., 1977) en caballos de sangre caliente holandés y hannoveriano (Ulrike y col., 2007) que posiblemente se relacione con su conformación (Stashak, 2004). Caballos de raza Cuarto Milla y caballos Pura Sangre (Colles, 1982) tienen una incidencia relativamente alta, mientras que las razas Árabes y ponis es relativamente baja (Turner, 1993). Con respecto a la edad, los signos clínicos, con frecuencia aparecen por primera vez en caballos de 7 a 9 años, aunque el síndrome puede ocurrir en caballos jóvenes de 3 a 4 años, presentando alteraciones radiológicas avanzadas (Dyson, 2003).

La mayoría de los caballos presentan una historia clínica de comienzo insidioso de pérdida de rendimiento, acortamiento del paso, o una claudicación intermitente de los miembros anteriores de forma bilateral (Mieszkowska y col., 2016), que aumenta en suelos duros (Dyson, 2003). Con el tiempo, la claudicación aumenta con el ejercicio continuo (Widmer y col., 2000; Waguespack y Hanson, 2010).

Han existido tres corrientes bien definidas en cuanto a las teorías de la posible etiopatogenia del síndrome navicular. Una de estas es la teoría vascular, la cual se menciona una isquemia como causa primaria a la presentación del síndrome navicular (Colles, 1979a; Colles, 1982; Fricker y Hauser, 1984, Pool y col., 1989; Rijkenhuizen y col., 1989a; Rijkenhuizen y col., 1989b; Rijkenhuizen y col., 1989c; Rijkenhuizen y col., 1989d). Una segunda teoría es la biomecánica, la cual postula que, debido a factores predisponentes del animal o ambiente se produce un estrés sobre el aparato navicular, lo que desencadena la patología (Ostblom y col., 1982; Doige y Hoffer, 1983; Pool y col., 1989; Wright y Douglas, 1993; McGuigan y Wilson, 2001; Wilson y col., 2001). Por último, surgió la teoría articular degenerativa, la cual postula que en el hueso navicular y su bursa se produce una lesión similar a la osteoartritis de las articulaciones diartrodiales (Ostblom y col., 1982; Doige y Hoffer, 1983; Pool y col., 1989; Wright y Douglas, 1993; McGuigan y Wilson, 2001; Wilson y col., 2001).

El siglo XXI ha anunciado una nueva evaluación de ideas acerca del “Síndrome Navicular”. En particular, la propuesta de diferentes entidades patológicas ha llevado a regímenes de tratamientos alternativos (herrado terapéutico, inyección intraarticular o intrabursal de corticoides, AINES, vasodilatadores periféricos, quirúrgico) y una base sólida para llegar a un pronóstico. Además, las técnicas ecográficas y radiológicas han mejorado, las técnicas de diagnóstico por imagen complementarias como, tomografía computarizada, centellografía y la resonancia magnética se hicieron disponibles, revolucionando el proceso del diagnóstico y permitir a los médicos veterinarios para evaluar el hueso navicular y las estructuras circundantes desde diferentes ángulos e identificar diferentes entidades patológicas que causan signos clínicos de dolor en la región palmar del pie. Se ha demostrado que el hueso navicular en verdad no era la única estructura que causa los signos clínicos (Rijkenhuizen, 2006).

#### **4. Anatomía**

El hueso navicular se desarrolla por osificación endocondral desde un centro de osificación único. El tiempo aproximado de aparición radiográfica de los centros de osificación comienza alrededor de los 325 días de gestación (Sisson, 1975). La

irrigación en el hueso navicular fetal posee una zona por la cual entran las arterias proximal y distalmente. Además, la superficie flexora del hueso navicular fetal tiene una red vascular que desaparece después del nacimiento (Colles y Hickman, 1977; Rooney, 1985; Rijkenhuizen y col., 1989a).

Anatómicamente, el hueso navicular se localiza dentro del casco, entre la inserción del tendón flexor digital profundo y la articulación interfalángica distal, formando la parte palmar/plantar de dicha articulación (Sisson, 1975; Parks, 2006; Komosaa y col., 2013). Este hueso, tiene una forma de canoa y de extremos romos, tiene una orientación horizontal de su eje mayor. Posee 2 caras o superficies. La cara articular dorsoproximal está cubierta por cartílago hialino y articula con la parte distal de la segunda falange. La cara flexora está dirigida de manera distopalmar. Esta cara posee una cresta sagital, la cual está cubierta por fibrocartílago. La cara flexora posee una zona lisa por la cual pasa el tendón del músculo flexor digital profundo. El borde distal del hueso navicular posee una pequeña cara cubierta por cartílago hialino para articular con la tercera falange. En esta zona se encuentran forámenes que están recubiertos por una membrana sinovial proveniente de la articulación interfalángica distal. Palmar a estos forámenes se encuentra una prominencia donde se inserta el ligamento sesamoideo impar distal (Poulos y Smith, 1988; Rijkenhuizen y col., 1989a; Pleasant y col., 1997).

Se mantiene en posición mediante tres ligamentos que constituyen el aparato suspensor del navicular. Incluye un par de ligamentos sesamoideos colaterales y el ligamento impar sesamoideo distal (Getty, 1975; Kainer, 1989). El ligamento sesamoideo colateral de ubicación proximal respecto al hueso navicular, surgen de la superficie distal de la falange proximal y pasa en una dirección distopalmar, uniéndose a lo largo de la superficie abaxial de la falange media, para insertarse en los extremos del hueso navicular. Además, las pequeñas ramas se unen a la superficie axial de los cartílagos colaterales del pie y a la falange distal (Van Wulfen y Bowker, 2002). La unión a lo largo de la falange media es importante biomecánicamente durante el movimiento de avance de la extremidad, debido a las cargas elevadas que se crean en las superficies articulares entre el hueso navicular y la falange media, entre el hueso navicular y la falange distal. Estos ligamentos se componen de fibras de colágeno con una gran cantidad de fibras de tejido elástico. Distalmente el ligamento impar sesamoideo distal, se extiende desde el borde distal del hueso navicular a toda la superficie flexora de la falange distal adyacente a la inserción del tendón flexor digital profundo. En su inserción el ligamento impar sesamoideo distal contiene una extensa red de micro vasos que presentan complejos arterio venosos y fibras nerviosas dentro de septos de tejido conectivo laxo (Bowker, 2011).

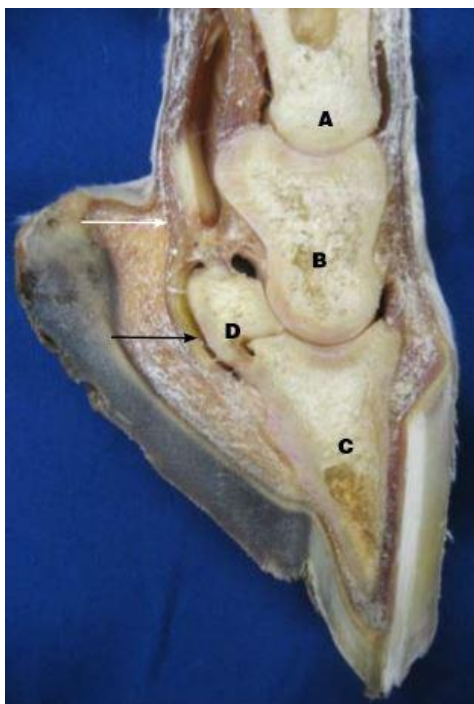
La bursa navicular se encuentra entre el tendón flexor digital profundo y el fibrocartílago que cubre la superficie flexora del hueso navicular (Bowker, 2011). Su función principal es amortiguar el impacto del tendón contra el hueso navicular y favorecer el deslizamiento de dicho tendón (Sisson, 1975). Se extiende desde alrededor 1,5 cm proximal al hueso navicular y distalmente hasta la inserción del tendón flexor digital profundo en la tercera falange (Getty, 1975). Posee numerosas vellosidades en sus fondos de saco proximal y distal, siendo histológicamente similar a las membranas sinoviales que se encuentran en las articulaciones diartrodiales de los equinos. La bursa navicular no se comunica directamente con la articulación interfalángica distal (Calislar y Clair, 1969; Gibson y Stashak, 1990).

La irrigación arterial del hueso navicular se origina de dos anastomosis entre las arterias digitales lateral y medial, produciendo una red de pequeñas arterias, las que

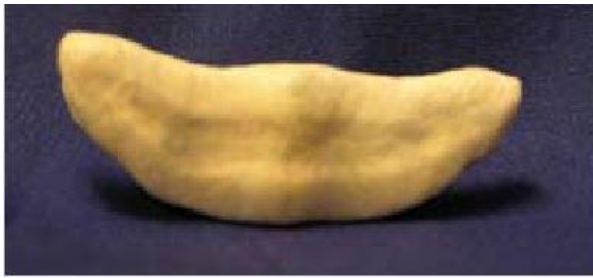se introducen al hueso navicular en cuatro direcciones: proximal, distal, lateral y medial. Distalmente, 4 a 8 arterias penetran al hueso navicular, irrigando sus partes distal y central. Proximalmente, existen entre 9 a 14 arterias que irrigan la parte proximal de este. Las partes medial y lateral del hueso navicular reciben irrigación de las arterias medial y lateral, respectivamente (Colles y Hickman, 1977; Kainer, 1989; Rijkenhuizen y col., 1989a). El drenaje venoso se produce a través de las venas digitales palmares medial y lateral (Waguespack y Hanson, 2010).

La inervación sensitiva de la región navicular se lleva a cabo por los nervios digitales palmares lateral y medial, ubicados entre los ligamentos sesamoideos colaterales y el ligamento sesamoideo impar distal (Bowker y col., 1994). Entran al hueso navicular junto a las arterias nutricias tanto proximal como distalmente (Rijkenhuizen y col., 1989b; Pleasant y Crisman, 1997). Las Fibras nerviosas sensitivas también se han observado dentro de las membranas sinoviales de los ligamentos y bursa navicular (Pleasant y Crisman, 1997).

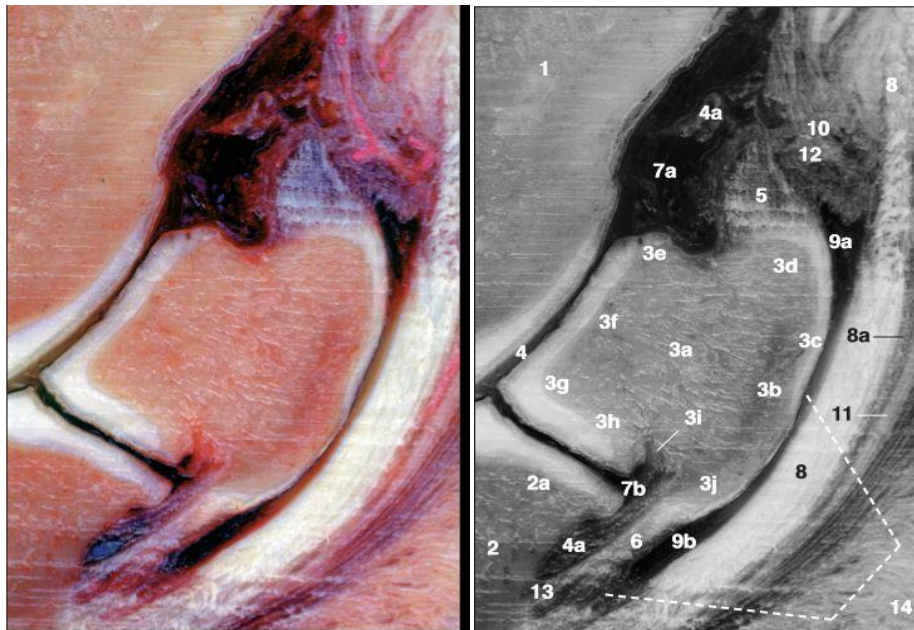
El aparato podotroclear o navicular comprende el hueso navicular, los ligamentos sesamoideos colaterales, el ligamento impar sesamoideo distal, la bursa navicular, el tendón flexor digital profundo y el ligamento anular digital distal. El hueso navicular, que articula con las falanges media y distal, tiene como función proveer un ángulo constante de inserción lo que mantiene una ventaja mecánica para el tendón flexor digital profundo, el cual ejerce las mayores fuerzas compresivas en el tercio distal del hueso. Estudios de contacto entre las falanges, en miembros aislados, han demostrado que las fuerzas más grandes son aplicadas en la fase de propulsión del paso. Esto ocurre durante la extensión de la articulación interfalángica distal, con un aumento de presión del tendón flexor digital profundo sobre el aspecto palmar del hueso navicular, un aumento del contacto entre éste y la falange media, y un aumento de tensión en los ligamentos sesamoideos colaterales. La tensión en el tendón flexor digital profundo y el ligamento anular digital distal, promueve estabilidad de la articulación interfalángica distal. Una segunda función dicho hueso actúa como un aparato anticoncusión, al amortiguar el impacto producido desde el tendón flexor digital profundo hacia la articulación interfalángica distal y al aumentar la superficie de dicha articulación (Dyson, 2011b).



**Figura 1:** Sección sagital de las falanges distales. A) Primera falange, B) segunda falange, C) tercera falange, D) hueso navicular, bursa navicular (flecha negra), tendón flexor digital profundo (flecha blanca) (Waguespack y Hanson, 2010).



**Figura 2:** Hueso navicular.  
Con forma de canoa y extremos romos (Waguespack y Hanson, 2010).



**Figura. 3:** Sección sagital del aparato podotroclear.

1 Falange media; 2 Falange distal; 3 Hueso navicular: 3a Hueso esponjoso, 3b Hueso compacto palmar, 3c Superficie flexora, 3d borde proximopalmar, 3e Borde proximodorsal, 3f Superficie articular con la falange media, 3g Borde distodorsal, 3h superficie articular con la falange distal, 3i Ranura sinovial, 3j Borde distopalmar; 4 Articulación interfalángica distal (DIP): 4a Membrana sinovial y vellosidades; 5 Ligamento colateral sesamoideo; 6 ligamento impar sesamoideo distal; 7 Recesos de la articulación DIP: 7a Receso proximopalmar, 7b Receso distopalmar; 8 Tendón flexor digital profundo; 9 Bursa navicular: 9a Receso proximal, 9b Receso distal; 10 membranas sinoviales de la bursa navicular, articulación DIP y la vaina digitales; 11 Ligamento anular digital distal ( Denoix, 2000).

## 5. Etiopatogenia

Dada la variedad de presentaciones clínicas complejas, probablemente existan diferentes etiologías y condiciones clínicas que afecten y den lugar al dolor en el aparato podotroclear. Sin embargo, este síndrome no ha sido reproducido experimentalmente; por lo tanto, todas las etiologías propuestas siguen siendo especulativas (Dyson, 2011b).

### 5.1. Teoría vascular

Esta teoría postula que el síndrome navicular es causado por una oclusión de las arterias digitales palmares, causando una isquemia, con cambios patológicos subsecuentes en el hueso navicular (Colles y Hickman, 1977; Fricker y col., 1982; Turner y Fessler, 1982; Dabareiner y Carter, 2003).

Al ocurrir una trombosis de al menos dos de las arterias naviculares distales, se induce una isquemia en los alrededores del hueso navicular, lo que lleva al dolor y la claudicación. Se produce un aumento en la remodelación ósea, pudiendo traer consecuencias como son el daño secundario del fibrocartilago y del tendón flexor digital profundo (Colles, 1979a; Colles, 1983). Al ocluirse total o parcialmente las arterias digitales, los cambios patológicos ocurren en todas las áreas irrigadas por la arteria correspondiente. Se produce un desbalance entre la irrigación distal y proximal, indicando una disminución del flujo sanguíneo con una reacción compensatoria de la irrigación proximal en sus aspectos lateral y medial (Rijkenhuizen y col., 1989a). Además, el hueso navicular desarrolla una irrigación compensatoria desde el periostio. Este flujo perióstico secundario puede ser adecuado a las necesidades del hueso, pudiendo el síndrome mostrar pocos o nulos signos de progresión. Sin embargo, en la mayoría de los casos, la trombosis avanza más rápido que la neoformación arterial, con lo que las áreas óseas sufrirán isquemia progresiva, llevando a una claudicación cada vez mayor. La isquemia raramente causará daño celular permanente o necrosis isquémica debido a la circulación secundaria. Si esto ocurriese, el daño de cartilago puede causar injuria secundaria al tendón flexor digital profundo (Colles, 1982). Al revascularizarse el hueso, se produce una lenta disminución de la claudicación (Turner, 1986).

La formación de osteofitos en los agujeros de nutrientes en el borde proximal del hueso navicular ha sido frecuentemente observada. Como resultado, el flujo de sangre se ve afectado no sólo en el hueso navicular, sino también en el ligamento sesamoideo distal, que se conecta al borde solar de la falange distal. En los caballos sanos, este ligamento presenta gran vascularización. El deterioro del flujo de sangre a través del hueso navicular distal es visto por algunos autores como una razón primaria o una clave para la aparición del síndrome (Komosaa y col., 2013). Histológicamente, los cambios se especifican como arteriosclerosis y neoformación arterial. La presencia de proyecciones sinoviales radiográficamente visibles se asocia con aumento de remodelación ósea y fibrosis, siendo la isquemia y el aumento de la presión intraósea, los factores responsables en cuanto a la forma y el número de dichas proyecciones (Rijkenhuizen y col., 1989a; Komosaa y col., 2013).

## 5.2. Biomecánica

El caballo es una especie particularmente vulnerable a las lesiones óseas debido a su alta actividad física, como su amplio uso contemporáneo - las carreras, salto, prueba completa, doma – lo cual se somete estos animales atletas a la tensión mecánica constante. Como consecuencia de su amplia variedad de usos de los caballos, las fuerzas que actúan sobre sus miembros son variadas también. Los huesos están sujetos a fuerzas de flexión, torsión y compresión (Komosaa y col., 2013). Lo que resulta de una segunda teoría, la biomecánica. Se menciona que los cambios degenerativos en el hueso navicular, resultan de fuerzas anormales sobre el hueso navicular y sus ligamentos de soporte (Dabareiner y Carter, 2003).

Sobre el hueso navicular actúan las fuerzas de compresión desde la segunda falange y desde el tendón flexor digital profundo, y fuerzas de tensión de los ligamentos naviculares. La dimensión y efecto de estos factores varían según el peso, conformación de los miembros y uso del caballo. Factores como excesivo peso corporal, casco pequeño con relación al tamaño corporal, desbalances del casco y trabajo sobre superficies duras se consideran como predisponentes para la presentación del síndrome navicular (Gibson y Stashak, 1990; Pleasant y Crisman, 1997).

Las tensiones mecánicas a la que los caballos de deporte están sometidos, particularmente durante galope y el salto, es transmitida a los huesos a través de los tendones y ligamentos. Estas fuerzas actúan en la epífisis cubierta por cartílago, y ha sido demostrado que la sobrecarga del área navicular lleva a producir cambios en el fibrocartílago lo cual, es el más susceptible en sufrir procesos degenerativos, que comienzan con defectos fibrosos en la superficie flexora y gradualmente progresa a lo largo de la estructura del hueso navicular (Komosaa y col., 2013).

Al examen microscópico se describe inicialmente una disminución del espesor del fibrocartílago, seguido de su desintegración y una disminución en el número de sus condrocitos. A raíz de la erosión del fibrocartílago, pequeños defectos del hueso compacto aparecen en la cresta sagital de la superficie flexora del hueso navicular. La cresta sagital es la parte más expuesta del hueso y por lo tanto está directamente expuesto a fuerzas de compresión ejercidas por el tendón flexor digital profundo (Komosaa y col., 2013). Según Pool y col., (1989), los defectos en el fibrocartílago pueden repararse mediante tejido de granulación, lo que puede originar adherencias entre el hueso navicular y el tendón flexor digital profundo. Al mismo tiempo puede ocurrir fibrilación de la superficie dorsal del tendón flexor digital profundo, que puede predisponer a la formación de adherencias entre el tendón flexor digital profundo y regiones del fibrocartílago erosionado parcial o completamente, en la cara palmar del hueso navicular (Blunden y col, 2006).

La tensión que actúa en el tendón flexor digital profundo es importante debido a que comprime dorsalmente el hueso navicular contra las falanges media y distal. En un caballo caminando, la fuerza pico del tendón flexor digital profundo en el hueso navicular, es de 0,67 veces el peso corporal y ocurre en aproximadamente 70 a 75% de la duración del momento del apoyo. Esto corresponde al tiempo de la fuerza de propulsión, cuando el menudillo y la articulación de la cuartilla están en hiperextensión. En un trote lento, la fuerza máxima del tendón flexor digital profundo en el hueso navicular aumenta 0,77 veces el peso corporal y se produce en aproximadamente el 65-70% de la fase de apoyo (Pool y col., 1989; Stashak, 2004).



En los caballos diagnosticados con síndrome navicular, se observa un apoyo en pinzas del pie. Este apoyo se ve incrementado al aumentar la fuerza del tendón flexor digital profundo debido a la contracción de dicho músculo, como consecuencia del dolor que existe en la región de los talones. Al contraerse, se produce una sobrecarga hacia el hueso navicular, llevando a un aumento de la remodelación ósea y, en algunos caballos, a un daño en el cartílago de la cara flexora (McGuigan y Wilson, 2001). Así entonces, se produce un mecanismo de retroalimentación positiva entre dolor – contracción muscular – apoyo en pinzas del casco. Se observó en un estudio realizado por Wilson y col. (2001), que las fuerzas compresivas realizadas hacia el hueso navicular por el tendón flexor digital profundo, en la primera fase del paso, son significativamente más altas en los animales con síndrome navicular.

También se aprecian cambios biomecánicos radicales, como la extensión permanente de la articulación interfalángica distal en el miembro en descanso, un ángulo de inserción del tendón flexor digital profundo más agudo hacia la tercera falange, y mayor tensión en los ligamentos sesamoideos colaterales y en el tendón flexor digital profundo (Wright y Douglas, 1993).

Las fuerzas pueden ser alteradas por la conformación del pie: en un caballo con “talones débiles” hay una mayor extensión de la articulación interfalángica distal comparado con un caballo con “talones fuertes”, lo cual deriva en un incremento de la presión concentrada en el aspecto distal del hueso navicular (Dyson, 2011b).

Un alineamiento dorso palmar/plantar deficiente, puede contribuir significativamente a la conformación largo de pinzas/bajo de talones, al compromiso de la estructura de los talones y a las alteraciones biomecánicas que acompañan esta condición. Si el ángulo del casco es demasiado bajo en relación al ángulo de la cuartilla, la línea central estará quebrada hacia atrás, cerca del rodete coronario. Cuanto más bajo sea el ángulo del casco, más alto será el ángulo de la cuartilla y mayor será el grado de quiebre hacia atrás del eje podofalángico. La disminución del ángulo del casco aumenta la tensión sobre el tendón del flexor digital profundo y los ligamentos del hueso navicular, haciendo que el caballo sea más susceptible a sufrir el síndrome del navicular. Los caballos rebajados con un eje podofalángico quebrado hacia atrás, observados durante aproximadamente un año, desarrollan signos típicos de síndrome del navicular. El ángulo bajo, ha mostrado aumentar (prolongar) el tiempo de despegue del casco (intervalo entre el despegue de los talones y el despegue de las lumbres), en ambos miembros anteriores y posteriores (Stashak y Hill, 2004).

Los efectos de un desbalance dorso palmar, deben ser separados de los efectos de un eje podofalángico quebrado hacia atrás y quebrado hacia adelante. Un eje podofalángico quebrado hacia atrás, aumenta la carga en el aspecto palmar del casco durante la fase de apoyo e incrementa el estrés en la pinza en el punto de despegue. Esto causa híper extensión de la articulación interfalángica distal e incrementa la tensión en el tendón flexor digital profundo y la presión sobre el hueso navicular. Por lo tanto, se puede esperar que éste asociado con hematomas en el talón, desgarramiento laminar en la pinza, osteítis de los procesos palmares de la falange distal, síndrome navicular, tendinopatía en la inserción del tendón flexor digital profundo y lesiones más proximales de los tendones o aparato suspensor (Parks, 2011).

Los problemas asociados con el equilibrio medial-lateral inapropiado del pie, que conducen a la aplicación de fuerzas desproporcionadas sobre la muralla, incluyen la distorsión lateral de los cascos, alteraciones crónicas en los talones, fracturas de cuartas partes, talones y barras, podredumbre, enfermedad de los cartílagos

colaterales, síndrome del navicular y sinovitis crónica de la articulación metacarpofalángica (Stashak y Hill, 2004).

### **5.3. Teoría articular degenerativa**

Esta teoría considera al síndrome navicular como un desorden degenerativo similar a la osteoartritis de las articulaciones diartrodiales (Svalastoga y Nielsen, 1983; Pool y col., 1989; Wright y col., 1998; Frean y col., 2000; Viitanen y col., 2000, 2001 y 2003). Se ha sugerido que esta patología se debe a la concusión repetida de fuerzas excesivas y sostenidas hacia la región navicular (Pool y col., 1989; Thompson y col., 1991).

Los cambios patológicos ocurren en la cara flexora del hueso navicular. El cartílago hialino de la superficie articular del hueso navicular raramente muestra los signos de degeneración observados en la cara flexora del hueso (Pool y col., 1989; Pleasant y Crisman, 1997). Factores mecánicos, traumáticos o ambos producen sobrecargas en la cara flexora del hueso navicular (Pool y col., 1989). Si estos factores se prolongan en el tiempo, se produce un proceso patológico de remodelación ósea (Ostblom y col., 1982; Sandler y col., 2000).

La bursa navicular es una estructura similar a una articulación sinovial. Sin embargo, las superficies que la limitan se componen de fibrocartílago (en la cara flexora del hueso navicular) y tendón (del músculo flexor digital profundo), a diferencia de lo que ocurre en las articulaciones diartrodiales, las que están compuestas de cartílago hialino (Pleasant y Crisman, 1997). La composición estructural del fluido sinovial de la bursa navicular es similar al fluido de las articulaciones sinoviales (Viitanen y col., 2000). Estudios histológicos de la membrana sinovial de la bursa navicular y el fibrocartílago de la cara flexora del hueso navicular en caballos con síndrome navicular, han demostrado cambios patológicos similares a aquellos observados en la membrana y el cartílago hialino de articulaciones osteoarthriticas (Pleasant y Crisman, 1997). También se ha demostrado el aumento de la presión intraósea como una causa de dolor en equinos con síndrome navicular (Pleasant y col., 1993), similar a lo que ocurre en los humanos que cursan con osteoartritis o con dolor articular (Lempert y Arnoldi, 1978; Kofoed, 1986).

El concepto de aumento de presión intraósea fue introducido por Svalastoga y Smith, (1983). Estudios realizados han demostrado que este aumento de la presión intraósea es significativamente mayor en los caballos con síndrome navicular, en comparación a equinos sanos (Svalastoga y Smith, 1983; Pleasant y col., 1993). Estos cambios se atribuyen a una disminución del drenaje venoso desde la esponjosa, con un éstasis de esta (Svalastoga y Smith, 1983; Pleasant y Crisman, 1997). La mayor presión intraósea presumiblemente causa dolor por extensión de los terminales nerviosos asociados con la pared de trabéculas óseas y la dilatación de vénulas y sinusoides (Pleasant y Crisman, 1997). Esta dilatación se debe al desarrollo de hipertensión venosa debido a la fibrosis que ocurre en el hueso subcondral, lo que produce un entrapamiento de sinusoides y vénulas, que hace que el drenaje venoso se haga más lento. Esto lleva a la presentación de un edema, como respuesta a la fuerte hiperemia y a la intensa remodelación ósea (Pool y col., 1989).

El cartílago de la superficie flexora del hueso navicular es bioquímicamente similar al cartílago hialino de las articulaciones diartrodiales. Sin embargo, se necesitan más

estudios para determinar el tipo y proporción de fibras de colágeno presentes en la superficie flexora del hueso navicular sano (Viitanen y col., 2000).

Los proteoglicanos, que consisten en una o más cadenas de glicosaminoglicanos unidos covalentemente a una proteína core central, son las estructuras más abundantes en la matriz extracelular del cartílago (Heinegard y Oldberg, 1989) y son vitales en la función biomecánica normal del tejido articular, dándole propiedades de resistencia elástica a la compresión (Mow y col., 1992). Durante el metabolismo articular, se liberan fragmentos de proteoglicanos hacia el fluido sinovial. Los procesos de remodelación y degradación de la matriz del cartílago, tanto en las articulaciones enfermas como en las sanas, se llevan a cabo por una matriz de metaloproteasas, las que aumentan sus niveles en articulaciones enfermas (Viitanen y col., 2000). En el estudio realizado por Freen y col. (2000), se concluyó que el fibrocartílago del hueso navicular y el cartílago hialino de las articulaciones diartrodiales, liberan proteoglicanos en cantidades similares como respuesta a Interleuquina-1, que es una citoquina que actúa como mediador en el daño del cartílago articular de las articulaciones enfermas, al inducir liberación de metaloproteasas. Debido a esto, en los caballos con síndrome navicular hay una concentración significativamente menor de glicosaminoglicanos y una relación glicosaminoglicanos/matriz proteica oligomérica del cartílago también disminuida en el fluido sinovial de la bursa navicular y en la articulación interfalángica distal, en comparación con el fluido sinovial de equinos sanos (Viitanen y col., 2001).

En un estudio realizado por Viitanen y col., (2003), se realizó una caracterización del cartílago hialino del hueso navicular, del fibrocartílago navicular y del tendón flexor digital profundo en equinos con síndrome navicular. Se postuló que el síndrome navicular es un proceso similar a la enfermedad articular degenerativa, produciendo cambios en el fibrocartílago navicular y en la composición del tendón flexor digital profundo; y que el proceso se extiende a la articulación interfalángica distal. Se compararon cartílagos (tanto dorsal como palmar) de 18 equinos con síndrome navicular, con cartílago de 49 equinos sin historia de síndrome navicular. Además, el fibrocartílago navicular se comparó con el menisco medial de la rodilla y el cartílago colateral del casco. Se midió la matriz proteica oligomérica del cartílago, ácido desoxirribonucleico, glicosaminoglicanos totales, metaloproteinasas (MMP-2 y MMP-9) y contenido de agua. Se concluyó que en los equinos con síndrome navicular, se presentaron cambios en la matriz del cartílago hialino, en el fibrocartílago del hueso navicular, y en el tendón flexor digital profundo. Esto tiene implicancias potenciales para la patogénesis y manejo de la condición.

Histológicamente, en el fibrocartílago del hueso navicular hay una degeneración focal y erosión, volviéndose opaco y decolorado. Se produce fibrilación, desgaste, pérdida de proteoglicanos, muerte de condrocitos superficiales y formación de condrones por células adyacentes viables (Freen y col., 2000). El fibrocartílago que rodea a las lesiones reacciona, produciéndose una hipertrofia (Turner y Fessler, 1982).

En el hueso navicular, se produce una esclerosis generalizada del hueso subcondral, con áreas focales de lisis y fibrosis de la esponjosa bajo la superficie flexora (Doige y Hoffer, 1983; Pool y col., 1989; Thompson y col., 1991; Wright y col., 1998).

Las adherencias frecuentemente ocurren alrededor de la cresta sagital (en donde ocurren primariamente las erosiones del fibrocartílago). Estas adherencias se producen por bandas de tejido de granulación entre el hueso subcondral y las áreas de erosión del tendón del músculo flexor digital (Turner y Fessler, 1982).

## **6. Diagnóstico**

### **6.1. Aspectos generales del diagnóstico**

Se debe considerar que el síndrome navicular es uno de los trastornos más frecuentes del aparato podotroclear en los caballos. Tiene como característica la claudicación crónica de los miembros anteriores, que mejora mediante la analgesia de los nervios digitales palmares. Los cambios patológicos afectan a la superficie flexora del hueso navicular y las estructuras que se acompañan, entre ellos el tendón digital profundo, su inserción a la falange distal, la bursa navicular, el ligamento sesamoideo distal impar y el ligamento colateral del hueso sesamoideo (Mieszkowska y col., 2016).

Si bien hay una serie de diferentes aspectos en el diagnóstico del síndrome navicular, uno de los puntos más importantes desde el principio es que sigue siendo un diagnóstico clínico. Una gama de medios de diagnóstico puede ayudar en el diagnóstico, pero el síndrome navicular no puede ser diagnosticada solamente a partir de radiografías o de los bloqueos nerviosos (Rose, 1996).

Según Rose, (1996) hay ciertos criterios para el diagnóstico del síndrome navicular que son los siguientes:

1. Una historia de claudicación crónica progresiva en el miembro anterior que se puede presentar en forma unilateral o bilateral.
2. Descartar la claudicación debido a problemas en el pie anterior o en las zonas proximales en el pie.
3. Eliminación de la claudicación después de bloqueos nerviosos en los nervios digitales palmares.
4. Hallazgos radiológicos positivos, más consistente, como la ampliación de los forámenes distal del hueso navicular.

### **6.2. Historia clínica**

La mayoría de los caballos presentan una historia clínica de comienzo insidioso de pérdida de rendimiento, acortamiento del paso, o una claudicación intermitente de los miembros anteriores de forma bilateral (Mieszkowska y col., 2016), que aumenta en suelos duros (Dyson, 2003). Con el tiempo, la claudicación se incrementa con el ejercicio continuo (Widmer y col., 2000; Waguespack y Hanson, 2010).

Las observaciones más frecuentes de los propietarios pueden ser; la pérdida del rendimiento durante la actividad deportiva del caballo, rigidez, falta de voluntad para saltar, incapacidad para alargar el paso y los caballos de barril no giran adecuadamente alrededor del barril (Dabareiner y Carter, 2003). Con menor frecuencia puede presentarse claudicación de inicio agudo, de moderada a grave, generalmente unilateral en el miembro anterior. Es de baja incidencia que se vean afectados los miembros posteriores (Valdez y col., 1978; Dyson, 2003; Stashak, 2004).

El síndrome navicular puede presentarse en caballos de diversas razas y edades. En caballos de raza Pura Sangre y Cuarto de Milla tienen una incidencia más alta que otras razas (Deumer y col., 1991; Waguespack y Hanson, 2010). Es menos común en caballos Standardbreds y Arabes (Rose, 1996) y rara vez se observan en ponis. Con respecto a la edad, los signos clínicos, con frecuencia aparecen por

primera vez en caballos de 7 a 9 años, aunque el síndrome puede ocurrir en caballos jóvenes de 3 a 4 años, presentando alteraciones radiológicas avanzadas (Dyson, 2003).

La claudicación puede observarse luego de un periodo de descanso o después de un cambio de manejo del caballo, con frecuencia ocurren inmediatamente después del cambio de dueño, asociado a un desvasado y herrado diferente y distintos patrones de trabajo (Dyson, 2003)

### **6.3. Signos clínicos**

Unos de los signos clínicos más característicos en caballos con síndrome navicular es el dolor palmar en el pie (Rijkenhuizen, 2006; Dyson, 2011b). Un caballo en estación que manifiesta dolor puede estar parado alternando el dolor en cada mano, apoyando en pinzas (Dyson, 2003). Los signos clínicos clásicos de dolor en el pie palmar pueden ser el resultado de: cambios dentro del hueso navicular incluyendo edema, la estasis vascular (Pooley col., 1989; Rijkenhuizen, 2006; Dyson, 2011b), el agrandamiento de los orificios de nutrientes en los bordes proximal y distal, áreas con quistes en la medula, cambios en el hueso subcondral, en la superficie flexora, la fragmentación del borde distal (Rijkenhuizen, 2006). La presión intraósea elevada se ha medido en caballos con síndrome navicular (Svalastoga y Neilsen 1983; Svalastoga y Smith 1983; Dyson, 2011b). También la desmitis de los ligamentos colaterales; tendinitis del tendón flexor digital profundo en 3 lugares posibles, en su inserción, palmar al hueso navicular y proximal al hueso navicular (Dyson, 2003; Rijkenhuizen, 2006); desmitis del ligamento impar; desmitis del ligamento anular distal; sinovitis de la articulación interfalángica distal; bursitis de la bursa navicular y lesión quística en la segunda falange (Rijkenhuizen, 2006).

Es reconocido en los caballos con una amplia variedad de formas del pie: cascos estrechos, en forma de caja vertical como las de los caballos Cuarto de millas, talones colapsados característicos del caballo pura sangre. También se ve a menudo asociado con un mal desequilibrio del pie mediolateral o dorsopalmar (Dyson, 2003). Los desequilibrios del casco que van en dirección medial a lateral también pueden ser un indicador del síndrome navicular, habiéndose informado un rango de incidencia entre el 33% y el 45% de los casos. Las deformaciones angulares de los miembros, ya sea en valgo o en varo, asociadas con las regiones del carpo o del menudillo se han observado en un pequeño porcentaje de los casos (Leach, 1993; Stashak, 2004).

Se ha observado que un eje cuartilla-casco roto hacia atrás se ve con frecuencia en caballos con dolor navicular o en talón, sin embargo en menor proporción caballos con dolor navicular tienen una alineación casco-cuartilla roto hacia adelante o normales. En un informe que implica caballos diagnosticados con síndrome navicular, el 72% tienen un eje cuartilla-casco roto hacia atrás y un 8% tienen un eje de casco-cuartilla roto hacia adelante. Una conformación de cascos largo de pinzas y bajo de talones representaron el 77% de un grupo de caballos con dolor crónico en el talón. La atrofia de la ranilla y talones contraídos (definida como la anchura de la ranilla debe ser menos de dos tercios de su longitud) puede verse en caballos con dolor en el talón y se ha atribuido a la falta de soporte de peso en la parte posterior del pie, lo que reduce el movimiento dinámico de la ranilla (Dabareiner y Carter, 2003).

Si bien la forma del casco puede cambiar en muchos casos de claudicación crónica, en los casos de síndrome navicular pueden implicar alteraciones en la conformación

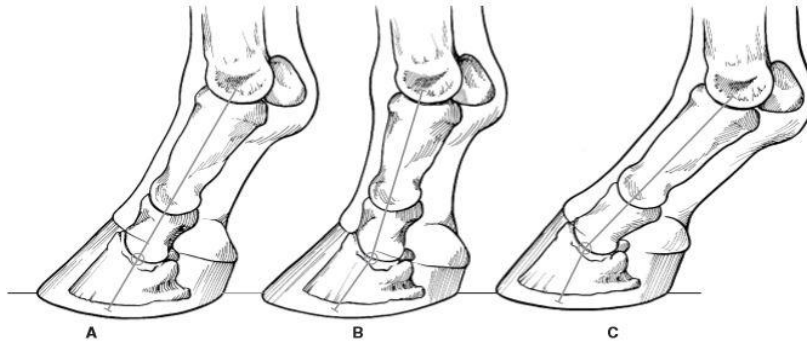
del casco, incluyendo cascos pequeños, estrechos y altos de talones. (Widmer y col., 2000; Dyson, 2003; Waguespack y Hanson, 2010). En un estudio realizado por Dabareiner y Carter, (2003) se observó que el 60% de los caballos con dolor en la región navicular, tenían una conformación de casco pequeños y alto de talones. El casco más pequeño y más vertical es generalmente la extremidad que más claudica. La observación de estas anomalías en la conformación de los cascos ayuda a definir las recomendaciones para el desvasado y herrado correctivo, como tratamiento.

La asimetría en los músculos extensores con atrofia en los músculos asociados con un miembro claudicante, se manifiesta con frecuencia en los caballos con antecedentes crónicos de claudicación, esto se observó en un 75% de los casos en el síndrome navicular (Stashak, 2004). El pulso digital en ocasiones se encuentra aumentado, pero este es un hallazgo clínico inconsistente, no específico (Dyson, 2003). Según Dabareiner y Carter (2003), ha encontrado que el 97% de un grupo de 23 caballos con diagnóstico de dolor en el área navicular tuvo un aumento del pulso digital en la extremidad más afectada.

Se ha estimado que aproximadamente un tercio de las claudicaciones de la extremidad anterior en los caballos se originan en el tercio caudal del pie. El caballo debe ser observado en un trote lento en línea recta y en círculo en ambas direcciones (Dabareiner y Carter, 2003). Caballos con síndrome navicular la claudicación se hace evidente cuando el caballo se lo hace trotar en línea recta sobre una superficie dura. El caballo puede mostrar una tendencia a tropezar asociado con la colocación de los pies en forma alterada. En algunos casos, caballos con afectación bilateral en los miembros anteriores se observan arrastrando los pies con una marcha corta y rígida, que se percibe comúnmente como "la cojera del hombro" por los propietarios (Leach, 1993; Dabareiner y Carter, 2003). La claudicación unilateral puede ser evidente, pero en algunos caballos sólo hay acortamiento del paso (Rose, 1996; Widmer y col., 2000) y una reducción de la elevación del paso, que puede ser difícil de detectar (Dyson, 2003).

En algunos caballos no hay signos clínicos detectables cuando se examina en movimiento en la mano sobre una superficie dura (Dyson, 2003). La claudicación generalmente se acentúa cuando el caballo se lo hace trotar en círculos sobre una superficie dura (Leach, 1993; Widmer y col., 2000; Dabareiner y Carter, 2003; Waguespack y Hanson, 2010), especialmente con el miembro claudicante en el interior del círculo. El caballo puede sostener su cabeza y su cuello hacia fuera del círculo, en un esfuerzo por reducir la cantidad de peso llevado por el miembro que queda del lado interno (Leach, 1993; Stashak, 2004). Menos frecuentemente la claudicación se acentúa cuando el miembro claudicante está en el exterior del círculo. A veces la claudicación no se puede detectar a menos que el caballo está montado, cuando se puede mover de una manera ligeramente rígido, y restringido (Dyson, 2003).

Se debe de considerar que si la conformación de los cascos del caballo es mala y los cascos no se desvasan y un herrado de manera óptima, es conveniente mejorar el recorte y herrado y reevaluar la claudicación después de varias semanas. Si la claudicación ha mejorado notablemente, es poco probable que refleje dicho síndrome (Dyson, 2003).



**Figura 4:** Representación esquemática de la conformación ideal de la cuartilla y del casco y el concepto de un eje casco-cuartilla roto.

Lo ideal sería que los ángulos de la cuartilla y casco (A) fueran iguales para permitir una carga completa y uniforme en todos los aspectos del pie. Un eje de pie roto (B) se produce cuando el ángulo de la cuartilla es más vertical que el del casco o viceversa (C). En ambas situaciones, la distribución irregular de la carga en el casco o en las estructuras de los tejidos blandos puede causar claudicación (Dyson, 2003).

## 6.4. Ayudas Diagnosticas.

### 6.4.1. Pinza de tentar.

La utilización de la pinza de tentar es de particular importancia para la localización de la fuente de dolor palmar del pie (Rose, 1996). Permite al examinador descartar la presencia de dolor en la pared del casco, suela, los tejidos dérmicos, y la almohadilla digital (Dabareiner y Carter, 2003).

Antes de la aplicación de la pinza de tentar los cascos deben ser limpiados y se debe ejercer una fuerza suficiente para estar seguros de obtener una respuesta negativa o positiva a la prueba (Rose, 1996). Se debe de aplicar presión de forma sistemática y uniforme, sobre toda la palma y la región de la ranilla y muralla (Stashak, 2004). El brazo de la pinza de tentar que se aplica sobre la pared de la muralla necesita continuamente ser controlada de tal forma que no se aplique presión sobre la banda coronaria (Stashak, 2004). Se debe comenzar en el ángulo medial o lateral de la palma (ángulos de inflexión) y se continua el examen aplicando presión cada 2 o 3 cm hasta a ver examinado toda la palma. Luego se debe aplicar presión a la ranilla (caudal, central y cranealmente). Posteriormente, usar las tenazas de la pinza de tentar sobre la muralla en los talones. Por último, aplicar las tenazas diagonalmente desde el talón medial hasta la región dorsolateral de la muralla y desde el talón lateral hasta la zona dorsolateral de la muralla (Stashak, 2004).

El dolor que involucra la zona navicular se identifica mediante la aplicación de presión con la pinza de tentar de forma intermitente en el tercio medio de la ranilla, los caballos con síndrome navicular a menudo muestran una respuesta de dolor es decir, una reacción de retirada (flexión del hombro) persistente (Waguespack y Hanson, 2010). Se debe realizar la prueba en los dos miembros anteriores y los resultados de cada miembro se deben comparar (Dabareiner y Carter, 2003).

Es frecuente encontrar una reacción dolorosa en las pinzas de los cascos, en los casos de dicho síndrome, ya que el caballo cambia la marcha apoyando más en pinzas para proteger la región palmar del pie. Se ha observado que solo un tercio de los casos diagnosticados positivamente mostro dolor a la aplicación de la pinza de

tentar. Por lo tanto, una respuesta negativa no se puede excluir dicho síndrome (Rose, 1996).

La prueba utilizando la pinza de tentar es una herramienta de diagnóstico útil, pero se debe de considerar que los caballos pueden tener dolor en el área navicular y no responder a la presión ejercida, lo cual se considera inespecífica (Dabareiner y Carter, 2003).



**Figura 5:** Evaluación con pinza de tentar sobre la ranilla.

La mayoría de los caballos con síndrome navicular dan positivo a la evaluación con la pinza de tentar sobre la ranilla (Waguespack y Hanson, 2010)

#### 6.4.2. Prueba de extensión

La prueba de extensión se realiza colocando el dedo del pie del caballo en un bloque de madera de 2 cm de altura para que el pie y el metacarpo queden en hiperextensión. El miembro anterior opuesto se levanta de modo que la posición de hiperextensión se mantenga durante 2 minutos. Posteriormente el caballo se hace trotar, observándose que aproximadamente el 50% de los casos con síndrome navicular, hubo un aumento de la claudicación. La prueba de extensión es útil, sin embargo, es menos fiable que la prueba de flexión (Rose, 1996).

#### 6.4.3. Prueba de flexión

La prueba de flexión de la extremidad distal es una de las pruebas de diagnóstico más útiles cuando se sospecha caballos con síndrome navicular. Pero se debe de tener en cuenta que dicha prueba no es un método de diagnóstico específica para el síndrome navicular, porque la flexión de las falanges inferiores requiere la flexión de la articulación del nudo. Por lo tanto, los caballos con patologías del nudo y de las falanges mostrarán un aumento de la claudicación tras la prueba de flexión (Rose, 1996). Muchos caballos con dolor en el área navicular muestran un leve aumento de la claudicación (Dyson, 2003).

La resistencia a la flexión o un aumento de la claudicación después de la flexión es poco probable que refleje el dolor del hueso navicular. Ya que se ha observado que la flexión distal del miembro de una extremidad anterior puede resultar en el aumento de la claudicación en la extremidad anterior contralateral, debido al aumento de la carga del aparato podotroclear, pero la misma respuesta también



puede ser visto en caballos con lesiones primarias del tendón flexor digital profundo (Dyson, 2003).

La prueba de flexión debe hacerse manteniendo el pie cerca del piso de modo que el carpo quede en extensión y flexionando la articulación interfalángica distal (Rose, 1996). La flexión se debe mantener durante 1 minutos, después hacer trotar al caballo en línea recta. En la mayoría de los casos de síndrome navicular, la claudicación aumenta en los primeros 20-30 pasos posteriores a la flexión (Leach, 1993; Rose, 1996; Dabareiner y Carter, 2003). Se ha visto que aproximadamente el 80% de los caballos con dicho síndrome mostrará una respuesta positiva a la prueba de flexión (Rose, 1996). Esto es debido a que el hueso navicular es comprimido entre las falanges media y distal y que el estrés tensional aumentara en los tejidos blandos de soporte del hueso navicular (Stashak, 2004).



**Figura. 6:** Prueba de flexión de la extremidad anterior.

La prueba de flexión debe hacerse manteniendo el pie cerca del piso de modo que el carpo quede en extensión y flexionando la articulación interfalángica distal. La prueba de flexión de la extremidad distal es una de las pruebas de diagnóstico más útiles cuando se sospecha caballos con síndrome navicular (Dyson, 2003).

#### 6.4.4. Prueba de cuña

La prueba de cuña es de gran utilidad en los casos de síndrome navicular. En caballos con dicho síndrome, la aplicación de la cuña durante un minuto puede resultar en un aumento de la claudicación (Rose, 1996). Sin embargo, la elevación de la punta del pie sobre una cuña o tabla de madera, con la extremidad contralateral levantada, lo que resulta en la extensión de la articulación interfalángica distal puede aumentar la claudicación, pero esta respuesta no es patognomónica para este síndrome (Dyson, 2003).

Se ha recomendado dos pruebas con cuñas para facilitar el diagnóstico (Dabareiner y Carter, 2003). Para realizar la prueba de cuña de la ranilla, se coloca una cuña de madera debajo de los dos tercios palmares de la ranilla y se fuerza al caballo a

apoyar el pie durante 60 segundos. Si tiene como resultado un aumento en la claudicación, la bursitis navicular podría ser el problema. Se debe de realizar la prueba de la extensión de las lumbres, elevando a estas con la cuña de madera y forzando al caballo a apoyar ese miembro durante un minuto. El aumento de la claudicación puede indicar tendinitis del flexor digital profundo o una desmitis de los ligamentos de soporte. La especificidad para identificar dolor en la región navicular solamente, fue baja entre un 26 y 42% para la pruebas de la cuña de la ranilla y de las lumbres respectivamente (Stashak, 2004).

Con todos los diferentes tipos de pruebas, flexión, extensión y la cuña, una respuesta positiva es una ayuda útil para el diagnóstico, pero la respuesta negativa no excluye el diagnóstico del síndrome navicular. De las tres pruebas, se ha encontrado que la prueba de flexión es la más fiable (Rose, 1996).

## **6.5. Anestesia diagnostica**

### **6.5.1. Anestesia local**

Es una importante herramienta de diagnostico para evaluar los presuntos casos de Síndrome Navicular (Waguespack y Hanson, 2010). La función de los bloqueos anestésicos, es localizar los sitios de dolor y así el origen de la claudicación. Por esto, el bloqueo anestésico corresponde en la práctica clínica, a una valiosa herramienta diagnóstica cuando el caballo presenta una claudicación, siendo esencial para que otros procedimientos diagnósticos como la radiografía, la tomografía computarizada o la resonancia magnética puedan identificar la causa de la claudicación y con esto confirmar el diagnóstico (Moyer y col., 2007). La interpretación de una respuesta analgésica positiva de la articulación interfalángica distal (IFD), bursa navicular o nervios palmares digitales (PD), se hace dificultosa porque la anestesia de una de esas estructuras puede aminorar el dolor de múltiples regiones del pie (Schumacher y col., 2003).

### **6.5.2. Bloqueo palmar digital**

La anestesia palmar digital o bloqueo palmar digital, es uno de los procedimientos más realizados; se realizan de forma neuro vasculares laterales y mediales constituidos por la vena digital, arteria digital y el nervio digital, poseen una dirección dorso palmar en una relación abaxial al tendón del músculo flexor digital profundo. En la mayoría de los casos los nervios digitales son fácilmente palpables entre los huesos sesamoideos proximales y los cartílagos colaterales. El bloqueo palmar digital puede ser realizado con el caballo apoyando el miembro a evaluar en el suelo o con el miembro en elevación con la ayuda de un asistente (Bassage y Ross, 2011).

El procedimiento a seguir es el siguiente; se inserta una aguja de calibre 25 (0,5x 16 mm), sobre el nervio digital palmar, un centímetro por encima del borde proximal del cartílago del pie, dirigida distalmente, la punta de la aguja se posiciona a nivel del borde proximal del cartílago lateral para la deposición de la solución de anestésico local. La introducción del anestésico local en este sitio, se deposita ligeramente por debajo del borde palmar de la articulación interfalangiana proximal (IFP) debido a la altura de los cartílagos colaterales. Se debe depositar menos de 1,5 ml para que no haya difusión a la articulación IFP (Schumacher y col, 2000). La analgesia de la

articulación IFP es poco probable que ocurra cuando la solución de anestésico local, se administra en la unión del margen proximal de los cartílagos colaterales (Schumacher y col., 2004).

El bloqueo digital palmar desensibiliza el 70 a 80% del pie. La mayor parte de la articulación interfalángica distal (IFD) se ve afectada, con la excepción del aspecto próximo dorsal. Los caballos con fracturas en el proceso extensor de la falange distal o injurias en los ligamentos colaterales de la articulación IFD, pueden mostrar una mejora parcial después de la analgesia digital palmar. (Schumacher y col., 2000).

Tradicionalmente, se pensaba que la mayoría de los caballos que han respondido positivamente a la analgesia digital palmar podían tener el síndrome navicular, pero este bloqueo desensibiliza muchas condiciones que generan una claudicación, que tienen su origen dentro y fuera de la cápsula del casco (Bassage y Ross, 2011).

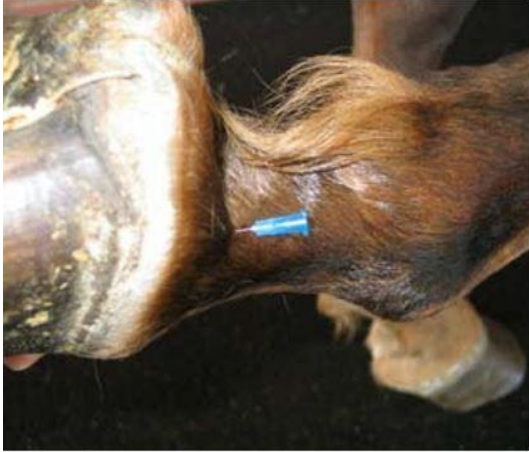La anestesia perineural de los nervios palmares digitales desensibiliza las regiones navicular y de los talones. Condiciones dolorosas como fracturas por estrés de la falange distal, trauma subcondral de la articulación interfalángica distal, osteoartritis de la articulación interfalángica proximal, infosura e inflamación de tejidos blandos de la cuartilla son atenuadas con el bloqueo de los nervios palmares digitales (Easter y col., 2000). Un estudio demostró que la claudicación generada por dolor solar fue eliminada a los 10 minutos post anestesia palmar digital usando 2 ml de Mepivacaína, sobre cada nervio palmar digital (Schumacher y col., 2000).

En caballos con desmitis de los ligamentos colaterales, el bloqueo perineural del nervio digital mostro una mejor efectividad que la anestesia superficial de la articulación interfalángica distal, disminuyendo la claudicación en el 72% de los caballos (Dyson y col., 2005). El bloqueo digital palmar usando de 1,5 a 2 ml de clorhidrato de Mepivacaina o lidocaína, realizado axialmente a los cartílagos colaterales, mejora la claudicación. Sin embargo ocasionalmente se puede observar animales que no mejoran la claudicación. Típicamente, todas las causas de cojera en la región palmar del pie se mejorarán, por lo menos en un 90%, después de la anestesia perineural de los nervios digitales palmares (Kaneps y Turner, 2004). La claudicación generalmente se alivia completamente después de la analgesia perineural de los nervios palmares, realizada en la base del hueso sesamoideo proximal, a menos que haya otra fuente de dolor. Los caballos siempre deben ser reevaluados al movimiento en línea recta y círculos, para determinar si la claudicación se manifiesta o se acentúa en la extremidad contralateral (Dyson, 2011b).

Una vez realizada la anestesia adecuada de la región, deben confirmarse antes de evaluar la claudicación. Para la confirmación, se puede recurrir a un objeto romo (por ejemplo, tapa de bolígrafo, escarba cascos) se debe aplicar inmediatamente proximal a la banda coronaria (tanto en palmar y dorsal) y el talón. La sensación profunda en la región navicular, talón y suela debe ser probada mediante la aplicación de probadores de cascos aproximadamente entre 5 a 10 minutos después de la inyección. Después de la resolución de la claudicación secundaria a la anestesia de diagnóstico, caballos con una claudicación unilateral a menudo presentan una claudicación similar en la extremidad contralateral. Los caballos que presentan una claudicación de la extremidad anterior bilateral muestran una mejora dramática en la marcha después de la anestesia de los nervios digitales palmares de ambas extremidades anteriores (Waguespack y Hanson, 2010).

Los bloqueos de los nervios digitales palmares no son específicos para síndrome navicular, ya que los caballos no siempre pueden mostrar una mejoría significativa. Esto puede ser debido a factores como la aparición de moretones, las restricciones

mecánicas que implican adherencias entre el hueso navicular y el tendón flexor digital profundo. Los resultados siempre deben interpretarse con los efectos de otros hallazgos clínicos, tales como historia clínica, examen físico y de imagen (Waguespack y Hanson, 2010).



**Figura. 7:** Bloqueo del nervio digital palmar.

La aguja se coloca subcutáneamente y se dirige sobre el nervio digital palmar lateral, justo proximal a los cartílagos colaterales del casco (Waguespack y Hanson, 2010).

#### 6.5.3. Analgesia intraarticular de la articulación interfalángica distal:

Se ha indicado que la anestesia superficial de la articulación interfalángica distal (IFD) elimina la claudicación asociada a hueso navicular, ligamentos naviculares, bolsa navicular (Eastery col., 2000; Waguespack y Hanson, 2010), la región de la suela del dedo (Schumacher y col., 2000) y la porción digital del tendón flexor digital profundo (Dyson, 2011b). Ocasionalmente el aspecto palmar de la banda coronaria se desensibiliza después de la anestesia de la articulación IFD (Schumacher y col., 2001). Las posibles explicaciones para la anestesia del aparato navicular (es decir, el hueso navicular y sus ligamentos asociados), después de administrar anestésico local en la articulación IFD, incluye la desensibilización de los nervios sub sinoviales que inervan las fibras sensitivas del hueso navicular y en los ligamentos sesamoideos colaterales, o la desensibilización del nervio digital palmar donde se encuentran en estrecha proximidad al receso palmar de la articulación IFD (Schumacher y col., 2009).

La anestesia intraarticular de la articulación IFD utilizando 6 ml de Mepivacaína, puede aliviar o mejorar el dolor asociado con el hueso navicular dentro de los cinco minutos de la inyección (Waguespack y Hanson, 2010). Una respuesta negativa de la articulación IFD, no puede descartar que el problema se genere en el hueso navicular o las estructuras que se relacionen con este (Schramme y col., 2001).

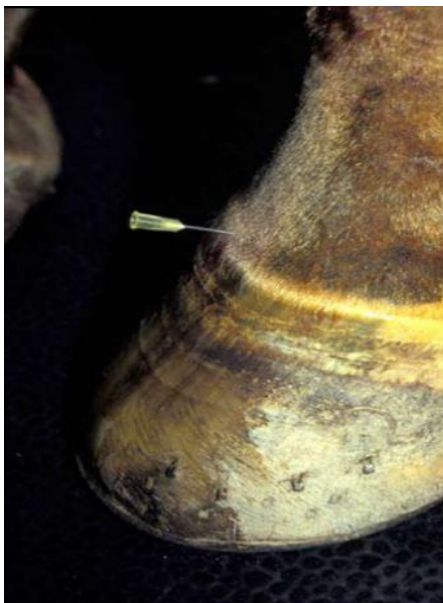Se ha indicado que el dolor solar es abolido por la anestesia de la articulación IFD (Schumacher y col., 2000). En un estudio, se comprobó que la anestesia de la articulación IFD elimina de manera más eficaz el dolor en la zona solar del dedo, que en la zona de los talones. En este estudio se comparó la eficacia de una aplicación de 6 ml de anestésico local versus 10 ml de este. Posteriormente de la aplicación de 6 ml de clorhidrato de Mepivacaina, se observó una disminución significativa de la

claudicación sólo en los animales en los cuales se estaba generando dolor en el margen solar de la suela, generándose una disminución progresiva de la claudicación desde los 10 a los 30 minutos después de la inoculación (Schumacher y col., 2001).

Con la aplicación de 10 ml de anestésico local, fue más eficaz en la eliminación del dolor en la zona de los talones y la atenuación de este incrementaba en el tiempo. Si la claudicación mejora después del bloqueo perineural del nervio digital palmar, la administración de 6 ml o menos de solución analgésico local en la articulación IFD, puede ayudar a distinguir el dolor que surge de la articulación IFD propiamente tal o del aparato navicular, del dolor que surge del talón de la suela (Schumacher y col., 2001). Es poco probable que el dolor que se origina en la planta del talón mejore por la analgesia de la articulación IFD con un bajo volumen de Mepivacaína (Schumacher y col., 2013). Si esto es cierto, los caballos con contusiones en el talón o con desgarramiento laminar en la región del talón del pie, no mejoran después de la anestesia superficial de la articulación IFD con un bajo volumen anestésico y al evaluar el caballo dentro de un período de 10 minutos (Schumacher y col., 2001).

La diferencia en la respuesta a la analgesia de la articulación IFD, del dolor que surge del margen dorsal de la suela o del talón solar, puede ser a causa de que son inervados por diferentes ramas del nervio palmar digital. Esto podría decir que las ramas que suministran el aspecto palmar de la suela, se desprenden proximales al lugar donde el nervio digital se encuentra adyacente al receso palmar de la articulación IFD. La mejora más evidente cuando se aplican 10 ml de analgésico en la articulación IFD resulta ya sea por una mayor difusión de analgésico a través de la membrana sinovial o por distensión del receso palmar de la articulación IFD, causando que la solución anestésica se ponga en contacto con las ramas del nervio palmar digital que inervan la suela (Schumacher y col., 2001).

Con relación a las claudicaciones que se crean por afecciones de los ligamentos colaterales de la articulación interfalángica distal, se ha observado que la anestesia superficial de la articulación IFD, mejora solo parcialmente (Schumacher y col., 2013). En un estudio el 24% de 30 caballos con afecciones de los ligamentos colaterales de la articulación IFD diagnosticados por resonancia magnética, mostraron mejoría después de la anestesia de la articulación IFD (Dyson y col., 2005).



**Figura. 8:** Analgesia intraarticular de la articulación interfalángica distal.

Con el uso de la técnica aséptica, se inserta una aguja de calibre 20 de 1,5 pulgadas en la cara dorsal de la articulación 1 cm por encima de la banda coronaria y se dirige paralelamente al suelo (Waguespack y Hanson, 2010).

#### 6.5.4. Analgesia bursa navicular:

La anestesia de la bursa navicular con la aplicación de 3 a 4 ml con clorhidrato de mepivacaina ha sido recomendada para la evaluación del dolor navicular. Para algunos investigadores creen que esta técnica solo es útil para distinguir caballos con verdadera bursitis navicular (Waguespack y Hanson, 2010).

El procedimiento a seguir es el siguiente; se inserta una aguja espinal calibre 20, de 8,9 cm (3,5 pulgadas), entre los bulbos del talón justo proximal a la banda coronaria, y la aguja se hace avanzar a lo largo de un plano sagital apuntando a un punto de 1 cm por debajo de la banda coronaria, a medio camino entre los límites dorsal y palmar de la banda coronaria (Schramme y col., 2007). La aguja espinal se hace avanzar hasta que la punta de la aguja contacta el hueso. En este momento, una radiografía lateromedial digital puede ser tomada para comprobar la posición de la aguja antes de la inyección de 3-4 ml de mepivacaína. La inyección de la bursa puede ser facilitada mediante la flexión del pie. Otro método de determinar el éxito del procedimiento es examinar el pie radiográficamente inmediatamente después de la inyección en la bursa, siempre que se añadió 0,5- 1,0 ml de medio de contraste radiopaco para la solución anestésica local. El éxito de la centesis de la bursa se puede determinar por ecografía. La posición de la punta de la aguja se determina utilizando una sonda lineal de 7,5 MHz colocado en la ranilla en una orientación sagital. La aguja está colocada correctamente cuando la punta de la aguja se contrae en la superficie flexora del hueso navicular (Schumacher y col., 2013).

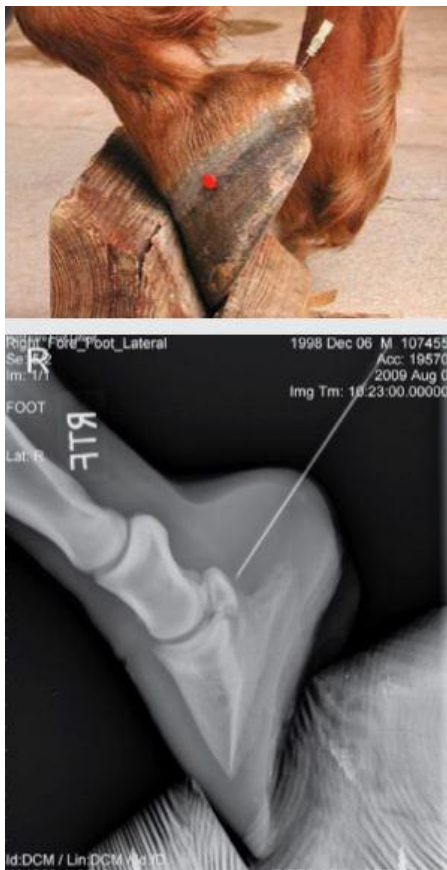Una respuesta positiva a la anestesia de la bursa navicular, probablemente esté indicando cambios patológicos en la bursa navicular, en el hueso navicular o en los ligamentos de soporte o dolor del tendón flexor digital profundo (Dabareiner y Carter, 2003). Sin embargo, una respuesta negativa a la analgesia, tanto de la articulación interfalángica distal y la bursa navicular hace que sea poco probable que el caballo tenga síndrome navicular (Waguespack y Hanson, 2010).

A pesar de que la anestesia de la articulación IFD puede resultar en analgesia de la bursa navicular, esta no da lugar a la analgesia de la articulación IFD (Schumacher et al., 2003). La anestesia de la bursa navicular puede ayudar a diferenciar el dolor asociado con la enfermedad de la articulación IFD, del dolor asociado con la enfermedad del hueso navicular y el aparato podotrocLEAR. El dolor que surge de la articulación IFD puede ser excluido como causa de la claudicación, cuando esta se atenúa dentro de 10 minutos en la analgesia de la bursa navicular (Schramme y col., 2007).

Existen al menos dos explicaciones posibles para la observación de que la anestesia de la bursa navicular no causa analgesia de la articulación IFD: una indica que el sitio de contacto directo entre el receso palmar de la articulación IFD y los nervios digitales palmares, está situado en una región proximal al origen de las ramas profundas que inervan la articulación IFD y la bursa navicular, mientras que el sitio de contacto directo entre la bursa navicular y los nervios digitales palmares se encuentra distal a estos ramos (Schumacher y col., 2003).

La segunda indica que la solución anestésica local puede difundir más lentamente de la bursa navicular a la articulación IFD que de la articulación IFD a la bursa navicular. Con respecto a la menor difusión de los anestésicos desde la bursa navicular a la articulación IFD, en un estudio en cadáveres, se encontró significativamente más Mepivacaina en la bursa navicular después de la inyección de la articulación IFD que a la inversa (Gough y col., 2002).

La administración de 3,5 ml de solución de anestésico local en la bursa navicular, no mejora la claudicación causada por el dolor en la articulación interfalángica distal, cuando el paso se analiza dentro de los primeros 20 minutos después de la analgesia de la bursa. Cuando la marcha se analizó después de 20 minutos, se observó una mejora significativa en la cojera causada por el dolor en la articulación interfalángica distal. Independientemente de si la solución anestésica local se administra en la articulación IFD o en la bursa navicular, el dolor en la parte solar del dedo se atenúa más consistente y rápidamente, que el dolor del talón solar. Los nervios PD contactan tanto con la bolsa palmar de la articulación IFD, como la bursa navicular, en un sitio proximal al foramen parietal de la falange distal y a la vez distal al origen de las ramas sensoriales que inervan la región del talón del pie (Schumacher y col., 2003).



**Figura. 9:** Analgesia de la bursa navicular.

Con el uso de una técnica aséptica, se utiliza una aguja (generalmente una aguja espinal de calibre 18 de 3,5 pulgadas) para introducir 2 a 3 ml de anestésico local en la bursa. Un método común de entrar en la bolsa navicular es introducir la aguja espinal entre los bulbos de los talones, apuntando a un punto 1 cm distal a la banda coronaria entre la pared del casco dorsal y los bulbos de los talones. Radiografía lateromedial confirma la colocación correcta de la aguja espinal en la bursa (Waguespack y Hanson, 2010).



## 6.6. El diagnóstico por imágenes:

### 6.6.1. Radiología

#### 6.6.1.1. Generalidades

Durante mucho tiempo, la radiografía era la única herramienta de elección que se utilizaba de forma rutinaria para evaluar el interior de los cascos de los equinos y para el diagnóstico del síndrome navicular. (Widmer y col., 2000; Rijkenhuizen, 2006). Sin embargo, con la introducción de imágenes de resonancia magnética (MRI) como herramienta de diagnóstico, se han reconocido las limitaciones de la radiografía (Dyson y col., 2006). También se ha puesto de manifiesto que es probable que haya una variedad de diferentes procesos patológicos que pueden afectar al hueso navicular, una estructura que no puede ser considerada de forma aislada (Dyson y col., 2006; Dyson y Murray, 2007).

Por otra parte, la llegada de la radiografía computarizada y digitales ha mejorado la capacidad de diagnóstico radiológico, por una mejor calidad de imagen. Tiene como resultado la posibilidad de identificar más anomalías radiológicas de importancia clínica que antes. No obstante, es importante reconocer que la ausencia de alteraciones radiológicas significativas del hueso navicular no excluye la existencia de patologías del hueso navicular (Dyson, 2011).

La preparación adecuada del casco es crucial para las imágenes de diagnóstico. La herradura debe ser retirada para permitir el recorte adecuado de los cascos y evitar la superposición de la herradura en los aspectos medial y lateral del hueso navicular (Dyson, 2011). Los artefactos asociados a la colocación incorrecta del pie y la preparación inapropiada de los cascos pueden conducir a un diagnóstico erróneo (Dabareiner y Carter, 2003). Por lo cual, la colocación correcta durante la obtención de la imagen es de gran importancia para la interpretación de las mismas (Waguespack y Hanson, 2010; Dyson, 2011).

Los artefactos radiológicos asociados con la acumulación de aire dentro de las grietas de la ranilla se observan como radiolúcidas en la radiografía y pueden imitar líneas de fractura o lesiones quísticas en el hueso navicular. Para eliminar las bolsas de aire y prevenir estos artefactos, el casco debe ser rellenado de un compuesto que tiene densidad radiográfica de tejido blando (por ejemplo, Play-Doh) o debe ser colocado en un recipiente de plástico lleno de agua (Dabareiner y Carter, 2003).

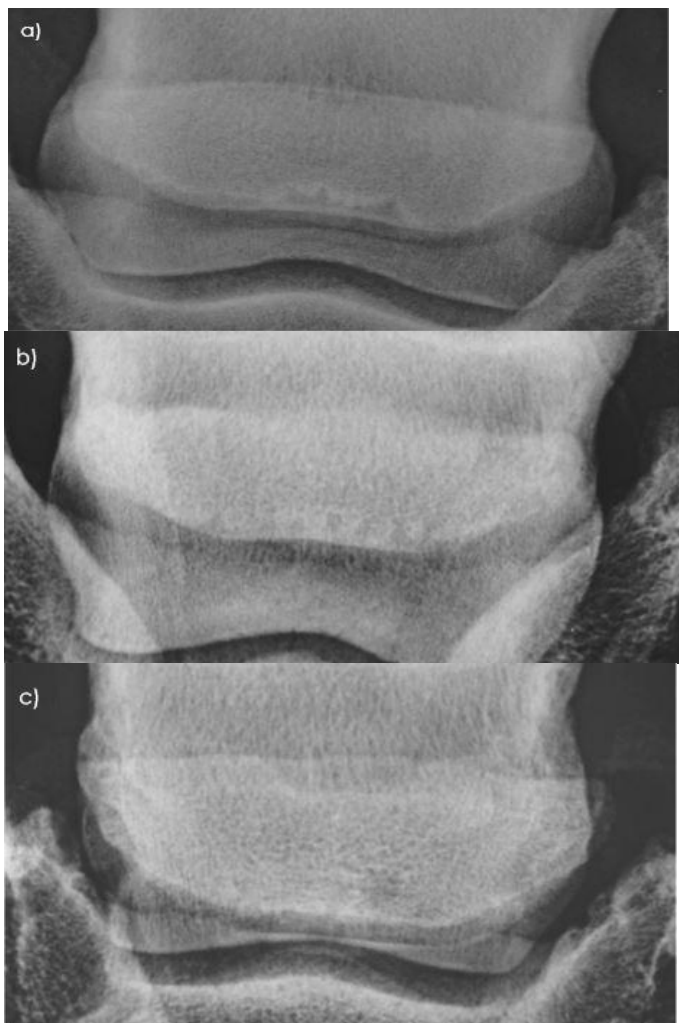
Para la interpretación radiológica precisa del hueso navicular requiere por lo menos una imagen lateromedial (LM), una oblicua dorsoproximal-palmarodistal (DPr-PaDiO) y una oblicua palmarproximal-palmarodistal (PaPr-PaDIO) (Dabareiner y Carter, 2003; Stashak, 2004; Waguespack y Hanson, 2010). Una vista dorsopalmar (DP) es útil para confirmar la presencia de una fractura parasagital o un hueso navicular bipartito. Es uno de los puntos de vista más sensibles para la detección de entesofitos en los aspectos proximomedial y lateral del hueso navicular. Las proyecciones LM se utilizan para evaluar el grosor de la corteza palmar, la extensión proximal o distal de la corteza palmar, la demarcación entre la corteza y la esponjosa y la presencia de osteofitos periarticulares. El número, tamaño, forma y posición de las zonas radiolúcidas a lo largo de los bordes distales del hueso navicular se evalúan mediante la proyección PaPr-PaDIO, junto con la presencia de lesiones radiolúcidas, como quistes óseos centrales o acéntricos en la esponjosa, entesofitos en el borde distal y fragmentos del borde distal o proximal. La imagen de

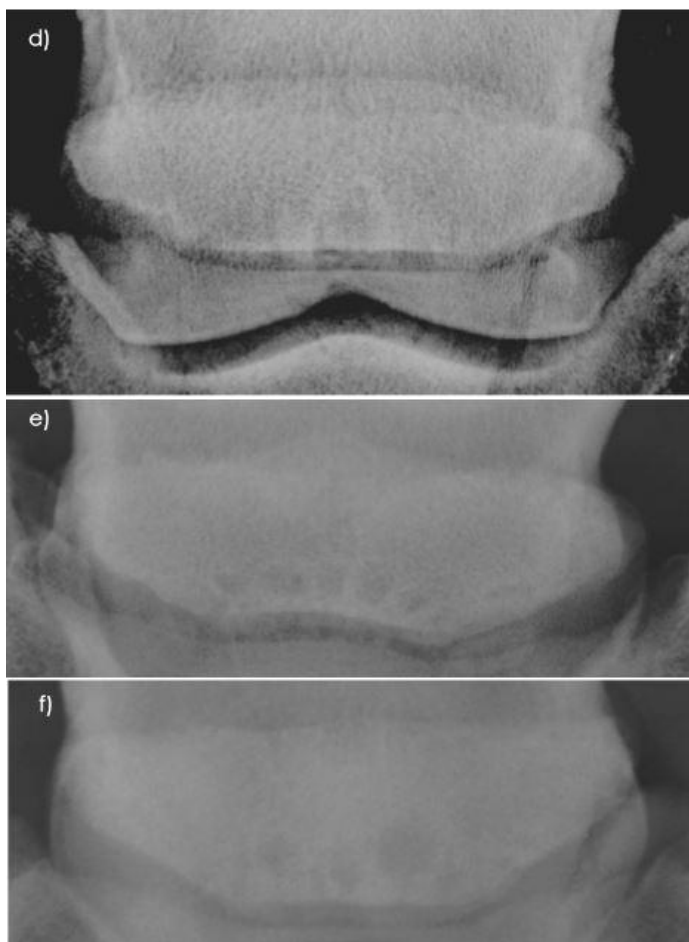


PaPr-PaDIO se utiliza para identificar las lesiones radiolúcidas en la corteza palmar y para confirmar el espesor de la corteza palmar y la presencia de una fractura, y para evaluar la arquitectura trabecular de la esponjosa. La presencia de un hueso navicular bipartito o tripartito se determina a partir DPr-PaDiO, PaPr-PaDiO y DPa imágenes (Dyson, 2011).

#### 6.6.1.2. Zonas radiolúcidas a lo largo del borde distal del hueso navicular

La interpretación de zonas radiolúcidas en el borde distal, representan invaginaciones sinoviales de la articulación interfalángica distal (Poulos, 1983; Poulos y Smith, 1988) que ha sido durante mucho tiempo objeto de controversia (Dyson, 2011). Pero la evidencia sugiere que estas invaginaciones sinoviales son el resultado de la artritis de la articulación interfalángica distal (Widmer y col., 2000). En general se acepta que cuanto mayor sea el número de zonas radiolúcidas ( $> 7$ ), de tamaño y forma variable, es más probable que sea de importancia clínica. Zonas de radiolucencia posicionados en medial y lateral de los bordes en pendiente del hueso se consideran más probable que sea de importancia clínica. La comparación entre las proyecciones DPr-PaDiO y PaPr-PaDiO ayuda a determinar la extensión dorsopalmar de las zonas radiolúcidas (Dyson, 2011). Cuando numerosas invaginaciones sinoviales anormales están presentes, pueden predisponer a la fractura o fragmentación del borde distal (Widmer y col., 2000).





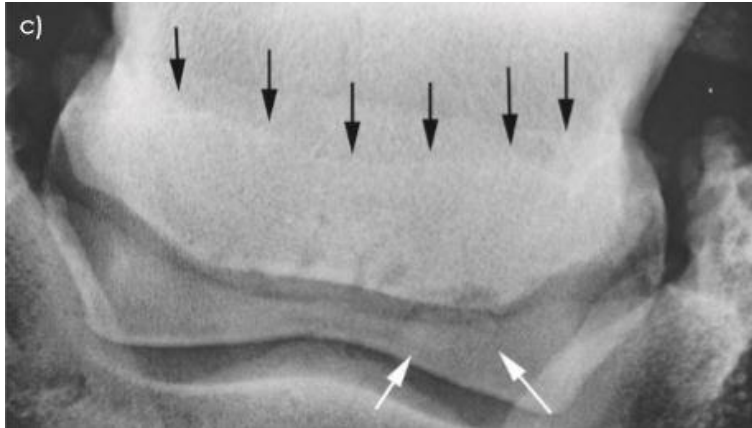
**Figura. 10:** a) -f) Vistas oblicuas Dorsoproximal-palmarodistal de 4 huesos naviculares que muestran diversos patrones de zonas radiolúcidas (invaginaciones sinoviales) a lo largo del borde distal del hueso. a) y b) se consideran dentro del rango normal, pero c) y d) son anormales (Dyson, 2011).

#### 6.6.1.3. Fragmentos del borde distal

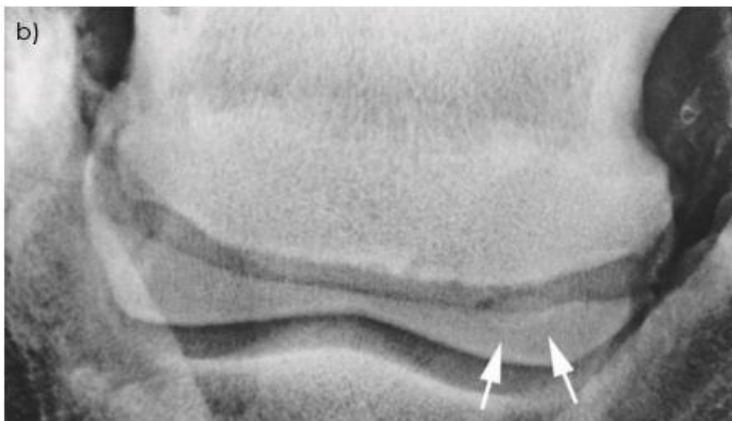Los fragmentos óseos en el borde distal del hueso navicular por lo general se producen en medial distal y ángulos laterales del hueso navicular, aunque con menor frecuencia involucra el borde medial o lateral en pendiente. Se ha demostrado que tales fragmentos se producen más comúnmente en caballos que presentan cierto grado de claudicación con otras anomalías del hueso navicular (Wright, 1993b; Wright y col., 1998; Schrammey col., 2005; Blunden y col., 2006; Dyson, 2011). La fragmentación del borde distal también se encuentra ocasionalmente en caballos sanos (William R. Widmer, 2002). Tales fragmentos pueden reflejar la mineralización ectópica en el ligamento impar sesamoideo distal, una fractura del borde distal del hueso navicular o entesofitos en el origen del ligamento impar sesamoideo distal (Dyson, 2011).

La presencia de una zona radiolúcida en el ángulo medial o lateral del borde distal del hueso navicular es indicativo de la presencia de un fragmento, que pueden estar presentes uniaxial o biaxial. Dichos fragmentos pueden ser visto como una anomalía accidental, especialmente si la opacidad del hueso navicular adyacente es normal, pero si se considera en asociación con un área radiolúcida son más propensos a ser

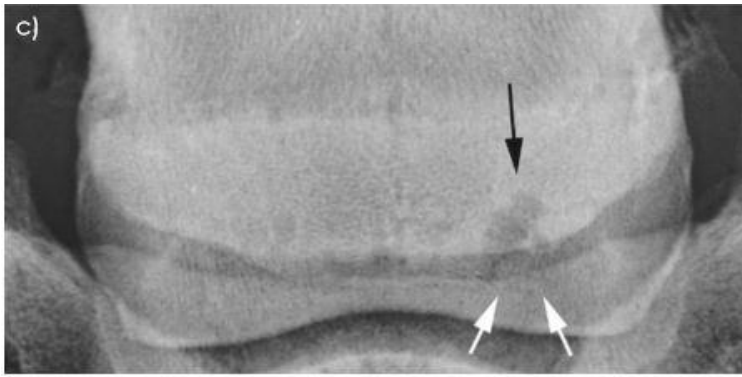
asociado con claudicación .Los fragmentos se detectan más fácilmente en una vista DPr-PaDiO, pero la facilidad con la que pueden observarse depende de la posición. En algunos caballos la presencia de un fragmento puede ser observada en una vista PaPr-PaDiO (figura 11b), en lo cual la opacidad que representa el fragmento se ve generalmente superpuesta sobre la esponjosa del hueso navicular (Dyson, 2011).



**Figura. 11:** Vista radiográfica oblicua dorsoproximal-palmarodistal bien posicionada de un hueso navicular con un borde dorsal proximal ondulante (flechas negras). Medial está a la izquierda. Existen varias zonas radiolucidas irregularmente formadas a lo largo del aspecto distal del hueso y una gran zona radiolucida en el ángulo lateral, distal al cual es un fragmento óseo grande (flechas blancas) (Dyson, 2011).



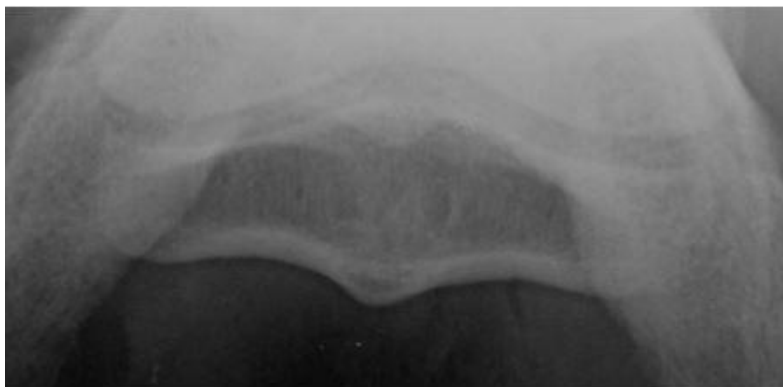
**Figura. 12:** Vista radiográfica oblicua dorsoproximal-palmarodistal de un hueso navicular. Medial está a la izquierda. Existe un fragmento óseo de forma oval (flechas) distal al ángulo lateral del hueso navicular. No hay reacción adyacente al hueso navicular (Dyson, 2011).



**Figura. 13:** Vista radiográfica oblicua dorsoproximal-palmarodistal de un hueso navicular. Medial está a la izquierda. Hay grandes zonas radiolúcidas en el ángulo lateral del hueso navicular (flecha negra), distal a la que se encuentra un fragmento óseo (flechas blancas) (Dyson, 2011).

#### 6.6.1.4. Zonas radiolúcidas en forma de media luna en la corteza flexora

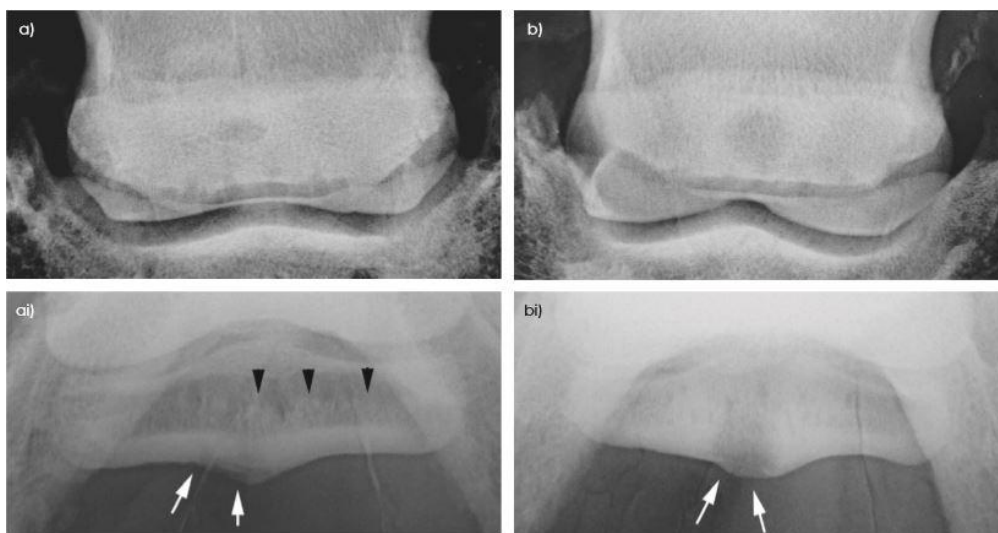
Una zona radiolúcida en forma de media luna en la corteza flexora del hueso navicular en la cresta sagital observado en una vista PaPr-PaDiO es considerada como una variante normal, lo que representa una línea de refuerzo (Berry y col., 1992; Dyson, 2011). La zona radiolúcida en forma de media luna en la cresta sagital del hueso navicular es poco frecuente en caballos jóvenes. Representa la remodelación ósea navicular temprana, en respuesta al estrés y es de importancia clínica desconocida. Una línea de refuerzo relativamente esclerosada se desarrolla en el hueso subcondral en paralelo con la corteza del flexora en la región de la cresta sagital. El hueso que interviene es relativamente radiotransparente y se proyecta en la vista PaPr-PaDIO como la forma de media luna, una zona radiolúcida en la cresta sagital (Dyson, 2011).



**Figura. 14:** Vista radiográfica oblicua Palmaroproximal-palmarodistal del hueso navicular. Hay un área radiolúcida bien definida en forma de media luna en la corteza flexora del hueso navicular en la cresta sagital. Esta es una variante normal (Dyson, 2011).

#### 6.6.1.5. Zonas radiolúcidas centrales o excéntricas

Zonas radiolúcidas centrales o excéntricas, lesiones quísticas, en la esponjosa del hueso navicular se ve en vistas DPr-PaDiO, son evidencias confiables de síndrome navicular (Waguespack y Hanson, 2010; Dyson, 2011). Sin embargo, su patogénesis no está clara (Widmer y col., 2002). Por lo general, implican el tercio central del hueso de proximal a distal, pero no invariablemente así. En algunos caballos estas lesiones se pueden ver involucrando a la corteza flexora del hueso en vistas de PaPr-PaDiO. Sin embargo, no todas las lesiones afectan a la corteza flexora (Dyson, 2011).

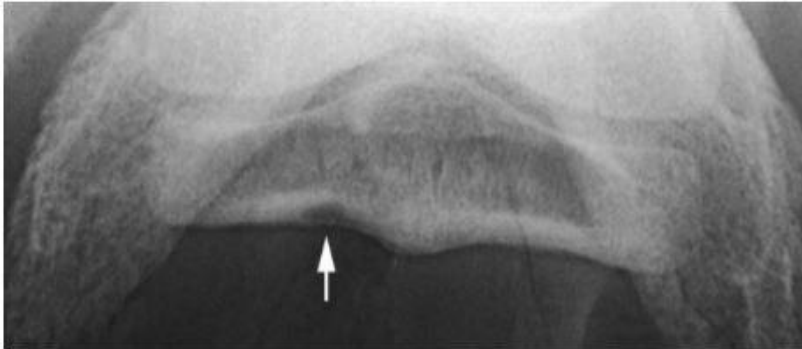


**Figura. 15:** a) Vista radiográfica oblicua dorsoproximal-palmarodistal de un hueso navicular. Medial está a la izquierda. Hay un defecto radiolúcido acéntrico en forma oval en el hueso. Hay varias zonas radiolúcidas a lo largo del borde distal del hueso. ai) Vista radiográfica oblicua Palmaroproximal-palmarodistal del hueso navicular del mismo casco que (a). Existe una opacidad reducida de la corteza flexora medial a la cresta sagital (flechas blancas) y un aumento de la opacidad del endostio en y lateral a la cresta sagital (puntas negras de la flecha). b) Vista radiográfica oblicua dorsoproximal-palmarodistal de un hueso navicular. Medial está a la izquierda. Existe una zona radiolúcida circular central muy grande. bi) Vista radiográfica oblicua Palmaroproximal-palmarodistal del hueso navicular del mismo casco que (b). Existe un gran defecto radiolúcido en la corteza flexora del hueso navicular (flechas). La corteza del flexor está engrosada y existe una radiopacidad aumentada de la esponjosa, con pérdida de demarcación entre la corteza y la esponjosa (Dyson, 2011).

#### 6.6.1.6. Áreas radiolúcidas en la corteza flexora

Una gran área radiolúcida en la corteza flexora del hueso navicular es clínicamente significativa, y en algunos caballos es la única anomalía radiológica detectable (Widmer y col., 2002; Dyson, 2011). Se debe considerar que los cambios corticales desempeñan un papel en el desarrollo del síndrome navicular. La degeneración del fibrocartílago de la superficie flexora se cree que se desarrollan como resultado de una carga que excede los límites fisiológicos. Posteriormente, la remodelación del

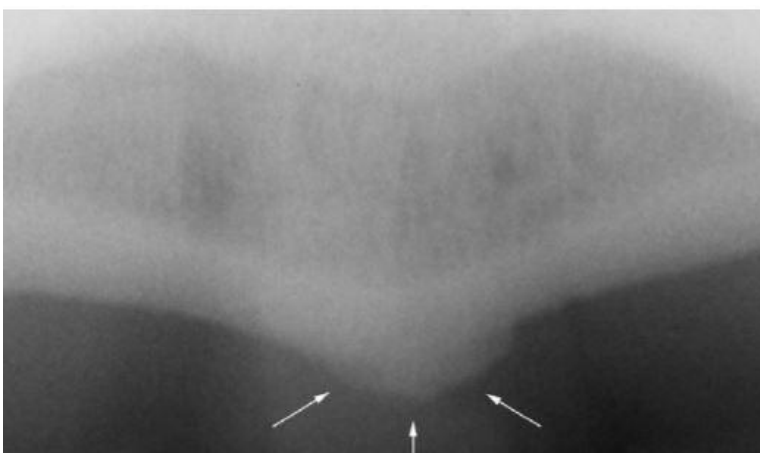
hueso cortical y trabecular subyacente debe ocurrir para mantener el ritmo de la demanda de un aumento de las fuerzas biomecánicas (Widmer y col., 2002). Estas lesiones usualmente se producen en la cresta sagital o abaxial a él. La lesión por lo general refleja la erosión del fibrocartílago suprayacente y las adherencias del tendón flexor digital profundo. Puede haber asociada una opacidad aumentada del hueso trabecular dorsal a la lesión (Dyson, 2011).



**Figura. 16:** Vista radiográfica oblicua dorsoproximal-palmarodistal de un hueso navicular. Medial está a la izquierda. Existe un gran defecto radiolúcido en la corteza flexora del hueso navicular medial a la cresta sagital (flecha). Existe un ligero aumento de la opacidad de la esponjosa dorsal a la cresta sagital. Es probable que tales defectos radiolúcidos en la corteza flexora estén asociados con adherencias del tendón flexor digital profundo (Dyson, 2011).

#### 6.6.1.7. Formación de hueso nuevo en la corteza flexora del hueso navicular

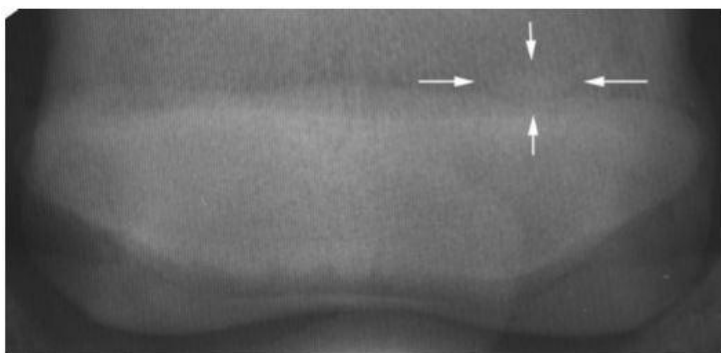
Por lo general sólo es detectable en una vista PaPr-PaDiO y se centra alrededor de la cresta sagital. Sólo se ha visto en asociación con claudicación, y necesariamente no se ha visto en conjunto con otras anomalías del hueso navicular (Dyson, 2011).



**Figura. 17:** Vista radiográfica oblicua Palmarproximal-palmarodistal del hueso navicular. Hay hueso nuevo en el aspecto palmar de la corteza flexora del hueso navicular en la cresta sagital (Dyson, 2011).

#### 6.6.1.8. Fragmentos del borde proximal

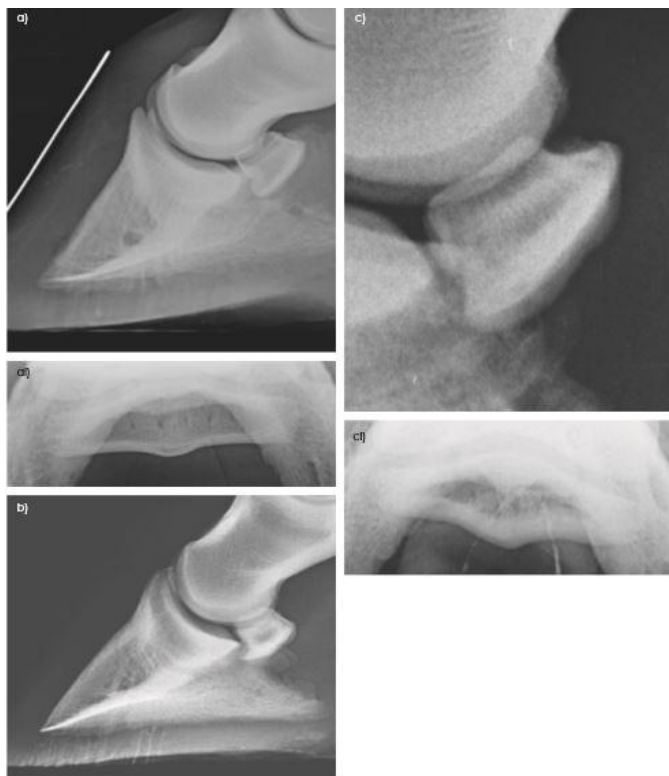Los fragmentos desplazados del borde proximal del hueso navicular son raros y en la experiencia del autor se han asociado con claudicación y probablemente, reflejar una avulsión de la inserción del ligamento colateral sesamoideo (Dyson, 2011).



**Figura. 18:** Vista radiográfica oblicua dorsoproximal-palmarodistal de un hueso navicular. Medial está a la izquierda. Hay un fragmento de borde proximal en la inserción del ligamento colateral lateral sesamoideo (flechas) (Dyson, 2011).

#### 6.6.1.9. El espesor de las cortezas

El espesor de la corteza flexora es más fácil de evaluar en una vista LM bien posicionado. Al igual que cualquier hueso, la forma está influenciada por la ley de Wolff. En un caballo con un pie sano, que es mucho más vertical que la otra, la corteza flexora del pie más vertical es a menudo más delgada que el pie contralateral (Dyson, 2011). Por lo cual se debe de tener en cuenta que el engrosamiento cortical es una respuesta adaptativa a las fuerzas biomecánicas. Otros estudios han demostrado que la corteza flexora en caballos en entrenamiento, normalmente se observa engrosada, como respuesta adaptativa (Widmer y col., 2000). En una forma del síndrome navicular hay un engrosamiento progresivo de las cortezas de los huesos y las trabéculas del hueso esponjoso (Wright y col., 1998; Dyson, 2011). El espesor anormal de la corteza flexora del hueso navicular probablemente refleja cambio patológico. Aparentemente, si las tasas de remodelación ósea son lo suficientemente gradual, no se pueden producir más cambios que conduzcan a un síndrome navicular clínico (Widmer y col., 2000).

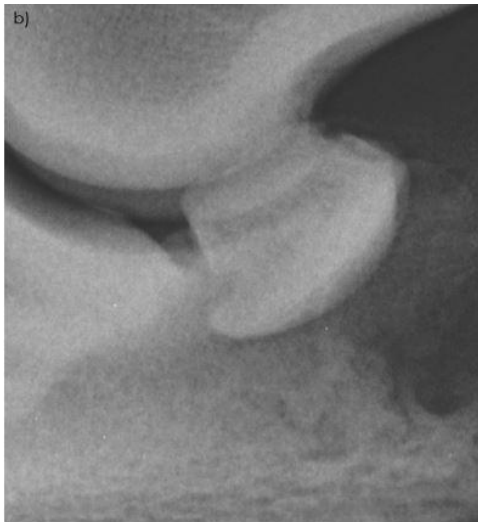

**Figura. 19:** a) Vista radiográfica lateromedial de un casco en posición vertical con una fina corteza flexora del hueso navicular. El pie contralateral se confirmó de manera más normal y la corteza flexora del hueso navicular era más gruesa. ai) Vista radiográfica oblicua Palmaroproximal-palmarodistal del hueso navicular del mismo casco que (a). Medial está a la izquierda. La corteza flexora es delgada. Esta es una variante normal. Hay una amplia zona radiolúcida en forma de media luna en la corteza flexora en la cresta sagital, otra variante normal. b) Vista radiográfica lateromedial de un casco, con una corteza flexora gruesa patológica del hueso navicular, especialmente distal. c) Vista radiográfica lateromedial de un casco, con una corteza flexora patológica del hueso navicular. Hay extensión proximal de la corteza flexora. Esto se asoció con el engrosamiento masivo del ligamento colateral sesamoideo. ci) Vista radiográfica oblicua Palmaroproximal-palmarodistal del hueso navicular del mismo casco que (b). Medial está a la izquierda. Las cortezas dorsal y palmar son muy gruesas, dando como resultado un área pequeña para la esponjosa, que también tiene mayor opacidad (Dyson, 2011).

#### 6.6.1.10. El aumento de la radiopacidad de la esponjosa

Un hueso navicular normal tiene una arquitectura trabecular normal que está claramente definido desde dorsal y palmar, tanto en vistas LM y PaPr-PaDiO. En una forma del síndrome navicular existe un aumento generalizado de la opacidad. Alternativamente una mayor opacidad puede ser localizada hacia la cara palmar del hueso, afectando el aspecto del endostio de la corteza flexora. Esto se puede observar en asociación con el grosor anormal de la corteza del hueso, y puede estar relacionada con un defecto en la corteza flexora no detectable radiográficamente (Dyson, 2011).





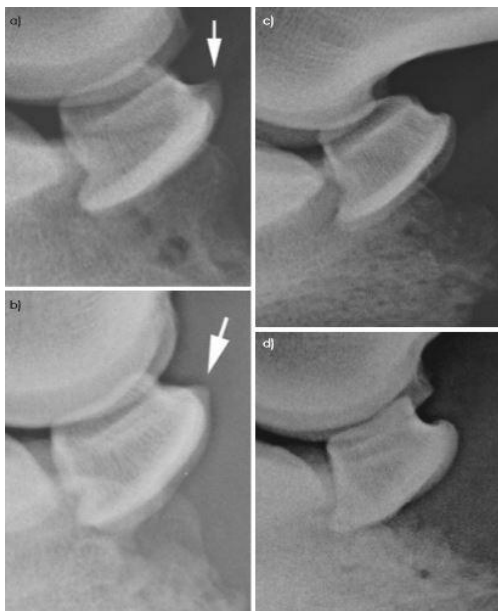
**Figura. 20:** Vista radiográfica lateromedial de un casco con una corteza flexora patológica del hueso navicular. Hay mala demarcación entre la corteza flexora y el hueso trabecular de la esponja. Obsérvese la extensión distal de la corteza flexora del hueso y la fosa grande en el aspecto distal del hueso (Dyson, 2011).

#### 6.6.1.11. Delimitación cortical trabecular.

La demarcación entre la esponjosa y la corteza flexora del hueso navicular debe evaluarse tanto en una vista LM y PaPr-PaDiO (Dyson, 2011). La pérdida de la demarcación son signos fiables de síndrome navicular (Widmer y col., 2002).

#### 6.6.1.12. Extensión distal o proximal del borde flexor

La forma del hueso navicular debe evaluarse cuidadosamente en una vista LM. La extensión distal del borde flexor del hueso navicular puede reflejar el estrés crónico en el origen del ligamento impar sesamoideo distal. La extensión proximal del borde flexor del hueso navicular puede reflejar el estrés crónico en la inserción del ligamento sesamoideo colateral (Dyson, 2011).



**Figura. 21:** a) Vista radiográfica lateromedial de un hueso navicular con una gran entesofito proximal (flecha). b) Vista de radiografía lateromedial de un hueso navicular con un pequeño entesofito proximal (flecha). c y d) Vista de radiografía lateromedial de un hueso navicular con extensión proximal y distal de la corteza flexora del hueso navicular (Dyson, 2011).

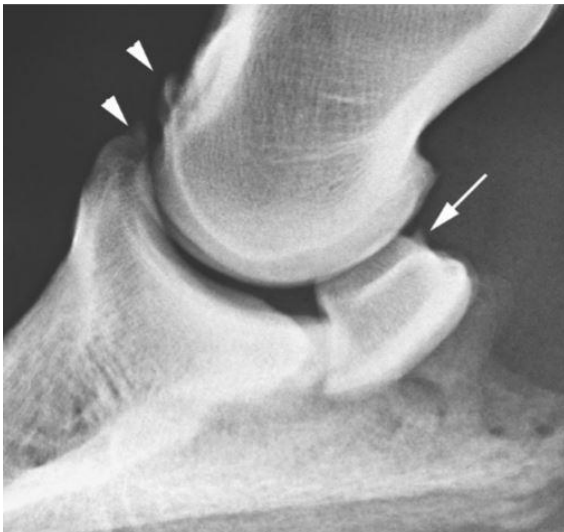#### 6.6.1.13. Entesofitos

Los entesofitos en medial proximal y lateral del hueso navicular se identifican mejor en las vistas DPr-PaDiO o dorso-palmar. La presencia de entesofitos pequeños laterales es una anomalía incidental común y presumiblemente reflejan el estrés asimétrico en la inserción de los ligamentos colaterales sesamoideos lateral y medial. No obstante, la presencia de un gran entesofito lateral o medial, es más probable que refleje tensión anormal en el aparato podotrocLEAR y estar asociado con la claudicación del equino (Dyson, 2011).

Esto se puede ver en caballos normales en entrenamiento y/o con cascos con desequilibrio crónico, pero que no han desarrollado síntomas clínicos de síndrome navicular. Los caballos jóvenes con presencia de entesofitos en la extremidad pueden tener riesgo de desarrollar signos clínicos de síndrome navicular. La mayoría de los radiólogos consideran que estos cambios por si solos no constituyen evidencia radiográfica de síndrome navicular (Widmer y col., 2002).

#### 6.6.1.14. Osteofitos periarticulares

El hueso navicular forma parte de la articulación interfalángica IFD. La presencia de osteofitos en el aspecto proximal dorsal del hueso navicular visto en una vista LM es probable que refleje la enfermedad de la articulación IFD, que puede ocurrir solo o en asociación con el síndrome navicular (Dyson, 2011).

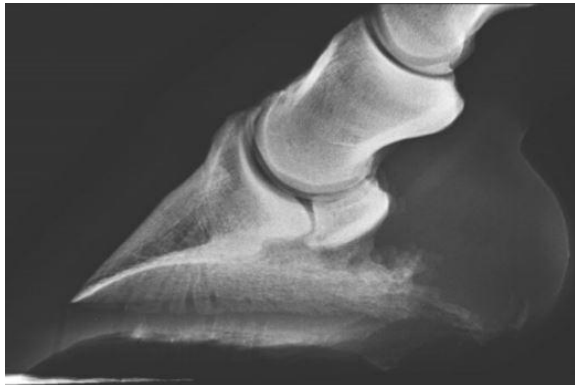

**Figura. 22:** Vista radiográfica lateromedial de un casco. Hay un osteofito grande en el aspecto proximodorsal del hueso navicular (flecha), en asociación con el modelado periarticular de la cara dorsal distal de la falange media y el aspecto proximodorsal de la falange distal (flechas) (Dyson, 2011).

#### 6.6.1.15. Posición del hueso navicular

La posición del hueso navicular en una radiografía LM en relación con las falanges media y distal está influenciado en parte por la posición de la extremidad durante la adquisición de imagen. Sin embargo, de vez en cuando el hueso está anormalmente cerca de la falange distal. Esto se ha visto en caballos jóvenes con una claudicación

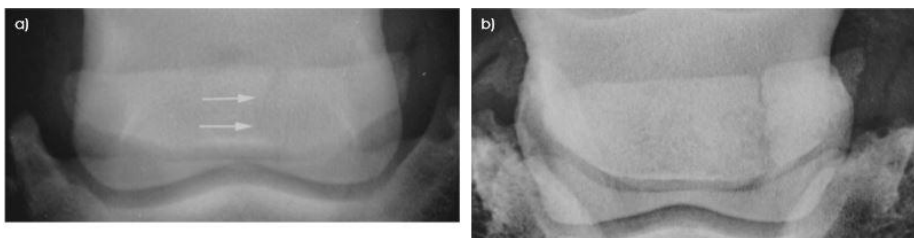
reconocida poco después de la introducción al trabajo y en general se ha asociado con cambios patológicos avanzadas del hueso navicular y la articulación interfalángica distal. Esto puede reflejar una anomalía congénita (Dyson, 2011).



**Figura. 23:** Vista radiográfica lateromedial de un pie delantero derecho de un Warmblood de 5 años de edad con cojera bilateral severa del miembro anterior. El aspecto distal del hueso navicular está inusualmente cerca de la falange distal. Hay extensión distal de la corteza flexora del hueso navicular, que también está engrosada. Existe un pequeño osteofito periarticular en la cara dorsoproximal del hueso navicular. Hay modelado del proceso extensor de la falange distal.

#### 6.6.1.16. Fractura del hueso navicular

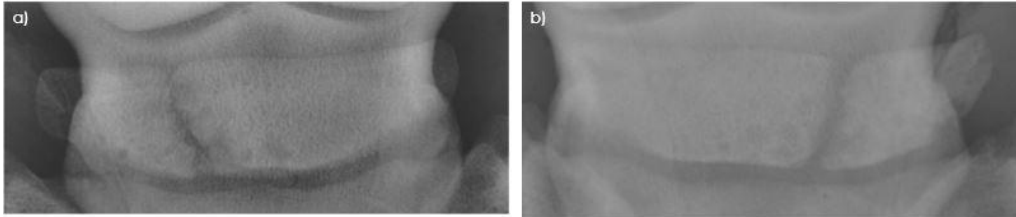
Las fracturas del hueso navicular son generalmente parasagital y se ven en la fase aguda como una o dos líneas radiolúcidas que atraviesan el hueso de forma oblicua desde proximal a distal. En las fracturas más crónicas se evidencian zonas radiolúcidas que se desarrollan a lo largo de la línea de fractura, que puede ser bastante extenso (Dyson, 2011).



**Figura. 24:** A) Vista oblicua dorsoproximal-plantarodistal de un pie posterior. Medial está a la izquierda. Existe una fractura parasagital completa, reciente, no desplazada del hueso navicular (flechas). El caballo tuvo un comienzo agudo de cojera severa 2 días antes. B) Vista radiográfica oblicua dorsoproximal-palmarodistal de un hueso navicular. Medial está a la izquierda. Hay una, amplia, línea lateral radiolúcida parasagital vertical, adyacente a las cuales hay algunas áreas radiolúcidas mal definidas. El ala lateral del hueso navicular es modelada. Esto podría ser una fractura antigua o representar un hueso navicular bipartido (Dyson, 2011).

#### 6.6.1.17. Hueso navicular bipartito

En raras ocasiones el hueso navicular se desarrolla como 2 centros de osificación separados que nunca se unen por la consolidación ósea. Esto puede ocurrir de manera unilateral o bilateral. Hay una línea radiolúcida ancha bien definida entre las 2 piezas. Un hueso navicular bipartito puede identificarse en caballos clínicamente normales, pero estos caballos pueden experimentar una claudicación episódica. Sin embargo, a diferencia de una fractura, no es una historia de inicio agudo (Dyson, 2011).



**Figura. 25:** a) y b) Dorsoproximal-palmar / plantaro distal oblicua radiografías de la parte posterior derecha (a) (medial a la izquierda) y los pies delantero izquierdo (b) (medial a la izquierda) de un caballo castrado Warmblood de 4 años con un inicio reciente de claudicación en el miembro posterior. Existen líneas radiolúcidas oblicuas parasagitales en cada hueso navicular, medial en la parte posterior derecha y lateral en la parte anterior izquierda. En ambos pies hay grandes áreas luminosas adyacentes a las líneas radiolúcidas y en el pie delantero izquierdo hay grandes zonas luminosas a lo largo del borde distal (Dyson, 2011).

#### 6.6.2. Ultrasonografía del pie equino

##### 6.6.2.1. Generalidades

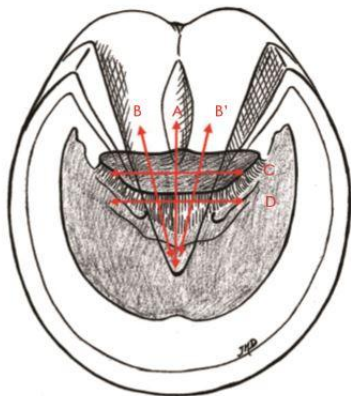
La ecografía fue la primera técnica de imagen anatómica utilizada para complementar la radiografía (Rantanen y col., 1983; Denoix, 1994, 1996). Más recientemente, con la introducción de imágenes por resonancia magnética (MRI) (Dyson y col., 2005; Mair y Kinns, 2005; Mieszkowska y col., 2016), el conocimiento de las afecciones de los pies, como el síndrome podotroclear (PT), ha mejorado considerablemente (Dyson y col., 2011). Las lesiones de tejidos blandos, especialmente la tendinitis del tendón flexor digital profundo (TFDP), que actualmente son reconocidos como una de las principales causas de dolor en el pie palmar en caballos de deporte (Denoix y col., 2002; Busoni y col., 2005; Dyson y Murray, 2007; Rabba y col., 2011). Por lo tanto, cuando se sospecha de un síndrome PT, una combinación de imágenes radiográficas y ecográficas de los pies se recomienda como un primer enfoque de diagnóstico por imagen (Jacquet y Denoix, 2012).

La exploración ecográfica del aparato PT incluye 2 enfoques: supra sesamoideo, realizada en la parte distal de la cuartilla sobre los bulbos de los talones, sin embargo este sólo permite evaluar la parte proximal del aparato PT e infrasesamoideo, a través de la ranilla como ventana acústica que permite la evaluación distal del aparato PT (Busoni y Denoix, 2001; Kristoffersen y Thoenfer, 2003).

La ecografía transcuneal del aparato podotroclear distal puede realizarse con ecografos portátiles equipados con una sonda convexa 5 - 7,5 MHz. Esta sonda es más apropiada para obtener un mayor campo de visión a través de una superficie de contacto estrecho sobre todo en los pies con ranillas angostas. Una sonda lineal de 7,5 MHz puede utilizarse para el examen de los pies planos con las ranillas anchas (Jacquet y Denoix, 2012).

Una preparación adecuada de la ranilla es esencial para obtener buenas imágenes de ultrasonido. La ranilla se debe recortar para eliminar cuerno seco y para crear una superficie plana, así mejora el contacto con la sonda. Se recomienda humedecer la ranilla poniendo el pie en un recipiente con agua (Busoni y Denoix, 2001). En los cascos con ranillas blandas y anchas, las imágenes de diagnóstico se pueden obtener fácilmente después de recorte superficial de las mismas. Se debe utilizar gel acústico para garantizar un buen acoplamiento de la sonda con la superficie de la ranilla ( Jacquet y Denoix, 2012).

El examen se realiza con la extremidad flexionada, el pie se coloca en la rodilla del operador. La rutina de examen mediante la ecografía transcuneal del pie incluyen secciones: sagital, así como medial y lateral parasagital que se extienden desde hueso sesamoideo distal a la inserción distal del tendón flexor digital profundo en la tercera falange; y las exploraciones transversales realizados a nivel del hueso sesamoideo distal y la tercera falange (Jacquet y Denoix, 2012).



**Figura. 26:** Posiciones de la sonda para examinar la parte distal del aparato podotroclear. A: sección sagital; B y B ': secciones parasagitales; C: sección transversal sobre el hueso sesamoideo distal; D: sección transversal sobre el ligamento sesamoideo distal (Jacquet y Denoix, 2012).

#### 6.6.2.2. Imágenes normales

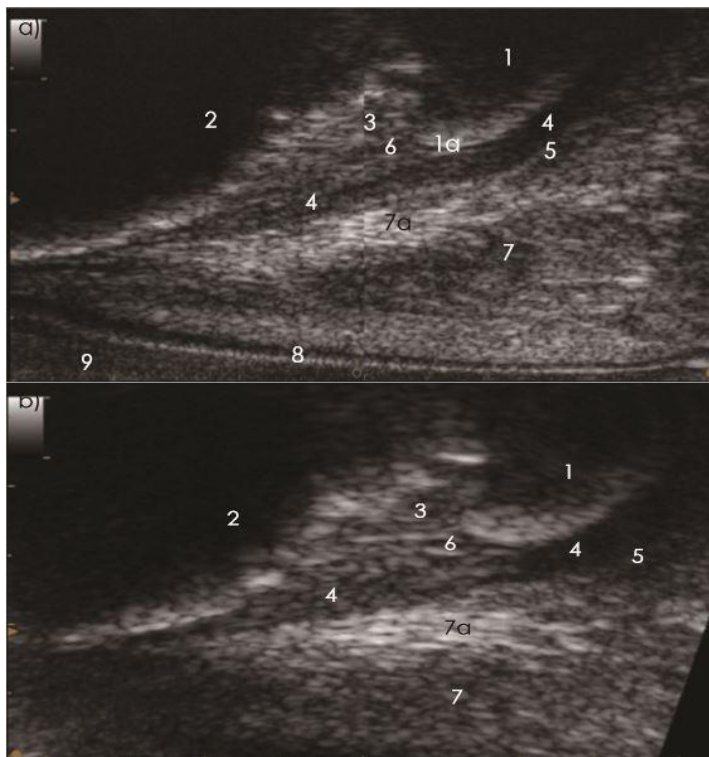
##### 6.6.2.2.1. Secciones sagital y parasagital

En la sección sagital, la superficie del hueso hiperecogénico del hueso sesamoideo distal está cubierta por el fibrocartílago anecoico de la superficie flexora. En un caballo estándar (550 kg), el fibrocartílago es de unos 0,2 mm de espesor. La cara palmar del hueso sesamoideo distal está en contacto con el tendón flexor digital profundo que se observa deficientemente ecogénico (Jacquet y Denoix, 2012). Este aspecto ecográfico del tendón flexor digital profundo está correlacionado con la curvatura de las fibras del tendón sobre el hueso sesamoideo distal (Denoix, 1996)

y la estructura fibrocartilaginosa del tendón flexor digital profundo en este nivel (Denoix, 1994).

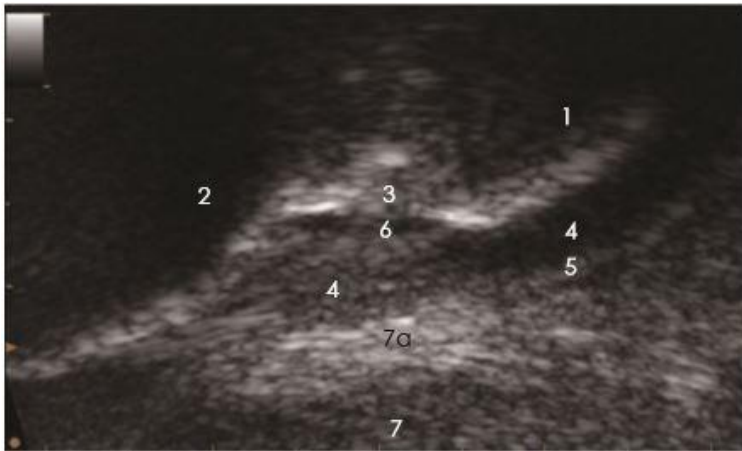
El segmento sesamoidofalangiano del tendón flexor digital profundo aparece más ecogénico, con una visualización clara de su arquitectura con fibras longitudinales. En este nivel, el aspecto distal palmar del tendón flexor digital profundo es recto y cubierto por la parte distal delgada del ligamento anular digital distal. Las inserciones del tendón flexor digital profundo en la superficie flexora de la tercera falange, está constituida por una línea hiperecogénica bastante regular. En un caballo estándar, el espesor del tendón flexor digital profundo es de 2,5-3,5 mm a nivel del borde distal del hueso sesamoideo distal y 4-5 mm en su inserción distal en la tercera falange. Dorsalmente al tendón flexor digital profundo, entre el borde distal del hueso navicular y la superficie del hueso de la tercera falange, se encuentra el ligamento sesamoideo distal (alrededor de 3-4 mm de espesor), siendo ligeramente más ecogénico que el tendón flexor digital profundo. Entre el ligamento sesamoideo distal y el tendón flexor digital profundo, una capa delgada ecogénica o anecogénica representa la membrana sinovial o líquido de la cavidad distal de la bursa podotroclear (Jacquet y Denoix, 2012).

En las secciones parasagitales las mismas estructuras anatómicas están fotografiadas, pero como el haz de ultrasonido pasa en un lóbulo distal del tendón flexor digital profundo, este tendón aparece más grueso mientras que la ligamento sesamoideo distal es más corto (Jacquet y Denoix, 2012).



**Figura. 27:** a) Escaneo sagital normal del aparato podotroclear distal realizado con una sonda lineal (dorsal a la izquierda). 1: hueso sesamoideo distal (DSB); 1a: fibrocartílago de la superficie flexora del DSB; 2: falange distal; 3: ligamento sesamoideo distal; 4: tendón flexor digital profundo; 5: ligamento anular digital distal; 6: bursa podotroclear (receso distal); 7: cojín digital; 7a: parte fibrosa del cojín digital; 8: corium cunei; 9: ranilla. B) Escáner de ecografía sagital normal del aparato podotroclear distal realizado con una sonda convexa (dorsal está a la izquierda). 1:

hueso sesamoideo distal; 2: falange distal; 3: ligamento sesamoideo distal; 4: tendón flexor digital profundo; 5: ligamento anular distal digital; 6: bursa podotrochlear (receso distal); 7: cojín digital; 7a: parte fibrosa del cojín digital (Jacquet y Denoix, 2012).



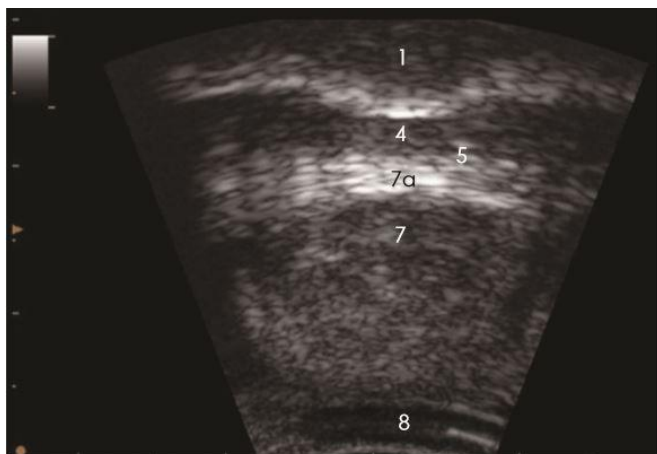**Figura. 28:** Ecografía parasagital normal del aparato podotroclear distal realizado con una sonda convexa (dorsal a la izquierda). 1: hueso sesamoideo distal; 2: falange distal; 3: ligamento sesamoideo distal; 4: tendón flexor digital profundo; 5: ligamento anular distal digital; 6: bursa podotrochlear (receso distal); 7: cojín digital; 7a: parte fibrosa del cojín digital (Jacquet y Denoix, 2012).

#### 6.6.2.2.2. Secciones transversales

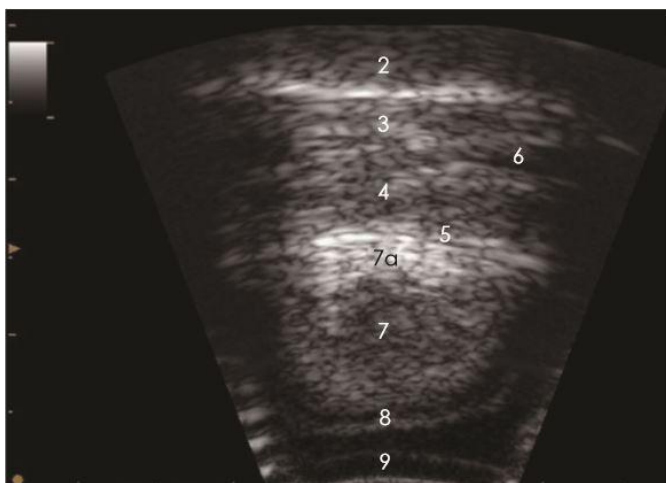
Los escaneos transversales se realizan a nivel del hueso sesamoideo distal y tercera falange. A nivel de hueso sesamoideo distal, el límite hiperecogénico más proximal es el componente óseo de la superficie flexora del hueso sesamoideo distal. El fibrocartílago del hueso sesamoideo distal se pueden observar imágenes como una línea anecogénica muy delgada. La superficie flexora hueso sesamoideo distal está cubierta por el tendón flexor digital profundo pobremente ecogenico. De nuevo este aspecto se correlaciona con la orientación del tendón y la estructura fibrocartilaginosa. El aspecto palmar del tendón flexor digital profundo está en estrecho contacto con el ligamento anular digital distal cubierto proximodorsal por una parte fibrosa que está ecogénico de la almohadilla digital (Jacquet y Denoix, 2012).

En las imágenes transversales realizados a nivel de la tercera falange, la superficie flexora de la falange es proyectado como una línea hiperecogénica. El ligamento sesamoideo distal ecogénico se vuelve más delgado si el haz de ultrasonido tiene una orientación más dorsal. El tendón flexor digital profundo es más ecogénico que a nivel del hueso sesamoideo distal, ya que, la orientación de sus fibras es más perpendicular al haz de ultrasonidos. La ecogenicidad del ligamento sesamoideo distal y tendón flexor digital profundo es similar, una clara delimitación de cada estructura puede ser difícil, especialmente si no hay líquido sinovial en la bursa podotrochlear. La estructura más ecogénico es la parte fibrosa de la almohadilla digital en contacto y fusionada proximalmente con el ligamento anular digital distal. La parte palmar del cojín digital es pobremente ecogénico y está cubierto por el cunei corion (Jacquet y Denoix, 2012).





**Figura. 29:** Exploración ecográfica transversal normal del aparato podotroclear distal realizado a nivel del borde distal del hueso sesamoideo distal (visión enfocada) (medial está a la izquierda). 1: hueso sesamoideo distal (DSB); 1a: fibrocartílago de la superficie flexora del DSB; 4: tendón flexor digital profundo; 5: ligamento anular distal digital; 7: cojín digital; 7a: parte fibrosa del cojín digital (Jacquet y Denoix, 2012).



**Figura. 30:** Ecografía transversa normal del aparato podotroclear realizado a nivel de la falange distal (medial a la izquierda). 2: falange distal; 3: ligamento sesamoideo distal; 4: tendón flexor digital profundo; 5: ligamento anular distal digital; 6: bolsa podotrochlear; 7: cojín digital; 7a: parte fibrosa del cojín digital; 8: corium cunei; 9: ranilla (Jacquet y Denoix, 2012).

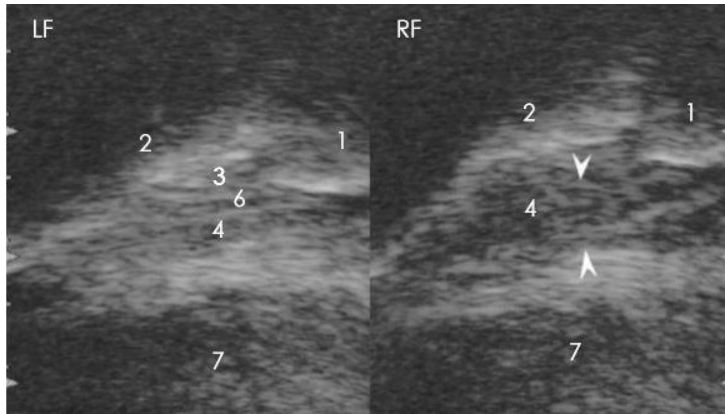
### 6.6.2.3. Hallazgos anormales

#### 6.6.2.3.1. Tendón flexor digital profundo

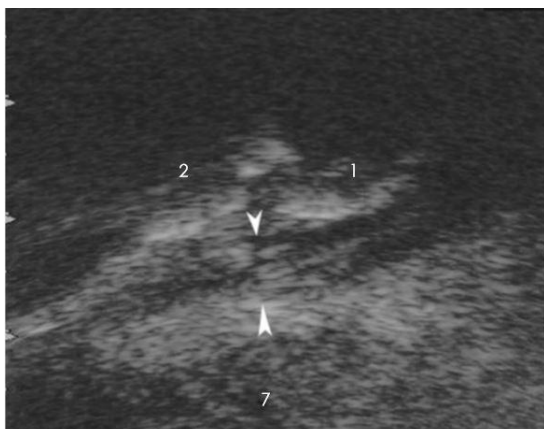
Las lesiones del tendón flexor digital profundo distal son las más frecuentes del aparato podotroclear (Denoix y col., 2002; Murray y col., 2004; Mair y Kinns, 2005; Dyson y Murray 2007; Dyson y col., 2011).



Los hallazgos ecográficos anormales más frecuentes del tendón flexor digital profundo incluyen, el engrosamiento del tendón con la alteración del patrón de fibra y ecogenicidad. La ecogenicidad es más frecuentemente reducida que aumentada. Similar a la parte distal de la cuartilla, las lesiones se desarrollan predominantemente en uno de los 2 lóbulos del tendón; por lo tanto, la comparación de imágenes parasagitales medial y lateral es esencial (Jacquet y Denoix, 2012). La tendinitis distal del tendón flexor digital profundo puede implicar la entesis distal del tendón flexor en la superficie de la tercera falange. Esta superficie ósea puede presentar irregularidades, entesofitos y manchas ecogénicas relacionados con la lisis ósea focal (Jacquet y Denoix, 2012).



**Figura. 31:** Escáneres comparados del ultrasonido sagital del aparato podotroclear distal en ambos pies de un caballo presentando una claudicación crónica de grado 3/5 de la extremidad derecha (dorsal a la izquierda). En el pie delantero derecho, la parte distal del tendón flexor digital profundo (DDFT) está marcadamente engrosada induciendo el colapso de la cavidad distal de la bolsa podotroclear. El DDFT es hipoecogénico y presenta una alteración del patrón de fibra. Estos hallazgos son consistentes con una tendinopatía DDFT distal severa. 1: hueso sesamoideo distal; 2: falange distal; 3: ligamento sesamoideo distal; 4: tendón flexor digital profundo, 6: bursa podotroclear (receso distal); 7: cojín digital (Jacquet y Denoix, 2012).



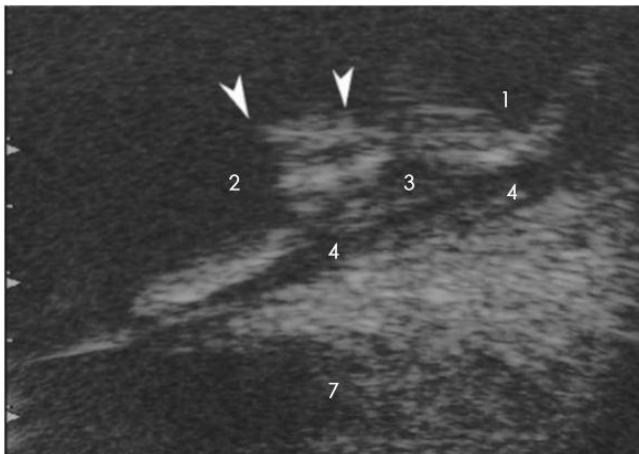
**Figura. 32:** Escáner de ultrasonido sagital del aparato podotroclear distal de un caballo que presenta una cojera intermitente de grado 2/5 (dorsal está a la izquierda). El tendón digital profundo del flexor (DDFT) y el ligamento anular distal

digital (DDAL) se espesan en su parte infrasesamoidean (puntas de flecha). Ambos son hipocogénicos con un patrón de fibra irregular. Estos hallazgos son consistentes con la tendinopatía distal DDFT distal y la desmopatía DDAL. 1: hueso sesamoideo distal; 2: falange distal; 7: cojín digital (Jacquet y Denoix, 2012).

#### 6.6.2.3.2. Ligamento sesamoideo distal

Las lesiones del ligamento sesamoideo distal son menos comunes. Las anomalías más frecuentes observadas son las alteraciones del patrón de las fibras y la disminución de su ecogenicidad. Ya que este ligamento es corto, las lesiones con frecuencia implican sus extremos proximales y/o inserción distal. Hallazgos ecográficos anormales incluyen irregularidades de la superficie del hueso, tales como entesofitos y aumento de la ecogenicidad dentro del hueso compacto de la entesis (Jacquet y Denoix, 2012).

La rotura completa del ligamento sesamoideo distal ha sido descrita. El ligamento mostró alteración grave de la ecogenicidad y de su arquitectura, debido al desplazamiento proximal del hueso sesamoideo distal, se observó el cóndilo distal de la segunda falange entre la tercera falange y el hueso sesamoideo distal (Heitzmann y Denoix, 2007).



**Figura. 33:** Escáner de ultrasonido sagital del aparato podotroclear distal de un caballo que presenta una cojera crónica de grado 2/5 (dorsal está a la izquierda). a falange distal presenta un amplio área ecogénica consistente con lisis ósea severa (puntas de flecha) a nivel de la inserción distal del sesamoideanligamento distal (DSL). Este ligamento es muy hipocogénico. Estos hallazgos son consistentes con una desmopatía severa y entesopatía distal de la DSL. 1: hueso sesamoideo distal; 2: falange distal; 3: ligamento sesamoideo distal; 4: tendón flexor digital profundo; 7: cojín digital (Jacquet y Denoix, 2012).

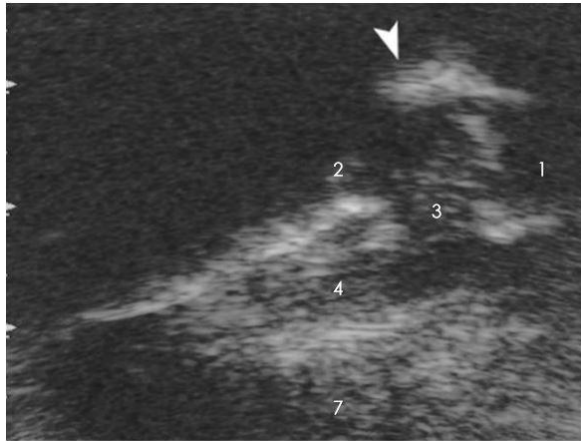
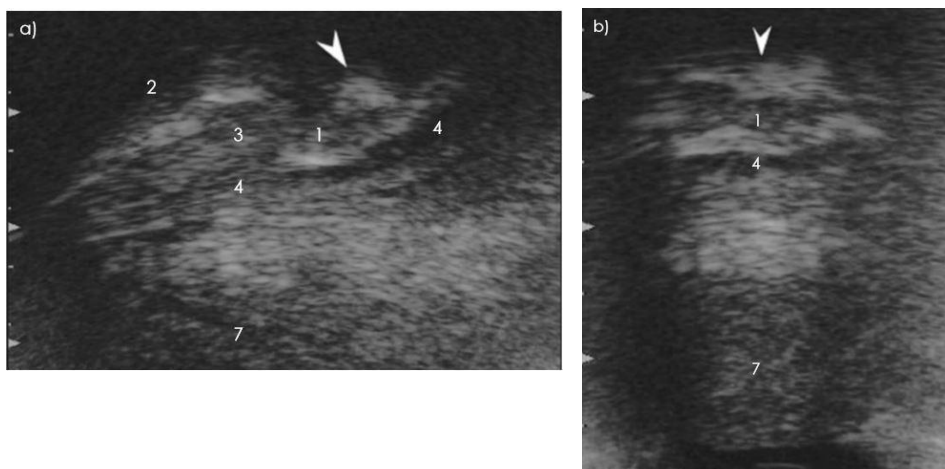


Figura. 34: Escáner de ultrasonido sagital del aparato podotrocLEAR distal de un potro de pura sangre que presenta una cojera de grado 2/5 (dorsal está a la izquierda). El ligamento sesamoideo distal (DSL) es enormemente agrandado e hipocogénico. Se ve la falange media (punta de flecha) entre el DSB y la falange distal. Estos hallazgos son indicativos de una ruptura completa del DSL, induciendo un desplazamiento proximal del hueso sesamoideo distal. 1: hueso sesamoideo distal; 2: falange distal; 3: ligamento sesamoideo distal; 4: tendón flexor digital profundo; 7: cojín digital (Jacquet y Denoix, 2012).

#### 6.6.2.3.3. Hueso sesamoideo distal

Con un examen radiológico completo del hueso sesamoideo distal (incluyendo proyecciones dorso-palmar, lateromedial y proximodistal), numerosas anomalías óseas pueden ser detectadas (Dyson y col., 2011). Debido a la sensibilidad de la ecografía para evaluar la superficie del hueso, algunas lesiones óseas del sesamoideo distal claramente se pueden demostrar mediante ecografía transcuneal. Que incluyen la rugosidad de la superficie flexora, aumento de la ecogenicidad del hueso compacto palmar (Indicativo de lisis o fibrosis) e incluso la penetración del haz de ultrasonidos en el tejido esponjoso del hueso sesamoideo distal (Jacquet y Denoix, 2012).



**Figura. 35:** Exploraciones ultrasónicas sagitales (a) y transversales (b) del aparato podotrocLEAR distal en un caballo que presenta una cojera crónica e intermitente (a:

dorsal está a la izquierda, b: medial a la izquierda). 1: hueso sesamoideo distal (DSB); 2: falange distal; 3: ligamento sesamoideo distal; 4: tendón flexor digital profundo; 7: cojín digital. a) Sección sagital: El material ecogénico (punta de flecha) se visualiza dentro del DSB. La superficie del flexor es irregular. a) Exploración transversal realizada a nivel del DSB (medial está a la izquierda). El material ecogénico se puede ver profundamente a la superficie del flexor DSB (punta de flecha). Estos hallazgos son indicativos de la lisis ósea de la superficie del flexor y la esponjosa del DSB (Jacquet y Denoix, 2012).

### 6.6.3. Bursografía navicular

Por medio de la bursografía navicular se puede obtener información importante con respecto a los cambios patológicos asociados con el fibrocartílago sobre la superficie flexora del hueso navicular y el tendón flexor digital profundo (Turner, 1998; Dyson, 2003; Ted Stashak, 2004).

En un estudio se evaluaron 97 caballos con dolor en palmar de los talones por medio de la bursografía navicular. Se inyectaron dentro de la bolsa navicular 3 ml de una mezcla 1:1 de material de contraste y un anestésico local para obtener la documentación radiográfica. Los hallazgos incluyeron: (1) fibrocartílago flexor normal en el 13% de los casos; (2) el adelgazamiento o erosiones del fibrocartílago flexor en el 69%; (3) pérdida focal completa de la columna de contraste, que se atribuyó a adherencias entre el tendón flexor digital profundo y el hueso navicular en el 8% de los casos; (4) llenado focal de la corteza flexora con material de contraste en el 2% de los casos; y (5) la fibrilación del tendón flexor digital profundo en el 21% de los casos. La bursografía navicular identificó patologías en la corteza flexora del hueso navicular con una frecuencia del 60% superior a la radiografía simple (Turner, 1998). Según Dyson, (2003) concluye que la importancia clínica de estos hallazgos es cuestionable, ya que actualmente ha sido bien reconocido que el adelgazamiento del fibrocartílago flexor es un cambio normal de envejecimiento, y la importancia clínica de fibrilación de la superficie del tendón flexor digital profundo todavía está abierta a debate.

Las desventajas de dicha técnica de diagnóstico, es que algunos caballos no son tolerantes a la penetración de la aguja en el tendón flexor digital profundo y la inserción en la bursa navicular. Además, hay riesgos asociados con el procedimiento, tales como traumatismo en el hueso navicular, sepsis, sinovitis aguda de la bolsa, y el daño posiblemente al tendón flexor digital profundo secundaria a la penetración de la aguja. Se recomienda un entorno hospitalario para el procedimiento (Dabareiner y Carter, 2003).

### 6.6.4. Centellografía

La centellografía es un método sensible para detectar un aumento del recambio óseo; sin embargo, esto no es indicativo de que sea un cambio patológico. La utilización de dicha técnica, ha sido con éxito en la evaluación en caballos con signos clínicos de síndrome navicular (Waguespack y Hanson, 2010). Para obtener un diagnóstico correcto del síndrome navicular se requieren una vista lateral (tejido blando) y fases de imágenes lateral y palmar del hueso (solar) de los miembros anteriores (Trout y col., 1991; Keegan y col., 1996; Dyson, 2002). Las imágenes de la centellografía dependen de la distribución y absorción de un radiofármaco que se

inyecta en el paciente. Se ha observado que en caballos con dolor atribuido a la región navicular han aumentado la captación gammagráfica en el hueso navicular (Trout y col., 1991; Keegan y col., 1996; Waguespack y Hanson, 2010). En comparación con la radiografía, la centellografía nuclear es más sensible en la detección de lesiones del hueso ya que la radiografía requiere la pérdida de un 50% del contenido mineral del hueso antes de que la lisis sea visualizada (Kealy, 1987; Waguespack y Hanson, 2010).

Para la evaluación del síndrome navicular el radionucleido utilizado es el tecnecio 99m (99mTc) está marcado con una molécula de búsqueda de hueso, un difosfonato, su captación depende del flujo sanguíneo y la actividad osteoblástica / osteoclástica (Chambers, 1996). Se realizan dos fases de estudio que incluyen: 1) Imágenes de la fase de tejidos blandos que son generalmente adquiridos entre, 5 a 15 minutos después de la inyección, y 2) las imágenes de fase del hueso se adquieren después de 2 a 4 horas después de la inyección para permitir una separación adecuada de los tejidos blandos del radionúcleido. Las vistas de la fase ósea de la región lateral y palmar (vista solar) del casco en caballos con síndrome navicular frecuentemente muestran una mayor captación centellografica. Sin embargo, las vistas laterales de estas estructuras son menos sensibles que la vista solar para demostrar el aumento de la captación dentro de la región navicular. Esto es más probable debido a la mayor distancia y el espesor del tejido entre la región navicular y la cara de la cámara gamma, disminuyendo el número de rayos gamma detectables emitidas desde el hueso navicular (Keegan y col., 1996; Waguespack y Hanson, 2010).

En un estudio en 264 caballos con dolor en el pie, se detectó aumento de la captación del radiofármaco en el hueso navicular en un 36,6% de los casos, en el tendón flexor digital profundo en un 13,0%, y en la inserción del tendón flexor digital profundo en la falange distal en un 14,3% de los casos. También se observó un aumento de la captación focal del radiofármaco en la inserción del ligamento colateral medial y lateral de la articulación interfalángica distal en un 9,4% de las extremidades, respectivamente. Este estudio mostró que los resultados centellograficos nucleares positivos, son buenos predictores de lesiones del hueso navicular, del tendón flexor digital profundo y los ligamentos colaterales de la articulación interfalángica distal (Dyson, 2003).

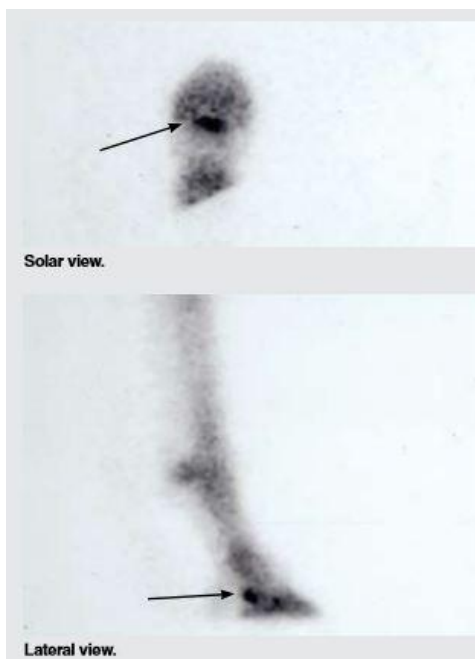
Se debe considerar que las imágenes solares en caballos clínicamente normales, la captación del radiofármaco en el hueso navicular y la falange distal es similar. Su interpretación también puede ser difícil debido a que algunos caballos con una historia clínica de claudicación unilateral se ha evidenciado un aumento de la captación del radiofármaco en el hueso navicular de ambos miembros anteriores, mientras que aparentemente el caballo ha experimentando dolor sólo en un miembro anterior (Dyson, 2003).

El aumento de la captación del radiofármaco en el hueso navicular, con o sin aumento de la captación del radiofármaco en la región de inserción del tendón flexor digital profundo, se ha correlacionado bien con una respuesta positiva a la analgesia intratecal de la bursa navicular (Dyson, 2002) y con anomalías del hueso navicular detectada mediante resonancia magnética (Dyson, 2003). Los resultados falsos positivos se pueden encontrar en caballos clínicamente normales, aunque un porcentaje relativamente elevado posteriormente han desarrollado una claudicación asociada con dolor en el pie palmar (Dyson, 2002).

Hay una incidencia relativamente alta en caballos con signos clínicos compatibles con el síndrome navicular y una respuesta positiva a la analgesia intraarticular de la

articulación interfalangeana distal o a la analgesia intratecal de la bursa navicular que no tienen anomalías radiológicas detectables del hueso navicular, pero tiene un aumento de la captación del radiofármaco en el hueso navicular (Dyson, 2003; Waguespack y Hanson, 2010). Por lo tanto centellografía nuclear ofrece un método sensible de diagnóstico de la enfermedad navicular, sin embargo si la necrosis ósea es la anomalía principal o la enfermedad está en etapa final, la absorción radiofármaco puede ser normal (Dyson, 2003).

En general, la centellografía nuclear ofrece una modalidad diagnóstica más sensible para el diagnóstico de síndrome navicular, pero su especificidad es menor que el de la radiografía. Cuando se usan juntos, las dos modalidades pueden proporcionar información útil y complementaria (Waguespack y Hanson, 2010).



**Figura. 36:** Generalmente se realizan dos fases del estudio centellografico nuclear: la fase tisular blanda y la fase ósea. Las vistas en fase ósea de la región lateral y palmar (vista solar) del casco afectado en caballos con síndrome clínico navicular a menudo muestran una mayor absorción centellografica. Estos estudios de fase ósea con centellografía nuclear muestran una mayor absorción de radiofármacos (flechas) (Waguespack y Hanson, 2010).

#### 6.6.5. Resonancia magnética

En el pasado, las imágenes de diagnóstico en el equino se limitaba a las técnicas ecográficas y radiográficas. La ecografía funciona bien para algunos problemas, pero tiene limitaciones, por ejemplo, en la formación de imágenes de todas las estructuras del pie. Las radiografías pueden detectar lesiones óseas importantes con claridad, pero la resonancia magnética es más sensible, ofrece una imagen aún más clara y pueden identificar lesiones de los tejidos blandos del aparato podotrocLEAR (Kane, 2010).

La resonancia magnética nos proporciona información fisiológica y anatómica sobre el hueso y los tejidos blandos (Kane, 2010), además nos aporta la ubicación exacta y el alcance de los cambios patológicos en dichas estructuras anatómicas (Jasklosk

y col., 2013; Mieszkowska y col., 2016). Recientemente se ha utilizado para evaluar el síndrome navicular. Esta técnica no utiliza radiación ionizante, pero depende de la resonancia de protones dentro de los tejidos del cuerpo (es decir, grasa y agua) en respuesta a los campos magnéticos y las ondas de radiofrecuencia para producir una imagen. La diferencia en la composición química de los tejidos y su densidad de protones determina la intensidad de la señal y por lo tanto, la formación de imágenes (Waguespack y Hanson, 2010).

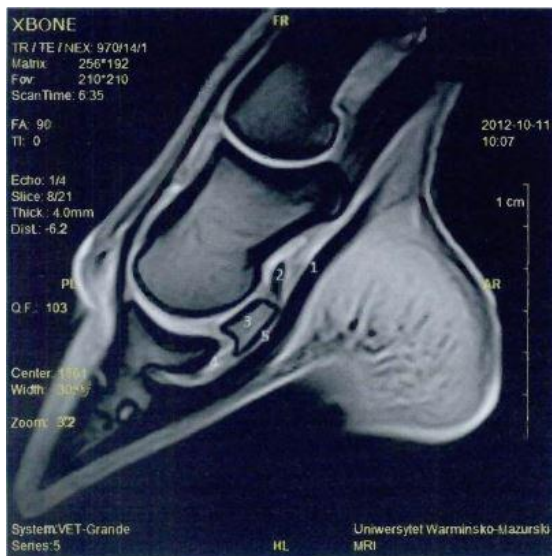Dicha técnica produce el contraste de los tejidos blandos superior a todos los métodos de imagen y permite la reconstrucción del objeto fotografiado en numerosos planos (Peterfy y col., 1994; Waguespack y Hanson, 2010). Se puede realizar bajo anestesia general o con el caballo en pie, dependiendo del aparato disponible. Para el pie, ambas modalidades tienen como resultado buenas imágenes que permiten la evaluación de la zona palmar del pie (Rijkenhuizen, 2006).

Las imágenes de resonancia magnética en la región del pie, en caballos con claudicación asociada con el síndrome podotroclear, ha revelado cambios patológicos óseos y de los tejidos blandos, incluyendo fosas sinoviales ampliadas, la fragmentación distal del hueso navicular, y la formación de quistes en la cresta sagital media, así como áreas de atenuación dentro del tendón flexor digital profundo (Whittony col., 1998; Widmer y col., 2000; Waguespack y Hanson, 2010). También se ha observado anomalías del cartílago de la articulación interfalangiana distal (fisuras y diversos grados de adelgazamiento del cartílago) y del hueso subcondral; formación de osteofitos periarticulares; distensión de la bursa navicular; desmitis del ligamento colateral y el ligamento impar; evidencia de fragmentos mineralizados en el ligamento impar. (Rijkenhuizen, 2006).

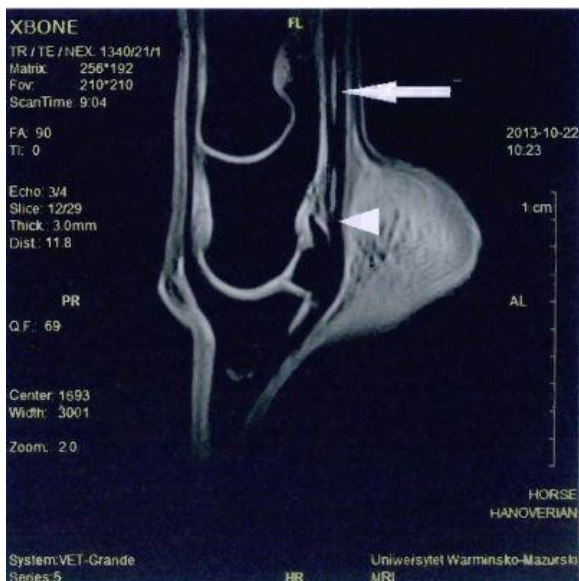En un ensayo experimental con 264 caballos con dolor en el pie unilateral o bilateral, la resonancia magnética indicó que las lesiones del tendón flexor digital profundo fueron más frecuentes en un 82,6% de los casos. Estas lesiones se encuentran más comúnmente a nivel del ligamento colateral sesamoideo en un 59,4% y el hueso navicular en un 59% de los casos. Las lesiones centrales del tendón flexor digital profundo predominaron a nivel de la falange proximal en un 90,3% de los casos. Las lesiones del ligamento impar sesamoideo distal en un 38,2%, fueron más comunes que los del ligamento colateral sesamoideo en un 10,5% de los casos, pero la presencia de cualquiera de los dos se asoció con anomalías del hueso navicular (Dayson, 2003).

Recientemente se realizó un estudio con el objetivo de evaluar los cambios patológicos en caballos que presentaban una claudicación de los miembros anteriores bilateral crónica, que mejoraban mediante el bloqueo de los nervios digitales palmares y no se observaron cambios radiológicos en dichos miembros. El examen se realizó en 20 caballos que incluyó, 14 caballos castrados y 6 yeguas, con un promedio de 11 años de edad. Todos los animales habían participado en competencias de salto. Estos fueron sometidos a resonancia magnética en lo cual se observó lo siguiente: en 15 caballos un 75% de los casos, los cambios fueron localizados en el área del músculo flexor digital profundo. En 9 caballos en un 45%, se observaron cambios en la zona del ligamento colateral del hueso sesamoideo. En 5 caballos en un 25% de los casos, el receso de la bursa navicular se presentó agrandada y con aumento del líquido sinovial, indicativo de inflamación. En 13 caballos un 65% de los casos, se evidenció cambios en el aparato navicular que fueron causadas por la ampliación de invaginaciones de la membrana sinovial en la cara palmar del hueso navicular (Mieszkowska y col., 2016).

Los inconvenientes de esta modalidad de imagen incluyen su limitada disponibilidad para los pacientes equinos debido al alto costo de instalación, mantenimiento y la necesidad de anestesia general (Waguespack y Hanson, 2010).

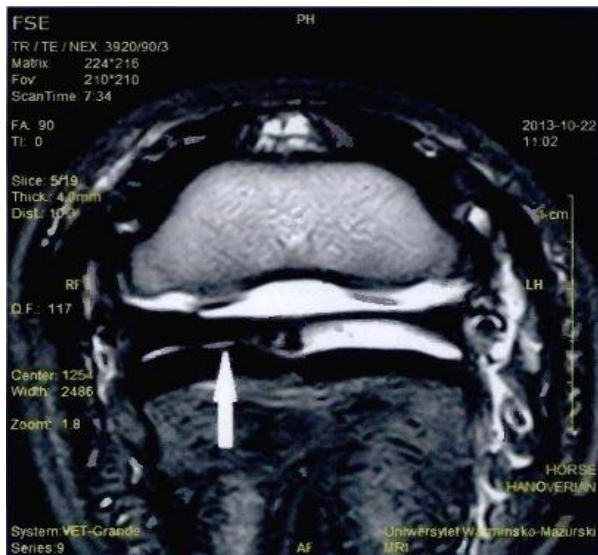


**Figura. 37:** extremidad distal de un caballo de 5 años de edad, sin cojera. Estructura normal del aparato navicular: 1- tendón flexor digital profundo, 2- ligamento colateral sesamoideo, 3- hueso navicular, 4- ligamento impar sesamoideo distal, 5- bursa navicular (Mieszkowska y col., 2016).

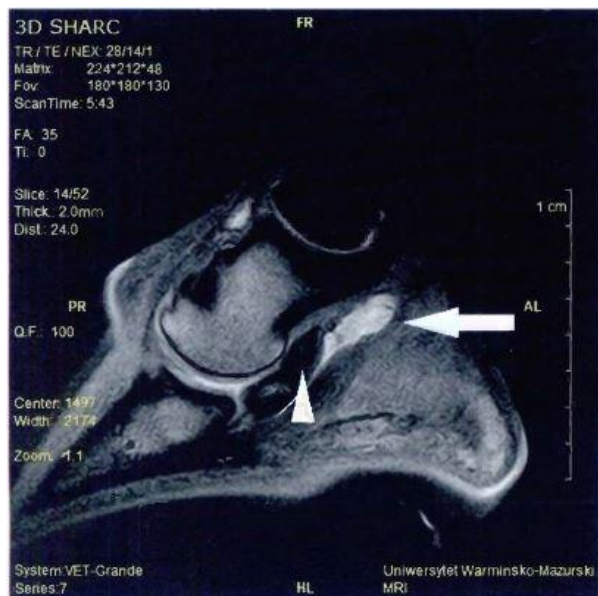


**Figura. 38:** plano sagital. Paciente con cojera crónica de la extremidad torácica izquierda aliviada por analgesia en la base del hueso sesamoideo. Lesión visible núcleo en el tendón flexor profundo en mitad de la longitud de la falange proximal, que se extiende distalmente al extremo proximal de la falange media (flecha). Lesión dorsal del tendón flexor digital profundo al nivel de la bolsa navicular y del ligamento sesamoideo colateral (Mieszkowska y col., 2016).

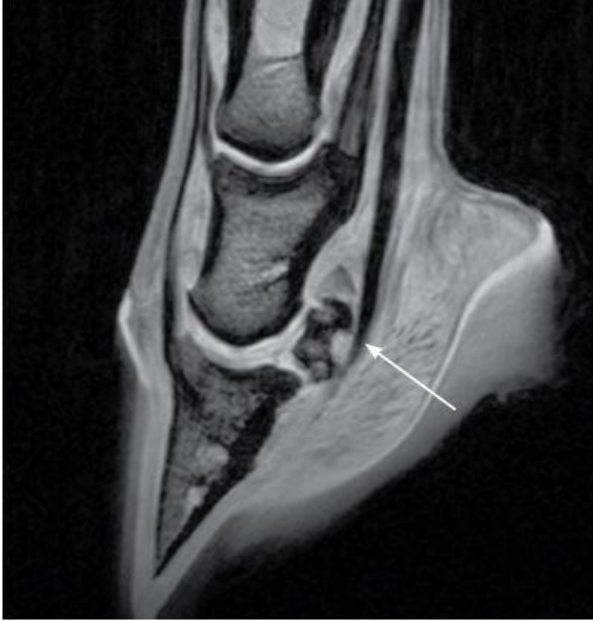



**Figura. 39:** Sección transversal de la extremidad distal izquierda. El estrechamiento visible del receso medial del hueso navicular sugiere la presencia de adherencias entre el flexor digital profundo, la bursa navicular y el ligamento sesamoideo colateral (Mieszkowska y col., 2016).



**Figura. 40:** Plano sagital. Ampliación significativa del receso de la bolsa navicular (flecha) y engrosamiento del ligamento sesamoideo colateral (punta de flecha) (Mieszkowska y col., 2016).



**Figura. 41:** Resonancia magnética del miembro distal de un caballo con síndrome navicular. Imagen sagital de la extremidad distal que muestra un área focal de aumento de la intensidad de la señal en la corteza flexora del hueso navicular, lo que indica una lesión quística (flecha) (Waguespack y Hanson, 2010).

#### 6.6.6. Tomografía computarizada

La tomografía computarizada (TC) es la mejor modalidad para detectar y evaluar en detalle, las patologías óseas que implican tanto su corteza y las trabéculas; últimamente se está convirtiendo cada vez más disponibles a los médicos veterinarios (Widmer y col., 2000; Tietje y col., 2001; Tucker y Sande 2001, Horstmann y col., 2003; Hevesi y col., 2004; Rijkenhuizen, 2006).

Genera imágenes de cortes transversales de un sitio anatómico mediante el uso de rayos X y la integración del equipo. La anatomía interna de una estructura se reconstruye por un ordenador de numerosas proyecciones de rayos x a través del objeto (Curry y col., 1990; Waguespack y Hanson, 2010). Esto produce una imagen que carece de superposición de estructuras superpuestas y el contraste de tejidos blandos y óseos es superior en comparación con la radiografía convencional (Hathcock y Stickle, 1993). Por lo cual muchos cambios óseos observados con la tomografía computarizada no son radiográficamente evidentes; la forma del hueso navicular es compleja y a pesar de múltiples proyecciones radiográficas, las lesiones se pueden perder, por ejemplo, fragmentos óseos cerca del borde distal, cambios intramedulares, lesiones quísticas (Rijkenhuizen, 2006).

En un informe, ciertos investigadores visualizaron lesiones dentro del tendón flexor digital profundo, junto con numerosos cambios óseos que afectan al hueso navicular.(Whitton y col., 1998). La importancia de estos hallazgos es que, por primera vez, una sola modalidad de imagen fue capaz de definir las lesiones en el tejido blando y el hueso. Sin embargo sus limitaciones incluyen el alto costo de instalación y mantenimiento, la relativa falta de disponibilidad para el uso veterinario, la necesidad de anestesia general (Waguespack y Hanson, 2010).

### 6.6.7. Termografía

Es un método no invasivo para medir el calor emitido por un sujeto (Turner, 1991). Para fines médicos, representa la temperatura de la superficie de la piel y por lo tanto, es útil en la detección de cambios en la circulación local y el flujo sanguíneo y a su vez, en la detección de la inflamación. La termografía se ha utilizado como un método de diagnóstico para evaluar el síndrome navicular. En un estudio, el patrón térmico demostrado en caballos con síndrome navicular se caracteriza no por aumento del flujo sanguíneo, sino por una disminución del flujo sanguíneo. Aunque dicha técnica no se utiliza comúnmente para diagnosticar síndrome navicular, puede proporcionar información adicional, potencialmente útil. (Turner y col., 1983; Waguespack y Hanson, 2010).

## 7. Tratamiento

Las opciones de tratamiento para el síndrome navicular son variadas (Turner, 2010). A pesar de la información nueva sobre el síndrome navicular, muchos tratamientos siguen basándose en aliviar el dolor palmar del pie en lugar de la eliminación o reducción de los procesos patológicos que conducen a dicho síndrome (Waguespack y Hanson, 2011).

La gravedad de los signos clínicos, el uso del caballo, la carga de trabajo y el cumplimiento de los propietarios con la terapia, se deben de tener en cuenta para el desarrollo de un plan de tratamiento. El tratamiento no quirúrgico del síndrome navicular consiste en periodos variables de reposo y ejercicio controlado, el balance de los cascos y herrado correctivo, y la terapia médica incluyendo: antiinflamatorios sistémicos, medicamentos hemorreológicos e intraarticulares (Trotte, 1991; Dabareiner y Carter, 2003; Waguespack y Hanson, 2011).

En caballos con dicho síndrome sin mayores alteraciones radiológicas, el manejo médico utilizando los antiinflamatorios no esteroideos (AINE), isoxsuprine, tiludronato, y el recorte cuidadoso de los cascos y herrado terapéutico puede ser eficaz (Dyson, 2003).

Sin embargo, se ha demostrado que el herrado correctivo debería ser la base de todo el tratamiento. Cualquier terapia medicinal o quirúrgica debe ser como complemento del herrado (Turner, 2010).

### 7.1. Tratamiento no quirúrgico.

#### 7.1.1. El descanso y ejercicio controlado

Uno de los componentes más olvidados del tratamiento es el reposo (Carter, 2009), lo cual el estrés continúa en la región navicular que conduce al daño estructural sino se cumple adecuadamente (Waguespack y Hanson, 2011). La duración del periodo de descanso es variable, de tres a cuatro semanas de descanso se logra disminuir la inflamación de los tejidos blandos, se debe de realizar el rebajado y el herrado correctivo de los cascos y de esta manera se obtiene un adecuado proceso de remodelación del hueso navicular (Stashak, 2004; Carter, 2009).

Sin embargo, el descanso no suele ser una estrategia útil en el manejo a largo plazo de muchos caballos con dolor en la región navicular porque a pesar de que la

claudicación mejora en la mayoría de los caballos después de un período de descanso, vuelve a menudo poco días después de que el caballo se reanuda al ejercicio (Dyson, 2003).

Si la claudicación se ha resuelto después del periodo de descanso, se recomienda un aumento gradual en el ejercicio antes de volver al uso normal (Dabareiner y Carter, 2003). Se aconseja que en la semana 4 se inicie el ejercicio controlado en el que el caballo camina durante 10 minutos, 2 veces al día, 4 o 5 días a la semana, pudiéndose montar. En la semana 5, el caballo hace ejercicio con un paseo de 5 minutos (precalentamiento), trote durante 5 minutos y nuevamente un paseo de 5 minutos (enfriamiento) 2 veces al día. En la semana 6, el precalentamiento y el enfriamiento siguen igual, pero el ejercicio al trote aumenta a 10 minutos, siempre que el caballo no claudique. Este régimen de ejercicios se realiza hasta reevaluar el caso en la semana 6, momento en el que se toma una decisión acerca de la continuación del tratamiento y de los nuevos ejercicios (Stashak, 2004).

En caballos que presentan una lesión ligamentosa aguda en el aparato suspensor navicular o una lesión en el tendón flexor digital profundo distal, lo cual suelen ser clínicamente graves y estos requieren de un periodo de 6 a 12 meses de reposo y confinamiento en box. Durante el periodo de descanso se debe realizar el tratamiento farmacológico y corregir los desbalance de los cascos, para minimizar el dolor en la región navicular (Dabareiner y Carter, 2003).

#### 7.1.2. Herrado correctivo y balance de los cascos

La evaluación cuidadosa de la conformación del pie y el equilibrio es esencial en el tratamiento no quirúrgico del síndrome del navicular. Muchos caballos responden con éxito a la corrección de las anomalías de cascos (Turner, 1988; Waguespack y Hanson, 2011). Por lo tanto, el herrado correctivo es uno de los métodos más empleados para controlar dicho síndrome (Hertsch, 1991; Leach, 1993; Wright y Douglas, 1993; Willemen y col., 1999) y disminuir el dolor en la región navicular (Dabareiner y Carter, 2003).

El objetivo es reducir las fuerzas biomecánicas en la región navicular (Waguespack y Hanson, 2011). Muchos caballos responden a esto sin ningún tratamiento médico o quirúrgico adicional. Otros caballos mejoran después del herrado correctivo pero todavía requieren un tratamiento adicional. Caballos que tienen mala conformación de cascos o herrado inapropiado con frecuencia responden mejor al herrado correctivo, mientras que los caballos con un buen manejo del herrado y buena conformación de cascos pueden mostrar mínima o ninguna mejoría después del desvasado y el herrado terapéutico (Turner, 1988; Dabareiner y Carter, 2003).

Dicho objetivos están basados en: 1) corregir el equilibrio del casco y el eje casco-cuartilla, 2) permitir que las estructuras que soportan peso trabajen mediante el mantenimiento del buen estado de los talones y protegiendo la región palmar del pie de las contusiones y 3) disminuir el trabajo del movimiento del pie, acortando la longitud de las pinzas de los cascos para facilitar el rompimiento del paso o la colocación de un rolling en la herradura (Waguespack y Hanson, 2011).

El equilibrio del casco se refiere tanto al equilibrio mediolateral y dorsopalmar del casco. El balance dorsopalmar se refiere a la alineación correcta casco-cuartilla. Se traza una línea imaginaria que pasa por el aspecto central de la primera falange que debe dividir en dos partes iguales la cápsula del casco, y el ángulo de convergencia y el ángulo del talón deben ser paralela a esta línea. Un eje casco-cuartilla roto hacia atrás es común en caballos con una conformación largo de pinzas y bajo de talones,

que se observa frecuentemente en los caballos con dolor en la región navicular. Dicha conformación tiene como resultado el aumento de la tensión en las falanges, el aparato suspensor navicular, el tendón flexor digital profundo y hay un incremento de la presión entre el hueso navicular y el tendón flexor digital profundo (Turner, 1988; Pool y col., 1989; Dabareiner y Carter, 2003).

La ruptura o breakover del pie es la parte terminal de la locomoción, donde el talón pierde el contacto con la superficie del suelo, seguido por la pinza del casco. La tensión que genera el tendón flexor digital profundo sobre el área navicular y la flexión de la articulación interfalangiana distal se producen durante el breakover. Si tenemos un ángulo de casco bajo y largo de pinza, se asocia con la prolongación del tiempo de ruptura sin embargo, caballos con talones altos se reduce el breakover, causando una reducción de las fuerzas ejercidas sobre las estructuras caudales del pie y de la extremidad tal como el aparato suspensor navicular, el tendón flexor digital profundo (Page y col., 1999).

Si los cascos presentan una conformación largos de pinzas, los cascos se deben de recortar manteniendo la masa del talón y acortar pinzas para facilitar el breakover. Esto puede ser favorecido por el uso de herraduras llamadas, cuatro puntos, de balance natural, sin embargo, los mismo principios de breakover pueden lograrse con el acorte suficiente de las pinzas de los cascos. Se debe de tener en cuenta que al realizar los cambios radicales en el recorte de los cascos puede aumentar temporalmente la claudicación; por lo tanto, el balance y el herrado correctivo se debe efectuar de forma gradual (Waguespack y Hanson, 2011).

Además se debe considerar que una alineación adecuada casco-cuartilla las fuerzas ejercidas sobre el hueso navicular por el tendón flexor digital profundo son apropiadas. En caballos que presentan talones bajos, la alineación correcta se puede establecer mediante la elevación de los talones, esto se cumple mediante la colocación de herraduras con elevación de talones (Turner, 1988).

Se realizó un estudio en caballos de sangre caliente holandeses, estos eran clínicamente normales, lo cual con la elevación de talones con una cuña de 6 grados redujo la fuerza máxima en el hueso navicular en un 24% en comparación con el uso de herraduras planas (Willemen y col., 1999). En otro estudio, se observó que la claudicación disminuyó significativamente en los caballos con síndrome navicular que estaban con herraduras con una elevación de 3 grados en talones solo o en combinación con la administración de fenilbutazona (Schoonover y col., 2005). Las radiografías lateromedial pueden ser necesarias para saber cuánto se debe elevar los talones en un caballo. Si la claudicación aumenta después de la elevación de la pinza del casco mediante la prueba de cuña, un cierto grado de elevación del talón es beneficioso (Waguespack y Hanson, 2011).

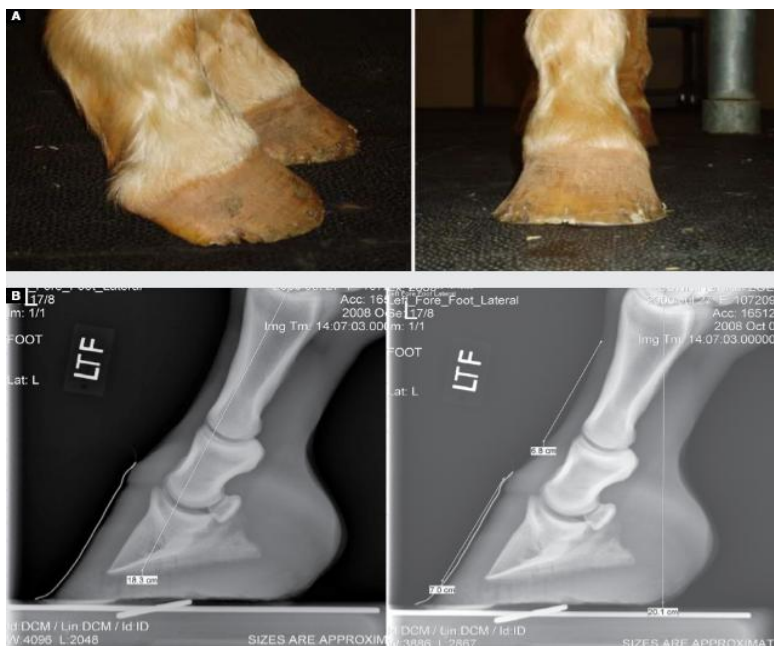El casco también se debe mantener en equilibrio mediolateral. Esto se determina ya sea mediante la obtención de una radiografía dorsopalmar del pie o viendo el pie del caballo en movimiento para asegurar que la zona medial y lateral del casco contactan el suelo simultáneamente. Si el casco no se puede recortar para establecer la alineación apropiada casco-cuartilla o el balance lateromedial, diferentes tipos de herraduras pueden ser puestas en el pie del caballo para favorecer el crecimiento correcto del casco. Existen muchos tipos de herraduras que han sido recomendados para los caballos con síndrome navicular. Para proporcionar apoyo en talones y mover el eje de soporte de peso en una dirección palmar, se han utilizado, herraduras huevo, herradura de balance natural y herraduras de aluminio o de acero anchas, con o sin elevación de talones, en caballos con talones bajos o colapsados (Waguespack y Hanson, 2011).

En un estudio se demostró que el uso de herraduras de huevo sin elevación del talón en caballos de sangre caliente holandés, que se presentaban clínicamente normales con buena conformación de los aplomos, no se redujo la fuerza sobre el hueso navicular en comparación con el uso regular de herraduras planas. En el mismo estudio, las cuñas de talón hicieron reducir la fuerza en el hueso navicular en comparación con las herraduras planas. Las herraduras de huevo, tienen como función estabilizar la capsula del casco, dar soporte a todo el pie y aumenta la superficie del suelo (área) que resulta en la disminución de la concusiones en el pie. Los caballos que presentan dolor en pie palmar, pueden mejorar con la aplicación de este tipo de herradura (Willemen y col., 1999)

En un estudio se evaluaron 55 caballos con diagnóstico clínico de síndrome navicular, 53% tenían una mejora permanente de la claudicación 12 a 40 meses después de la aplicación de las herraduras de huevo (Ostblom y col., 1984). En otro estudio, los caballos con herraduras de huevo mostraron evidencia histomorfométrico del modelado del hueso navicular que estaba alterada en comparación con los controles no tratados (Ostblom y col., 1989). En cualquier caso, las herraduras deben establecerse, 1) más allá de los talones para proporcionar apoyo al talón y 2) debe de ser amplia para permitir la expansión adecuada del casco (Crisman y Pleasant, 1997; Willemen y col., 1999).

Sin embargo, un estudio apoyo la eficacia de la aplicación de las herraduras de huevo en caballos con síndrome podotroclear. Se demostró que el aumento de la longitud del eje pinza-talón causó que el centro de presiones se desplace en sentido caudal, disminuyendo de este modo el brazo de palanca de la articulación interfalángica distal y la reducción de presiones sobre el hueso navicular (Rogers y Back, 2003).


Un punto importante que se debe de tener en cuenta es que, al evaluar el efecto del herrado terapéutico, un período de adaptación de 2-3 semanas es necesario para alcanzar el alivio del dolor en el pie en los caballos tratados (Schoonover y col., 2005).



**Figura. 42:** casco desequilibrado y alineación correcta casco-cuartilla.



a) casco mal balanceado (pinza larga y bajo de talones) de un caballo con síndrome navicular. Observe el desequilibrio medial a lateral en los pies del caballo. Uno de los primeros requisitos para el equilibrio de cascos es la alineación casco-cuartilla. b) Se asume la alineación apropiada del casco y la cuartilla si se puede trazar una línea recta a través de las falanges. La pared dorsal del casco debe ser paralela a la cara dorsal de la cuartilla. Una línea que divide el tercer metacarpiano debe alcanzar el suelo en la parte de peso del talón (Waguespack y Hanson, 2011).



**Figura. 43:** herradura de huevo.

### 7.1.3. Antiinflamatorios Sistémicos

Los antiinflamatorios no esteroideos (AINEs) han sido el pilar de la terapia para el síndrome navicular durante muchos años (Trotter, 1991; Crisman y Pleasant, 1997; Schoonover y col., 2005; Rijkenhuizen, 2006). Las propiedades analgésicas y antiinflamatorias de los AINES los hacen agentes terapéuticos atractivos, dentro de estos tenemos a la fenilbutazona utilizado con mayor frecuencia por médicos veterinarios para el tratamiento de dicho síndrome. También se utilizan el flunixin meglumine, diclofenac, carprofeno, naproxeno, ketoprofeno, ácido meclofenámico y aspirina (Waguespack y Hanson, 2011).

La analgesia inducida por los AINEs depende principalmente de la inhibición del sistema de enzima ciclooxigenasa (Cox) (Lees y Higgins, 1985; Dabareiner y Carter, 2003). Se han identificado dos isoformas de Cox: 1) la isoforma Cox-1 está presente en la mayoría de los tejidos e 2) isoforma Cox-2 está regulada por los monocitos, fibroblastos, sinoviocitos, y condrocitos en respuesta a estímulos inflamatorios. Sin embargo, el dolor no es causado directamente por las prostaglandinas o leucotrienos. Se considera que estos productos inducen la hiperalgesia mediante la reducción del nivel de umbral nociceptivo y permitiendo una respuesta de dolor a estímulos no dolorosos (Johnston y Fox, 1997). La inhibición de la Cox por los AINEs tiene como resultado la disminución de la producción de prostaglandinas, inhibiendo de ese modo las alteraciones del umbral nociceptivo (Erkert y col., 2005). Se realizó un estudio en 12 caballos con síndrome navicular que fueron tratados una vez al día durante 4 días, con una dosis de 4,4 mg/kg de fenilbutazona y una dosis de 1,1 mg/kg de flunixin meglumine, se observó una mejora significativa similares en la claudicación a las 6, 12, y 24 horas después de la dosis final. Por lo tanto se observó que el flunixin meglumine y fenilbutazona parecen tener efectos analgésicos similares en caballos con síndrome navicular (Erkert et al. 2005).

La utilización de la fenilbutazona además de aliviar el dolor en la región navicular, permite efectuar el desvasado adecuado y el herrado. La cantidad recomendada y régimen de dosificación dependen de las necesidades individuales de cada caballo y

la gravedad. Una dosis inicial de 4,4 mg/kg una vez al día durante 5 a 7 días es apropiado para permitir el ajuste a los cambios del herrado. Es preferencia en algunos médicos veterinarios en utilizar una dosis alta de flunixin meglumine o ketoprofeno para tratamientos a corto plazo, como terapia antiinflamatorio. También se administra fenilbutazona a una dosis baja (1 gramo al día) a largo plazo en los caballos que presentan una claudicación crónica del pie (Carter, 2009).

Se debe de considerar que la toxicidad puede desarrollarse con el uso a largo plazo de ciertos AINEs debido a la inhibición no selectiva de las ciclooxigenasas 1 y 2 (Waguespack y Hanson, 2011) y existe el riesgo de ulceraciones gástricas y de colon que rara vez se ven a dosis bajas (Carter, 2009).

El Equioxx® recientemente ha liberado una formulación de firocoxib para su uso en el caballo que ha demostrado ser prometedor en el manejo de las claudicaciones aguda y crónica (Doucet y Bertone, 2008). El Firocoxib es más selectivo inhibidor de la Cox-2 y tiene menos efectos secundarios gastrointestinales adversos que los medicamentos antiinflamatorios sistémicos utilizados previamente (Carter, 2009). Sin embargo, en un estudio comparativo firocoxib oral y fenilbutazona oral en el control del dolor asociado con la osteoartritis de origen natural, no hubo diferencia estadísticamente significativa (Doucet y Bertone, 2008).

Otros fármacos con propiedades antiinflamatorias que son útiles para el tratamiento del síndrome navicular son los compuestos de sulfato de condroitina glucosamina, glucosaminoglucanos polisulfatados (PSGAGs) y el hialuronato de sodio (Crisman, 1995; Dabareiner y Carter, 2003). Los compuestos de sulfato de condroitina glucosamina se dan por vía oral, el hialuronato de sodio se puede administrar por vía intravenosa o intrasínovial y PSGAGs se pueden dar intrasínovial o intramuscular. La administración de los compuestos de sulfato de condroitina glucosamina y PSGAGs intramusculares se ha demostrado para reducir los signos clínicos en caballos con síndrome navicular. Sin embargo estos medicamentos son efectivos sólo cuando se administran y por lo general los signos clínicos reaparecen después de suspender la terapia (Waguespack y Hanson, 2011).

#### 7.1.4. Medicamentos con efectos hemodinámicas

La terapia oral con Clorhidrato isoxsuprine (un agonista  $\beta$ ) es un vasodilatador periférico que es usado como terapia complementaria para el síndrome navicular y otras claudicaciones de pie (Rose, 1984; Turner, 1989; Ingle-Fehr y Baxter, 1999; Carter, 2009). Asimismo, el fármaco provoca una reducción de la viscosidad de la sangre y la agregación plaquetaria (Erkert y Macallister, 2002). La droga también tiene propiedades antiinflamatorias y hemorreológicas, que pueden ser el origen de sus efectos beneficiosos en los caballos con síndrome navicular. En un ensayo clínico que evaluó la eficacia clínica del isoxsuprine para el tratamiento de síndrome navicular en caballos, demostró una disminución en la claudicación (Turner, 1989). La duración del período de tratamiento varía, algunos caballos muestran una mejoría clínica durante meses después de la interrupción del tratamiento. Se observó que algunos caballos que no responden a una dosis isoxsuprina de 0,6 mg / kg cada 12 horas vía oral, si respondieron satisfactoriamente a 0,9 mg / kg via oral cada 12 horas (Madison y Dyson, 2003).

La utilización de este medicamento con resultados beneficiosos ha sido en una dosis de 1,2 mg / kg dos veces al día durante 2 semanas, seguido de 1,2 mg / kg s.i.d. durante 1 semana, y luego 0,6 mg / kg s.i.d. durante 1 semana (Turner, 2010).



Otros fármacos se han estudiado como el Metrenperone que es un antagonista de la serotonina y por lo tanto conduce al aumento de la circulación sanguínea. Se ha utilizado en una dosis de 0,1 mg / kg b.i.d. sin embargo, no ha demostrado ser tan eficaz como el isoxsuprine (Verschooten y col., 1990b; Turner, 2010).

La pentoxifilina es otro agente hemorreológico que se ha utilizado para el tratamiento de síndrome navicular (Waguespack y Hanson, 2011). Es un derivado de la xantina trisubstrate (Carter, 2009), que aumenta la deformación de glóbulos rojos y disminuye la viscosidad de la sangre ayudando así a la circulación sanguínea (Turner, 2010). Se utiliza en medicina equina para reducir los efectos adversos de la endotoxemia y en afecciones de los pies, donde se cree que mejora la circulación, por ejemplo, en laminitis y síndrome navicular (Carter, 2009). Estudios adicionales han recomendado la administración oral de 10 mg/kg dos veces al día para los caballos para alcanzar las concentraciones séricas equivalentes a los observados para dosis terapéuticas de la pentoxifilina en los seres humanos (Liska y Akucewich, 2006). Sin embargo este autor no es consciente de los estudios de eficacia a esa dosis; una dosis de 4,4 mg / kg por vía oral cada 8 horas durante 10 días no produjo aumentos estadísticamente significativos en el flujo sanguíneo o la perfusión laminar digital cuando fue estudiado en 6 caballos. Basándose en el resultado de su estudio se considera que la acetil-promazina tendría un mayor efecto en mejorar el flujo sanguíneo digital que el isoxsuprine oral o pentoxifilina en el tratamiento de estados isquémicos del pie en caballos (Ingle-Fehr y Baxter, 1999). Basándose en los resultados de estos estudios y la incapacidad para determinar el efecto clínico de su uso, este autor raramente recomienda isoxsuprine o pentoxifilina para el uso de los caballos con claudicación (Carter, 2009).

La warfarina se ha utilizado para mejorar la circulación al aparato podotrocLEAR mediante el aumento de la etapa de tiempo de protrombina en un 20% hasta un 50% si la mejoría no se ve dentro de 8 semanas. El fármaco se administra por vía oral a una dosis de 0,2mg/kg al día. La vitamina K1 debe estar disponible en todo momento debido a la posibilidad de hemorragia mortal causada por la warfarina; razón por lo cual esta droga no se recomienda (Turner, 2010).

#### 7.1.5. Medicamentos intraarticulares

Los medicamentos antiinflamatorios tales como los corticosteroides (por ejemplo, acetato de metilprednisolona, triamcinolona, fosfato sódico de betametasona) y ácido hialurónico (HA) se han inyectado en la bursa navicular y en la articulación interfalángica distal (IFD) para tratar los signos clínicos del síndrome podotrocLEAR (Verschooten y col., 1990a; Crisman y Pleasant, 1997; Waguespack y Hanson, 2011). La articulación (IFD) es de elección en el tratamiento del síndrome navicular, los medicamentos inyectados en dicha articulación han demostrado difundirse a la región navicular y posteriormente observarse una mejoría en los signos clínicos de dicho síndrome (Pauwels y col., 2008). Se utiliza 20 mg de hialuronato de sodio y 6 a 9 mg de triamcinolona en combinación con 50 mg sulfato de amikacina para disminuir los riesgos de infecciones sinoviales (Carter, 2009). Sin embargo, se ha observado con el tiempo que algunos caballos dejan de responder a la terapia intraarticular de la articulación IFD (Waguespack y Hanson, 2011).

La terapia intrabursal puede proporcionar otra opción para reducir la inflamación en la región navicular del pie. Un estudio mostró que el 80% de los caballos que ya no respondían a la terapia tradicional para el síndrome podotrocLEAR (es decir, el herrado correctivo, la administración de antiinflamatorios sistémicos, terapia

intraarticular de la articulación IFD) eran clínicamente sanos 2 semanas después de las inyecciones de 6 mg triamcinolona intrabursal, 10 mg hialuronato de sodio y 50 mg de sulfato amikacina. La duración media de su efecto en este estudio fue de aproximadamente 4,6 meses (Dabareiner y Carter, 2003).

#### 7.1.6. Medicamentos del metabolismo óseo

El tiludronato es un bisfosfonato que se utiliza para normalizar el metabolismo óseo a través de la inhibición de la resorción ósea (Waguespack y Hanson, 2011) y se usa para tratar seres humanos con enfermedades tales como la osteoporosis (Carter, 2009).

En caballos con síndrome navicular es frecuente observar en las radiografías áreas con aumento de resorción ósea en el hueso navicular (Waguespack y Hanson, 2011). En un estudio realizado por Delguste y col., (2007) demostraron que tiludronato reduce la resorción ósea y previene la osteopenia a largo plazo en caballos clínicamente sanos. Otro estudio realizado por Denoix y col., (2003) han evaluado las dosis de 0,1 mg/kg cada 24 horas IV durante 10 días frente a 1 mg/kg IV en una dosis única de tiludronato en caballos. Se observó que los caballos tratados con tiludronato con una dosis única de 1 mg/kg IV mostraron una mejoría significativa en la claudicación y volvieron a su nivel normal de actividad dentro de los 2 a 6 meses después del tratamiento.

## 7.2. Tratamiento quirúrgico

### 7.2.1. Neurectomía digital palmar

A pesar del tratamiento médico, muchos caballos no responden o sólo tienen una mejoría temporal, lo que da lugar a la neurectomía digital palmar como una opción de tratamiento final (Dabareiner y Carter, 2003). Es una de las técnicas quirúrgicas realizadas con mayor frecuencia en el síndrome navicular (Stashak, 2004) y permite que los caballos con dolor navicular vuelvan a la actividad deportiva (Dabareiner y Carter, 2003).

Dicho procedimiento se considera paliativo ya que sólo alivia el dolor asociado con el síndrome podotroclear y no previene o retarda la progresión de los procesos degenerativos de las estructuras anatómicas que comprenden dicho síndrome (Waguespack y Hanson, 2011). El procedimiento desensibiliza de un tercio caudal a la mitad caudal de la región palmar del pie y la palma, extendiéndose dorsalmente hasta las lumbres (Stashak, 2004).

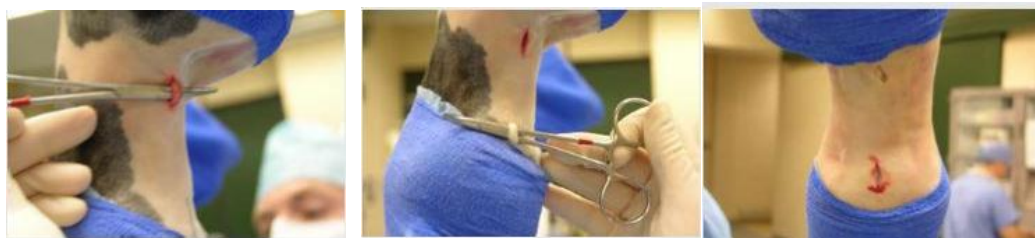Se han descrito varios métodos de neurectomía digital palmar, incluyendo la técnica de "guillotina" (sección incisa del nervio, extrayendo un segmento), crioneurectomía, neurectomía por láser (CO<sub>2</sub> y Nd:YAG [neodimio:itrio-aluminio-almandina]), técnica de neurectomía (quitando de 8 a 10 cm de nervio), por desnudamiento capuchón epineural (epineural), capuchón de silicona, capuchón de cianoacrilico, inyección de agentes neurotóxicos, ligaduras radioactivas y anclaje intramedular del nervio (Harris y Kennedy, 1994; Dabareiner y col., 1997; Stashak, 2004). Los diversos métodos quirúrgicos comparten un objetivo común de seccionar el nervio de forma no traumática para disminuir la probabilidad de formación de un neuroma y el crecimiento axonal, que producirá la reinervación de la región (Black, 1992; Dabareiner y col., 1997; Waguespack y Hanson, 2011).

En un estudio en el que se compararon diferentes técnicas de neurectomía digital palmar ("guillotina", encapuchamiento perineural, sección con láser CO<sub>2</sub> o coagulación con CO<sub>2</sub>) se observó que la técnica de guillotina produjo la duración más larga de desensibilización cutánea de los talones y una menor tasa de formación de neuromas, en comparación con las otras técnicas (Dabareiner y col., 1997; Matthews y col., 2003).

La técnica de guillotina se puede realizar de varias maneras diferentes. Algunos hacen una incisión de 1 a 2 cm por encima de los nervios para cada pie afectado, proximal a los cartílagos colaterales, y quitar aproximadamente 1 cm del nervio digital palmar. Otros realizan una incisión de 3 a 4 cm por nervios o dos incisiones de 1 cm (uno justo proximal al cartílago colateral y el otro distal a los huesos sesamoideos proximales) (Black, 1992; Madison y Dyson, 2003; Maher y col., 2008). En este método, se elimina aproximadamente de 3 a 4 cm de cada nervio digital palmar (Maher y col., 2008). El cuidado postoperatorio es muy importante en el éxito de este procedimiento. Los caballos deben ser confinados en box y dar paso por un mes. Se les debe de colocar vendajes de soporte durante el periodo de reposo. Por lo cual el ejercicio limitado, vendajes y un procedimiento quirúrgico atraumático tienen un efecto significativo en la prevención de la formación de neuromas (Waguespack y Hanson, 2011).

La interpretación clínica de la resolución a largo plazo de la claudicación después de la neurectomía digital palmar varía, al igual que se ha informado tasas de éxito. Los informes publicados indican que hasta un 92% de los caballos estaban trabajando 1 año después de la neurectomía digital palmar y el 77% estaban sanos. En otro estudio, el 74% de los caballos eran sanos 1 año después de la cirugía; sin embargo, este porcentaje disminuyó a 63% después de 2 años (Jackmany col., 1993).

Las complicaciones asociadas con la neurectomía digital palmar incluyen la falla en aliviar la claudicación debido a que queda ramas accesorias del nervio digital palmar, la ruptura del tendón digital profundo, subluxación o luxación de la articulación interfalángica distal, y la infección profunda del casco. Se ha observado que la recurrencia de la claudicación está asociada con reinervación o formación de neuroma. El desarrollo de un neuroma doloroso puede ser manejado con la escisión quirúrgica o inyecciones perineurales de Sarapin (High Chemical Company, Levittown, PA) y el acetato de triamcinolona (Waguespack y Hanson, 2011).



**Figura. 44:** neuroectomía digital palmar.

Se utiliza la técnica de la guillotina para las incisiones proximal y distal para extraer 3 a 4 cm del nervio digital palmar.

#### 7.2.2. Desmotomía de los ligamentos colaterales del hueso navicular

Ha sido recomendada por algunos profesionales como tratamiento para el síndrome navicular (Wright, 1986; Watkins y col., 1993; Wright, 1993; Bell y col., 1996). La ventaja teórica de la desmotomía quirúrgica de los ligamentos suspensorios

navicular se basa en consideraciones biomecánicas. Una función de los ligamentos puede ser detener la extensión de la articulación interfalángica distal. La sección del ligamento se ha postulado para dar lugar a una pequeña caída en la posición del hueso navicular y un cambio en su angulación. De esta manera, la desmotomía puede ofrecer una ventaja biomecánica, reduciendo las fuerzas sobre el hueso navicular y las estructuras circundantes, especialmente aquellas fuerzas experimentadas en la fase caudal (de carga) del paso (Bell y col., 1996). En un estudio se evaluaron 118 caballos con síndrome navicular, 76% de los caballos tratados estaban bien a los 6 meses después de la cirugía, pero sólo el 43% se mantuvieron bien después de 3 años (Wright I, 1986). En otro ensayo en Nueva Zelanda, 12 de 17 caballos estaban bien al menos 6 meses de la cirugía (Bell y col., 1996).

## 8. Conclusiones

En el pasado el síndrome navicular era reconocido por los médicos veterinarios como la enfermedad navicular, con evidencias de cambios patológicos únicamente en el hueso navicular que se correlacionaban clínicamente con una claudicación del miembro anterior, crónica y progresiva que suele ser bilateral en el caballo. Últimamente se ha afirmado que dicho nombre es incorrecto, debido a que se define enfermedad a la patología que posee un agente causal definido, signos clínicos definidos y estables, y posee una solución terapéutica estándar, características que no se cumplen para el caso de la patología en cuestión.

Por otro lado, se define como síndrome al conjunto de signos y síntomas que definen un proceso patológico. Es así como se postula que el nombre más indicado es el de síndrome navicular o síndrome podotroclear o dolor palmar del pie. Dicho síndrome es utilizado para describir una presentación clínica asociada al dolor palmar que lleva a una claudicación crónica en los caballos. El dolor en este síndrome se puede generar por afecciones de las distintas estructuras anatómicas del aspecto palmar del pie incluyendo: el hueso navicular, bursa navicular, tendón flexor digital profundo, ligamentos colaterales sesamoideos, ligamento impar sesamoideo distal y el ligamento anular distal, lo cual exige que los auxiliares diagnósticos tengan la capacidad de diferenciar cuales son las estructuras que están afectadas con una adecuada especificidad y sensibilidad.

Existen tres teorías de la etiopatogenia para el síndrome navicular: vascular, biomecánica y la articular degenerativa. Actualmente hacen más referencia a la teoría biomecánica y degenerativa.

Un examen clínico del caballo junto a los auxiliares diagnósticos como los bloqueos anestésicos y el diagnóstico por imágenes, son aspectos que se deben relacionar de manera tal, que la integración de estos implique en un diagnóstico que permita identificar las estructuras dañadas y responsables del origen del dolor a nivel palmar del casco.

La radiología y ecografía fueron las primeras técnicas de diagnóstico por imagen utilizadas, que en el transcurso de los años han mejorado y se utilizan aun de forma rutinaria, más recientemente, la tomografía computarizada, la centellografía y la resonancia magnética se hicieron disponibles, revolucionando el proceso de diagnóstico y permitir a los médicos veterinarios evaluar el hueso navicular y las estructuras anatómicas circundantes desde diferentes ángulos e identificar de forma temprana en comparación con la radiología, los cambios patológicos que causan signos clínicos de dolor en el aparato podotroclear.

Si bien han mejorado los métodos de diagnóstico, los tratamientos no quirúrgicos y quirúrgicos siguen siendo lo mismo.

## BIBLIOGRAFÍA

1. Ackerman, N.; Johnson, J.H.; Dorn, C.R (1977) Navicular disease in the horse: risk factors, radiographic changes and response to therapy. *J. Am. Vet. Med. Assoc.* 170:183-187.
2. Bassage, L.; Ross, M. (2011) Diagnostic Analgesia. En: Ross, M, Dyson, S. *Diagnosis and management of lameness in the horse.* 2a ed., Eds: Philadelphia, Saunders, p. 108-109.
3. Bell, B.T.L.; Bridge, I.S.; Sullivan, S.T.K. (1996) Surgical treatment of navicular syndrome in the horse using navicular suspensory desmotomy. *N/Z. Vet. J.* 44:26-30.
4. Berry, C.; Pool, R.; Stover, S.; O'Brien, T.R.; Koblik, P.O. (1992) Radiographic/morphologic investigation of a radiolucent crescent within the flexor central eminence of the navicular bone in thoroughbreds. *Am. J. Vet. Res.* 53:1604-1611.
5. Black, J.B. (1992) Palmar digital neurectomy: An alternative surgical approach. *Proc. Am. Assoc. Equine. Pract.* 38:429-432.
6. Blunden, A.; Dyson, S.; Murray, R.; Schramme, M. (2006) Histological findings in horses with chronic palmar foot pain and age-matched control horses. Part 2: the deep digital flexor tendon. *Equine. Vet. J.* 38: pp. 15-22.
7. Bowker, R. (2011) Functional anatomy of the palmar aspect of the foot. En: Ross, M.; Dyson, S. *Diagnosis and management of lameness in the horse.* 2ª ed. Philadelphia, Saunders, pp. 320-323.
8. Bowker, R.M.; Rockersouser S.J.; Linder, K. (1994) A silver-impregnation and immunocytochemical study of innervation of the distal sesamoid bone and its suspensory ligaments in the horse. *Equine Vet. J.* 26: 212-219.
9. Busoni, V., Heimann, M., Trenteseaux, J., Snaps, F.; Dondelinger, R.F. (2005) Magnetic resonance imaging findings in the equine deep digital flexor tendon and distal sesamoid bone in advanced navicular disease - an ex vivo study. *Vet. Radiol. Ultrasound* 42:534-540.
10. Busoni, V.; Denoix, J.-M. (2001) Ultrasonography of the podotrochlear apparatus in the horse using a transcuneal approach: Technique and reference images. *Vet. Radiol. Ultrasound* 42:534-540.
11. Calislar, T., L.E. St. Clair (1969) Observations on the navicular bursa and the distal interphalangeal joint cavity in the horse. *J. Am. Vet. Med. Assoc.* 154: 410-412.
12. Carter, G.K. (2009) Medical treatment of equine lameness. *Proceedings of the American Association of Equine Practitioners - Focus Meeting.* Columbus, USA, 55: 103-111.
13. Chambers, M.D (1996) Bone imaging: the diphosphonates. In: Daniel, G.B, ed. *Hand book of Veterinary Nuclear Medicine.* Raleigh: North Carolina State university press. p.49-59.
14. Colles, C.M. (1979a) Ischaemic necrosis of the navicular bone and its treatment. *Vet. Rec.* 104: 133-137.
15. Colles, C.M. (1982) Navicular disease and its treatment. *In Practice.* 4: 29-36.
16. Colles, C.M. (1983) Concepts of bloodflow in the etiology and treatment of navicular disease. *Proc. Am. Assoc. Equine. Pract.* 29: 265-270.
17. Colles, C.M.; Hickman, J. (1977) The arterial supply of the navicular bone and its variations in navicular disease. *Equine Vet. J.* 9: 150-154.

18. Crisman, M. (1993) Evaluation of polysulfated glycosaminoglycan for the treatment of navicular disease: a double blind study. *Proc. Am. Assoc. Equine Pract.* 39: 219-220.
19. Crisman, M. (1995) Evaluation of polysulfated glycosaminoglycan for the treatment of navicular disease: a double blind study. *Proc. Am. Assoc. Equine Pract.* 41: 219-220.
20. Crisman, M.V.; Pleasant R.S. (1997) Treating navicular disease. *Vet. Med.* 92: 454-459.
21. Curry, T.S.; Dowdey, J.E.; Murray, R.C. (1990) Computed tomography. En: Murry, R.C, ed. *Christensen s Physics of Diagnostic Radiology.* 4a ed. Philadelphia: Lea & Febiger. p.289-290.
22. Dabareiner, R., N. White, K. Sullins. (1997) Comparison of techniques for palmar digital neurectomy in horses. *Proc. Am. Assoc. Eq. Pract.* 43: 231-235.
23. Dabareiner, R.M.; Carter, G.K.; Honnas, C.M. (2003) Injection of corticosteroids, hyaluronate, and amikacin into the navicular bursa in horses with signs of navicular area pain unresponsive to other treatments: 25 cases (1999-2002). *J. Am. Vet Med Assoc.* 223:1469-1474.
24. Denoix, J.M. (1994) Diagnostic techniques for identification and documentation of tendon and ligament injuries. *Vet. Clin. North. Am. Equine Pract.* 10: 365-407.
25. Denoix, J.M. (1996) Ultrasonographic examination in the diagnosis of joint disease. En: McIlwraith C.W., Trotter G.W. *Joint Disease.* Philadelphia, Saunders, pp 165-202.
26. Denoix, J.M., Thibaud, D., Audigié, F.; Coudry, V. (2002) Le syndrome podotrochléaire, ou maladie naviculaire; I- Clinique, diagnostic et pronostic. *Prat. Vet. Equine* 34:61-73.
27. Denoix, J.M.; Thiabaud, D.; Riccio, B. (2003) Tiludronate as a new therapeutic agent in the treatment of navicular disease: a double-blind placebo-controlled clinical trial. *Equine. Vet. J.* 35:407-413.
28. Deumer, J.; Haan, F.; Tulp, M. (1991) Effect of isoxsuprine preparation on blood flow in the equine thoracic limb. *Vet. Rec.* 129:427.
29. Delguste, C.; Amory, H.; Doucet, M. (2007) Pharmacological effects of tiludronate in horses after long-trem immobilization. *Equine. Vet. J.* 41:414-421.
30. Doige, C.E.; Hoffer M.A. (1983) Pathological changes in the navicular bone and associated structures oh the horse. *Can. J. Comp. Med.* 47: 387-395.
31. Doucet M.Y.; Bertone. (2008) Comparison of efficacy and safety of paste formulations of firocoxib and phenylbutazone in horses with naturally occurring osteoarthritis. *J. Am. Vet. Med. Assoc.* 232:91-97.
32. Dyson, S. (2002) Subjective and quantitative scintigraphic assessment of the equine foot and its relationship with foot pain. *Equine. Vet. J.* 34:164.
33. Dyson, S. (2003) Conformation and Lameness. En: Ross, M., Dyson, S. *Diagnosis and management of lameness in the horse.* St. Louis, Saunders, pp. 15-31.
34. Dyson, S. (2003) Navicular disease and other soft tissue causes of palmar foot pain. En: Ross, M., Dyson, S. *Diagnosis and management of lameness in the horse.* St. Louis, Saunders, pp. 286-299.
35. Dyson, S. (2011) Radiological interpretation of the navicular bone. *Equine Vet. Educ.* 23 (2): 73-87

36. Dyson, S. (2011b) Navicular disease. En: Ross, M.; Dyson, S. Diagnosis and management of lameness in the horse. 2<sup>a</sup> ed. Philadelphia, Saunders, pp. 324-342.
37. Dyson, S.; Murray, R.; Bulden, T.; Schramme, M. (2006) Current concepts of navicular disease. *Equine. Vet. Educ.* 18:45-56.
38. Dyson, S.J., Murray, R., Schramme, M.; Blunden, T. (2011) Current concepts of navicular disease. *Equine Vet. Educ.* 23:27-39.
39. Dyson, S.J.; Murray, R. (2007) Magnetic resonance imaging evaluation of 264 horses with foot pain: The podotrochlear apparatus, deep digital flexor tendon and collateral ligaments of the distal interphalangeal joint. *Equine Vet. J.* 39, 340-343.
40. Dyson, S.J; Murray, R; Schramme, M.C. (2005) Lameness associated with foot pain: results of magnetic resonance imaging in 199 horses (January 2001-December 2003) and response to treatment. *Equine Vet. J.* 37: 113-121.
41. Easter, J.; Watkins, J.; Stephens, S. (2000) Effects of regional anesthesia on experimentally induced coffin joint synovitis. *Proc. Am. Assoc. Equine Pract.* 46: 214-216.
42. Erkert, R.S.; Macallister, C.G. (2002) Isoxsuprine hydrochloride in the horse: a review. *J. Vet. Pharmacol Ther.* 25:81-87.
43. Frean, S.P.; G. Gettinby, S.A.; May, P.; Lees. (2000) Influence of Interleukin-1 $\beta$  and hyaluronan on proteoglycan release from equine navicular hyaline cartilage and fibrocartilage. *J. Vet. Pharm. Ther.* 23: 67-72.
44. Fricker, C.H.; W. Riek, J. Hugelshofer (1982) Occlusion of the digital arteries – a model for pathogenesis of navicular disease. *Equine. Vet. J.* 14: 203-207.
45. Fricker, CH.; Hauser, B. (1984) Zur pathogenese der Strahlbeinlahmheit. *Schweizer Arch. Tierheilk.* 126: 333-338.
46. Getty, R. (1975) Equine syndesmology En: Getty, R. The Anatomy of the Domestic Animals. Philadelphia, Saunders, pp. 361-362.
47. Gibson, K.T.; Stashak T.S (1990) The steps in diagnosing navicular syndrome. *Vet. Med.* 84: 168-176.
48. Gilchrist, J (2009) Therapeutic Shoeing from a Farrier's Perspective. *Proc. Am. Assoc. Equine Pract.* 55:168-174.
49. Gough, M.; Mayhew, I.; Munroe, G. (2002) Diffusion of mepivacaine between adjacent synovial structures in the horse. Part 1: forelimb foot and carpus. *Equine Vet. J.* 34: 80-84.
50. Harris, J.M.; Kennedy, M.A. (1994) Modified posterior digital neurectomy for management of chronic heel pain in horses. *Proc. Am. Assoc. Equine. Pract.* 40:99-100.
51. Hathcock, J.T.; Stickle, R.L (1993) Principales and concepts of computed tomography. *Vet. Clin. North. Am. Small. Anim. Pract.* 23:339.
52. Heinegard, D.; Oldberg, A. (1989) Structure and biology of cartilage and bone matrix noncollagenous macromolecules. *FASEB J.* 3: 2042-2051.
53. Heitzmann, A.G.; Denoix, J.-M. (2007) Rupture of the distal impar sesamoidean ligament with distal avulsion fracture of the distal sesamoid bone in a steeple chaser. *Equine Vet. Educ.* 19:117-120.
54. Hertsch, B. (1991) Der orthopädische Beschlag bei der chronischen Strahlbeinund Hufrollenerkrankung des Pferdes. *Der Prakt. Tier.* 72: 65-68.
55. Hevesi, A.; Stanek, C.H.; Garamvolgyi, R.; Petrasi, Z.S.; Bonger, P.; Repa, I. (2004) Comparison of the navicular region of newborn foals and adult horses by magnetic resonance imaging. *J. Vet. Med. A.* 51: 143-149.



56. Horstmann, W.; Gerhards, H.; Hatami-Fardi, M. (2003) Computed in the navicular bone and in the distal interphalangeal joint of equine digit specimen compared to conventional radiography. *Pferdeheilkunde*. 19:511-515.
57. Ingle-Fehr, J.E.; Baxter, G.M. (1999). The effect of oral isoxsuprine and pentoxifylline on digital and laminar blood flow in healthy horses. *Vet. Surg.* 28:154-160.
58. Jackman, B.R.; Baxter, G.M.; Doran, R.E. (1993) Palmar digital neurectomy in horses 57 cases (1984-1990). *Vet. Surg.* 22:285-288.
59. Jacquet, S.; Denoix, J.M. (2012) Ultrasonographic examination of the distal podotrochlear apparatus of the horse: A transcuneal approach. *Equine Vet. Educ.* 24:90-96.
60. Jaskolsk, M., Adamiak, Z.; Zhalniarovich, Y.; Holack, O.; Pryzborowska, P. (2013) Magnetic resonance protocols in equine lameness examination, used sequences, and interpretation. *Pol. Vet. J.* 16:803-811.
61. Johnston, S.A.; Fox, S.M. (1997) Mechanisms of action of anti-inflammatory medications used for the treatment of osteoarthritis. *J. Am. Vet. Med. Assoc.* 210:1486-1492.
62. Kainer, R.A. (1989) Clinical anatomy of the equine foot. *Vet. Clin. North. Am. Equine Pract.* 5:1-27.
63. Kane, E. (2010) Equine imagins update: Understanding MRI s magic. 5-8. *DVM 360 Magazine*. Disponible en: <http://veterinarynews.dvm360.com/equine-imaging-update-computed-tomography> Fecha de consulta: 31 de octubre de 2016.
64. Kaneps, A.; Turner, T. (2004) Diseases of the foot. En: *Hinchcliff Equine Sports Medicine and Surgery*. Eds: Hinchcliff, K.; Kaneps, A.; Geor, R., W.B. Saunders. Philadelphia .pp. 282-286.
65. Kealy, K.J. (1987) Bones and joints. *Diagnostic radiology of the dog and cat*. Philadelphia: W.B Saunders. 312 p.
66. Keegan, K.G.; Wilson D.; Lattimer, J. (1996) Scintigraphic evaluation of <sup>99m</sup>Tc-methylene diphosphonate uptake in the navicular area of horses with lameness isolated to the foot by anaesthesia of the palmar digital nerves. *Am. J. Vet. Res.* 57:415-421.
67. Kofoed, H. (1986) Positive correlation between osteoarthritic ankle pain and bone marrow pressure. *J. Rheumatol.* 13: 801-803.
68. Komosaa, M.; Purzycb, H.; Wojnarb, M.; Frackowiaka, H.; Kobrynczukc, F. (2013) Navicular syndrome in sport horses as a result of the disorder of biological bone tissue turnover rhythm: a review. *Biol Rhythm Res*: 44: 339–351.
69. Kristoffersen, M.; Thoefner, M.B. (2003) Ultrasonography of the navicular region in horses. *Equine Vet. Educ.* 15:150-157.
70. Leach, D.H. (1993) Treatment and pathogenesis of navicular disease (“syndrome”) in horses. *Equine Vet. J.* 25: 477-481.
71. Lees, P.; Higgins, A.J. (1985) Clinical pharmacology and therapeutic uses of non-steroidal anti-inflammatory drugs in the horse. *Equine. Vet. J.* 17:83-96.
72. Lemperg, R.K.; Arnoldi, C.C. (1978) The significance of intraosseous pressure in normal and diseased states with special reference to the intraosseous engorgement-pain syndrome. *Clin. Orthop.* 136: 143-156.
73. Liska, D.A.; Akucewich, L.H. (2006) Pharmacokinetics of pentoxifylline and its 5-hydroxyhexyl metabolite after oral and intravenous administration of pentoxifylline to healthy adult horses. *Am. J. Vet. Res.* 67:1621-1627.

74. Madison, J.B.; Dyson, S. (2003) Treatment and prognosis of horses with navicular disease. En: Ross, M.W, Dyson, S. eds. *Diagnosis and Management of lameness in the Horse*. St. Louis: Saunders. p. 299-304.
75. Maher O.; Daris, D.M.; Drake, C. (2008) Pull-through techniques for palmar digital neurectomy: forty-one horses (1998-2004). *Vet. Surg.* 37:87-93.
76. Mair, T.S.; Kinns, J. (2005) Deep digital flexor tendonitis in the equine foot diagnosed by low-field magnetic resonance imaging in the standing patient: 18 cases. *Vet. Radiol. Ultrasound* 46:458-466.
77. Matthews, S.; Dart, A.J.; Dowling, B.A. (2003) Palmar digital neurectomy in 24 horses using the guillotine technique. *Aust. Vet. J.* 81:402-405.
78. McGuigan, M.; Wilson, A. (2001) The effect of bilateral palmar digital nerve analgesia on the compressive force experienced by the navicular bone in horses with navicular disease. *Equine Vet. J.* 33: 166-171.
79. Mieszkowska, M.; Adamiak, Z.; Mieszkowski, M.; Holak, P.; Wolinska, K. (2016) Magnetic resonance imaging provides a detailed perspective on the navicular syndrome in horses. *Med. Wet.* 72(5): 298-302.
80. Mow, V.; A. Ratcliffe, A. Poole. (1992) Cartilage and diarthrodial joints as paradigm for hierarchical materials and structures. *Biomater.* 13: 67-97.
81. Moyer, W; Schumacher, J; Schumacher, J (2007) Injection. En: Moyer, W; Schumacher, J; Schumacher, J. *A Guide to Equine Joint Injection and Regional Anesthesia*. Yardley, Veterinary Learning Systems, pp.6-11.
82. Murray, R., Roberts, B.L., Schramme, M.C., Dyson, S.J.; Branch, M. (2004) Quantitative evaluation of equine deep digital flexor tendon morphology using magnetic resonance imaging. *Vet. Radiol. Ultrasound* 45:103-111.
83. Ostblom L.C.; Lund C.; Melsen, F. (1982) Histological study of navicular bone disease. *Equine Vet. J.* 14: 199-202.
84. Ostblom L.C.; Lund C.; Melsen, F. (1984) Navicular bone disease: results of treatment using egg-bar shoeing technique. *Equine. Vet. J.* 16:203-206.
85. Ostblom L.C.; Lund C.; Melsen, F. (1989) Navicular bone disease: a comparative histomorphometric study. *Equine. Vet. J.* 21:431-433.
86. Page, B.T.; Bowker, R.M.; Ovnicek, G. (1999) How to mark the hoof for radiography to locate the distal phalanx and determine breakover. *Proc. Am. Assoc. Equine. Pract.* 45:148-50.
87. Parks, A (2006) Structure and function of the equine digit in relation to palmar foot pain. *Proc. Am. Assoc. Equine Pract.* 52:188-197.
88. Parks, A. (2011) The foot and shoeing. En: *Diagnosis and management of lameness in the horse*. 2a ed. En: Ross, M.; Dyson, S. Philadelphia, Saunders, p. 282-309.
89. Pauwels, F.E.; Schumacher, J.; Castro, F.A. (2008) Evaluation of the diffusion of corticosteroids between the distal interphalangeal joint and navicular bursa in horses. *Am. J.Vet Res.* 69:611-616.
90. Peterfy, C.G.; Linares, R.; Steinbach, L.S. (1994) Recent advances in magnetic resonance imaging of the musculoskeletal system. *Radiol. Clin. North. Am.* 32(2):291-311.
91. Pleasant, R; Moll, H; Ley, W (1997) Intra-articular anesthesia of the distal interphalangeal joint alleviates lameness associated with the navicular bursa in horses. *Vet. Surg.* 26: 137-140.
92. Pleasant, S.; Crisman, M (1997) Navicular Disease in Horses: Pathogenesis and Diagnosis. *Vet. Med.* 92: 250-257.

93. Pleasant, S.; G.J. Baker, J.H. Foreman, J.C. Eurell, J.M. Losonsky. (1993) Intraosseous pressure and pathologic changes in horses with navicular disease. *Am. J. Vet. Res.* 54: 7-12.
94. Pool, R; Meagher, D; Stover, S (1989) Pathophysiology of navicular syndrome, *Vet. Clin. North. Am. Equine Pract.* 5:109-129.
95. Poulos, P.W. (1983) Correlation of radiographic signs and histological changes in the navicular bone. *Proc. Am. Ass. Equine. Pract.* 29:241-255.
96. Poulos, P.W; Smith, M.F (1988) The nature of enlarged "vascular channels" in the navicular bone of the horse. *Vet. Radiol.* 29: 60-64.
97. Rabba, S., Bolen, G., Verwilghen, D., Salciccia, A.; Busoni, V. (2011) Ultrasonographic findings in horses with foot pain but without radiographically detectable osseous abnormalities. *Vet. Radiol. Ultrasound* 52(1): 95-102.
98. Rantanen, N.W.; Genovese, R.L.; Gaines, R (1983) The use of diagnostic ultrasound to detect structural damage to the soft tissues of the extremities of horses. *J. Equine Vet. Sci.* 3:134-135.
99. Rijkenhuizen, A.B.M. (2006) Navicular disease: a review of what s new. *Equine Vet.J.* 38(1): 82-88.
100. Rijkenhuizen, A.B.M.; F. Németh, K.J.; Dik, S.A. Goedegebuure (1989a) The arterial supply of the navicular bone in adult horses with navicular disease. *Equine Vet. J.* 21: 418-424.
101. Rijkenhuizen, A.B.M.; F. Nemeth, K.J.; Dik, S.A.; Goedegebuure. (1989b) The arterial blood supply of the navicular bone in the normal horse. *Equine Vet. J.* 21: 399-404.
102. Rijkenhuizen, A.B.M.; F. Nemeth, K.J.; Dik, S.A.; Goedegebuure. (1989c) The effect of unilateral resection of segments of both palmar digital arteries on the navicular bone in ponies: An experimental study. *Equine Vet. J.* 21: 413-417.
103. Rijkenhuizen, A.B.M.; F. Németh, K.J.; Dik, S.A.; Goedgebuure, W.E.; Van Denbrom (1989d) The effect of artificial occlusion of the ramus navicularis and its branching arteries on the navicular bone in horses: An experimental study. *Equine Vet. J.* 21: 425-430.
104. Robin, M, Dabareiner.; G. Kenet Carter (2003) Diagnosis, treatment, and farriery for horses with chronic heel pain. *Vet. Clin. North Am. Equine Pract.* 19:417-441.
105. Rogers, C.W.; Back, W. (2003) Wedge and eggbar shoes changes the pressure distribution under the hoof of the forelimb in the square standing horse. *J. Equine. Sci.* 23:306-309.
106. Ronald S. Erkert.; Charles G. MacAllister.; Mark E. Payton; Cyril R. Clarke. (2005) Use of forcé plate analysis to compare the analgesic effects of intravenous administration of phenylbutazone and flunixin meglumine in horses with navicular syndrome. *Am. J. Vet. Res.* 66:284-288)
107. Rooney, J.R (1985) Vascular "rests" in the fibrocartilage of the navicular bone of the horse. *J. Equine. Vet. Sci.* 5: 298-299.
108. Rose, R.J (1984) The treatment of navicular disease: a review and current concepts. *Proceedings. Am Assoc Equine Pract.* 29:271-278.
109. Rose, R.J (1996) Navicular Disease in the Horse. *J. Equine Vet. Sci.* 16: 18-24.
110. Salinas, P.; Rivas, F.; Figueroa, S.; Bañados, R.; Sandoval, C. (2015) Características plaimetricas y estereologicas de los nervios palmar lateral y medial en manos de equinos con y sin sindrome navicular. *Int J. Morphol,* 33(4): 1441-1447.

111. Sandler, E.A.; C.E. Kawcak, C.W. McIlwraith, R.W. Norrdin. (2000) Remodeling of the Navicular Bone in Response to Exercise – A Controlled. Proc. Amer. Assc. Equine. Pract 46: 46-50.
112. Schoonover, M.J.; Jann, H.W.; Blaik, M.A. (2005) Quantitative comparison of three commonly used treatments for navicular syndrome in horses. Am. J. Vet. Res. 66:1247-1251.
113. Schramme, M.; Schumacher, J.; Schumacher, J. (2007) Clinical Examination, Differential Analgesia and Imaging Modalities for Investigation of Distal Limb Lameness. Proc.Am. Assoc. Equine Pract. 53: 51-69.
114. Schramme, M; Murray, R.; Bulden, A.; Dyson, S. (2005) A comparison between MRI, pathology and radiology in 34 limbs with navicular syndrome and 25 control limbs. Proc. Am. Ass. Equine. Pract. 51:348-358.
115. Schumacher, J.; Livesey, L.; Degraives, F.; Schumacher, J.; Schramme, M.; Hathcock, J.; Taintor, J.; Gomez, J. (2004) Effect of anaesthesia of the palmar digital nerves on proximal interphalangeal joint pain in the horse. Equine Vet. J. 36 (5) 409-14.
116. Schumacher, J.; Schramme, M.; Schumacher, J.; Degraives, F. (2013) Diagnostic analgesia of the equine digit. Equine Vet. J. 25 (8): 408-421.
117. Schumacher, J.; Schumacher, J.; Gillette, R.; Degraives, F.; Schramme, M.; Smith, R.; Perkins, J.; Coker, M. (2003) The effects of local anaesthetic solution in the navicular bursa of horses with lameness caused by distal interphalangeal joint pain. Equine Vet. J. 35 (5): 502-505.
118. Schumacher, J.; Schumacher, J.; Graves, F.; Steiger, R.; Schramme, M.; Smith, R.; Coker, M. (2001) A comparison of the effects of two volumes of local analgesic solution in the distal interphalangeal joint of horses with lameness caused by solar toe or solar heel pain. Equine Vet. J. 33 (3): 265-268.
119. Schumacher, J.; Schumacher, J.; Schramme. (2009) How to Perform and Interpret Diagnostic Analgesia of the Equine Foot. Proc. Am. Assoc. Equine Pract. 55: 90-102.
120. Schumacher, J.; Schumacher, J.; Schramme, M.C. (2009) How to Perform and Interpret Diagnostic Analgesia of the Equine Foot. Proc. Am. Assoc. Equine Pract. N° 55: 90-102.
121. Schumacher, J.; Steiger, R.; Schumacher, J.; Graves, F.; Schramme, M.; Smith, R.; Coker, M. (2000) Effects of analgesia of the distal interphalangeal joint or palmar digital nerves on lameness caused by solar pain in horses. Vet. Surg. 29: 54-58.
122. Sisson, S. (1975) Sisson and Grossman´s The anatomy of the Domestic animals. 5ª ed. Philadelphia, Saunders, 2095 p.
123. Stashak, T.; Hill, C. (2004) Conformación y movimiento. 5ª ed. En: Stashak, T. Adams Claudicación en el Caballo. Buenos Aires, Inter-Médica, p. 73-112.
124. Stashak, T.S. (2004) Adams: Claudicación en el caballo. Buenos Aires, Inter-Médica, 1248 p.
125. Svalastoga, E.; K. Nielsen (1983) Changes in the fibrocartilage in navicular disease in horses: A histological and histochemical investigation of navicular bones. Nord. Vet. Med. 35: 372-378.
126. Svalastoga, E.; Smith, M. (1983) Navicular Disease in the Horse: The subchondral bone pressure. Nord. Vet. Med. 35: 31-37.
127. Thompson, K.; J. Rooney, M.; Petrites-Murphy. (1991) Considerations on the pathogenesis of navicular disease. Equine. Vet. Sci. 11: 4-8.

128. Tietje, S.; Nowak, M.; Petzoldt, S.; Weiler, H. (2001) Computed tomographic evaluation of the distal aspect of the deep digital flexor tendon (DDFT) in horses. *Pferdeheilkunde*. 17:21-29.
129. Trotte, G. (1991) Therapy of navicular disease. *Comp. Contin. Educ. Pract. Vet.* 13:1462-1466.
130. Trotter, G.W. (1991) Therapy for Navicular Disease. *Comp. Cont. Ed. Pract. Vet.* 13: 1462-1466.
131. Trout, D.; Hornhof, W.; O'Brien, T. (1991) Soft tissue-and bone-phase scintigraphy for diagnosis of navicular disease in horses. *J. Am. Vet Med Assoc.* 198:73-77.
132. Tucker, R.L.; Sande, R.D. (2001) Computed tomography and magnetic resonance imaging of the equine musculoskeletal conditions. *Vet. Clin. North Am. Equine Pract.* 17:145-157.
133. Turner, T.A. (1986) Management of Navicular Disease in Horse: An Update. *Mod. Vet. Pract.* 1: 24-27.
134. Turner, T.A. (1988) Proper shoeing and shoeing principles for the management of navicular syndrome. *Proc. Am. Assoc. Equine Pract.* 29: 265-270.
135. Turner, T.A. (1991) Thermography as an aid to the clinical lameness evaluation. *Vet. Clin. North. Am. Equine. Pract.* 7:311-338.
136. Turner, T.A. (1998) Use of navicular bursography in 97 horses. *Proc. Am. Assoc. Equine Pract.* 44:227-9.
137. Turner, T.A. (2010) Treatment strategies for palmar foot pain. *Proceedings of the Italian Association of Equine Veterinarians Congress*. 16<sup>o</sup>. Carrara, Italia, pp. 161-165.
138. Turner, T.A.; Fessler J.F (1982) The anatomic, pathologic and radiographic aspects of navicular disease. *Comp. Cont. Ed. Pract. Vet.* 4: S350-S355.
139. Turner, T.A.; Fessler, J.F.; Lamp, M. (1983) Thermographic evaluation of horses with podotrochlosis. *Am. J. Vet. Res.* 44:535-539.
140. Ulrike, S.; Diesterbeck, B.; Hertsch.; Distl, O. (2007) Genome-wide search for microsatellite markers associated with radiologic alterations in the navicular bone of Hanoverian warmblood horses. *Mamm. Genome.* 18:373-381.
141. Valdez, H.; Adams, O.; Peyton, L. (1987) Navicular disease in the hindlimb of the horses. *J. Am. Vet. Med. Assoc.* 172:291-292.
142. Van Wulfen, K.K.; Bowker, R.M (2002) Microanatomic characteristics of the insertion of the distal sesamoidean impar ligament and deep digital flexor tendón on the distal phalanx in healthy feet obtained from horses. *Am. J. Vet. Res.* 63:215.
143. Verschooten, F.; L. Ooms, P.; Desmet, K.; Peremans. (1990b) Metrenperone treatment in navicular disease in horses compared with isoxsuprine: A clinical study. *Equine Vet. Sci.* 10: 230-233.
144. Verschooten, F.; P. Desmet, K.; Peremans, T.; Picavet. (1990a) Navicular disease in the horse: the effect of controlled intrabursal corticoid injection. *Equine Vet. Sci.* 10: 316-320.
145. Viitanen, M.; J. Bird, O.; Makela, M.; Schramme, R.; Smith, R.M.; Tulamo, S. May. (2001) Synovial fluid studies in navicular disease. *Res. Vet. Sci.* 71: 201-206.
146. Viitanen, M.; J. Bird, P.; Maisi, R.; Smith, R.M.; Tulamo, S.; May. (2000) Differences in the concentration of various synovial fluid constituents between

- the distal interphalangeal joint, the metacarpophalangeal joint and the navicular bursa in normal horses. *Res. Vet. Sci.* 69: 63-67.
147. Viitanen, M.; J. Bird, R.; Smith, R.M.; Tulamo, S.A.; May. (2003) Biomechanical characterization of navicular hyaline cartilage, navicular fibrocartilage and the deep digital flexor tendon in horses with navicular disease. *Res. Vet. Sci.* 75: 113-120.
  148. Voute, L. (2008) What can radiology tell us about palmar foot pain?. Proceedings of the 47<sup>th</sup> British Equine Veterinary Association Congress, Liverpool, England, p 30-32.
  149. Waguespack, R.W.; Hanson, R.R. (2010) Navicular syndrome in equine patients: anatomy, causes and diagnosis. *Comp Contin Educ Vet* 32(12):E7. Disponible en: <http://equisan.com/images/pdf/navicular%20syndrome.pdf> Fecha de consulta: 31 de octubre de 2016.
  150. Waguespack, R.W.; Hanson, R.R. (2011) Treating navicular syndrome in equine patients. *Comp Cont Pract Educ Vet* 33(1):E2. Disponible en: [http://assets.prod.vetlearn.com.s3.amazonaws.com/14/d3c47053df11e0a4050050568d17ce/file/PV0111\\_waguespack\\_Surgical.pdf](http://assets.prod.vetlearn.com.s3.amazonaws.com/14/d3c47053df11e0a4050050568d17ce/file/PV0111_waguespack_Surgical.pdf) Fecha de consulta: 31 de octubre de 2016.
  151. Watkins, J.P.; McMullan, W.M.; Morris, E.L. (1993) Navicular suspensory desmotomy in the management of navicular syndrome: A retrospective analysis. *Proc. Am. Assoc. Equine Pract.* 39:261-262.
  152. Whitton, R.C.; Buckley, C.; Donovan, T. (1998) The diagnosis of lameness associated with distal limb pathology in a horse: a comparison of radiography, computed tomography and magnetic resonance imaging. *Vet. J.* 155:223-229.
  153. Widmer, W.R.; Buckwalter, K.A.; Fressler, J.F. (2000) Use of radiography, computed tomography and magnetic resonance imaging for evaluation of navicular syndrome in the horse. *Vet Radiol Ultrasound.* 41:108-116.
  154. Willemen, M.A.; H.H. Savelberg, A.; Barneveld. (1999) The effect of orthopaedic shoeing on the force exerted by the deep digital flexor tendon on the navicular bone in horses. *Equine Vet. J.* 31: 25-30.
  155. Wilson, A.; M. McGuigan, L.; Fouracre, L.; McMahan. (2001) The force and contact stress on the navicular bone during trot locomotion in sound horses and horses with navicular disease. *Equine Vet. J.* 33: 159-165.
  156. Wright, I. (1986) Navicular suspensory desmotomy in the treatment of navicular disease: Technique and preliminary results. *Equine Vet. J.* 18: 443-446.
  157. Wright, I. (1993a) A study of 118 cases of navicular disease: clinical features. *Equine Vet. J.* 25: 488-492.
  158. Wright, I. (1993b) A study of 118 cases of navicular disease: radiological features *Equine Vet. J.* 25:493-500.
  159. Wright, I., Kidd, L; Thorp, B.H. (1998) Gross, histological and histomorphometric features of the navicular bone and related structures in the horse. *Equine Vet. J.* 30: 220-234.
  160. Wright, I.; J. Douglas. (1993) Biomechanical considerations in the treatment of navicular disease. *Vet. Rec.* 133: 109-114.

