

**UNIVERSIDAD DE LA REPÚBLICA**

**FACULTAD DE VETERINARIA**

**“ESTUDIO IMAGENOLÓGICO DE UNA ESTENOSIS ESOFÁGICA EN UN  
CANINO”**

**por**

**Br. Juan Andrés OLIVERA DUTRA**

TESIS DE GRADO presentada como uno de  
los requisitos para obtener el título de  
Doctor en Ciencias Veterinarias  
Orientación: Medicina Veterinaria

Modalidad: estudio de caso clínico

**MONTEVIDEO**

**URUGUAY**

**2013**

Tesis aprobada por:

Presidente de mesa:

\_\_\_\_\_  
nombre completo y firma

Segundo miembro:

\_\_\_\_\_  
nombre completo y firma

Tercer miembro:

\_\_\_\_\_  
nombre completo y firma

Cuarto miembro

\_\_\_\_\_  
nombre completo y firma

Quinto miembro

\_\_\_\_\_  
nombre completo y firma

Sexto miembro

\_\_\_\_\_  
nombre completo y firma

Fecha:

\_\_\_\_\_

Autor:

\_\_\_\_\_  
nombre completo y firma

## AGRADECIMIENTOS:

Al Dr. Sergio Klisich y al personal de la Cátedra de Imagenología por haberme dado la oportunidad de realizar mi estudio en dicha área y ser los tutores en la realización del presente trabajo.

A Karina, mi Sra. por su apoyo incondicional en mis estudios, estar presente en todos los momentos y hacerme crecer como persona.

A mi abuela, por haber inculcado y desarrollado en mí desde niño la curiosidad de aprender, el entusiasmo de seguir siempre adelante y haberme dado tanto cariño.

A Esmeralda por haber sido quien desde mi niñez me cuidó y me demostró tanto afecto.

A mi tío abuelo (M.V.) que desde su lejanía me apoyó, creyó en mí y estuvo siempre presente.

A mis padres por haberme ayudado a realizar mis estudios.

A todas esas personas que de forma incondicional han estado dándome consejos y guiándome en el camino de la vida.

## TABLA DE CONTENIDO:

PAGINA DE APROBACIÓN	2
AGRADECIMIENTOS	3
LISTA DE FIGURAS	5
RESUMEN	6
SUMMARY	7
INTRODUCCIÓN	8
REVISION BIBLIOGRÁFICA	10
Consideraciones anatómicas	
Histología del esófago:	10
Función y fisiología del esófago	14
Causas predisponentes de estenosis	14
Fisiopatología	15
Diagnósticos diferenciales	16
MÉTODO DIAGNÓSTICO	21
Estudio radiográfico:	
Radiografía simple	21
Esofagografía	22
Esofagoscopia:	25
Técnica	25
Indicación	25
Contraindicación	25
Preparación del paciente	26
Tratamiento	26
OBJETIVOS	29
Objetivos generales	29
Objetivos específicos	29
Caso clínico	30
MATERIALES	33
DISCUSIÓN	34
CONCLUSIÓN	36
REFERENCIAS BIBLIOGRÁFICAS	37

## LISTA DE FIGURAS:

Figura 1: Radiografía mostrando estenosis y megaesófago concomitante	9
Figura 2: Estenosis esofágica; vista endoscópica	9
Figura 3: Esófago: vista ventrodorsal a nivel cervico-torácico	11
Figura 4: Esófago: vista lateral a nivel cervical	12
Figura 5: Esófago: vista lateral en región torácica.	13
Figura 6: Radiografía laterolateral de región torácica, esófago con medio de contraste.	13
Figura 7: Radiografía lateral de tórax mostrando evidente esofagitis.	16
Figura 8: Radiografía lateral de tórax con CE radiopaco en zona de proyección de base cardíaca	17
Figura 9: Radiografía lateral de tórax. CE radiopaco en zona de proyección de base cardíaca	17
Figura 10: Radiografía lateral de tórax mostrando megaesófago	20
Figura 11: Esofagografía lateral de región cervical y torácica	20
Figura 12: Radiografía lateral de tórax	22
Figura 13: Esofagograma con pasta de bario	22
Figura 14: Esofagograma con suspensión de bario	23
Figura 15: Esofagograma con mezcla de bario y alimento	23
Figura 16: Administración de suspensión de sulfato de bario	24
Figura 17: dilatadores esofágico rígidos	26
Figura 18: Catéter balón dilatador	27
Figura 19: Catéter balón dilatador	28
Figura 20: Dilatación esofágica con catéter balón	28
Figura 21: Radiografía cervicotorácica latero-lateral del paciente	31
Figura 22: Esofagograma	31
Figura 23: Radiografía del paciente con sonda esofágica	32

## RESUMEN

Las patologías esofágicas en caninos responden a diferentes etiologías, y actúan modificando la luz de dicho órgano y alterando el tránsito del bolo alimenticio hacia el estómago.

En algunas ocasiones se puede llegar al diagnóstico a través de estudios radiológicos simples, pero generalmente es necesario obtener información complementaria a partir de la esofagografía y esofagoscopia. Esta última presenta dos ventajas indiscutibles sobre los estudios radiográficos, en primera instancia nos permiten un examen visual de la superficie de la mucosa, podemos obtener muestras de biopsias, permitiendo llegar a determinar la histología de la alteración, pero también nos permite realizar maniobras con fines terapéuticos.

Dichos estudios, además de aportar la información diagnóstica permiten seleccionar la conducta médica a seguir, así como proyectar la evolución y el pronóstico del paciente.

La esofagografía de contraste positivo nos permite evaluar el diámetro del esófago, la trayectoria y la permeabilidad de dicho órgano. Es posible detectar en algunas ocasiones alteraciones en la mucosa, presencia de perforaciones e identificar y confirmar si están comprometidas, la luz, la pared, o si hay compromiso en estructuras vecinas que actúan afectando el órgano.

## SUMMARY

Esophageal diseases in dog respond to different etiologies, and act by modifying the light of that body and altering the transit of the bolus into the stomach.

Sometimes the diagnosis can be reached through simple radiologic studies, but it is usually necessary to obtain information from the barium swallow and esophagoscopy, the latter has two distinct advantages over radiographic studies, first we allow a visual examination of the mucosal surface, we can obtain biopsy specimens, enabling up to determine the histology of the disturbance, but also allows maneuvering purposes therapeutics. These studies, in addition to providing diagnostic information to select medical conduct to follow, and to project the evolution and prognosis.

The positive contrast barium swallow allows us to evaluate the diameter of the esophagus, the trajectory and the permeability of the liver. Is sometimes possible to detect alteration in the mucosa, presence of perforation and identify and confirm if they are involved, light, wall, or are involved in the neighboring structures that act affecting the organ.

## INTRODUCCIÓN

Independiente de la etiología, las patologías esofágicas alteran la luz del órgano, la trayectoria, la motilidad, y como consecuencia llevan a trastornos en el tránsito de los alimentos al estómago (figura 1).

La sintomatología dominante incluye: disfagia, regurgitación odinofagia, y sialorrea; puede además derivar en pérdida de peso, retraso del crecimiento en animales jóvenes y disneas, asociadas a trastornos respiratorios por falsa ruta (Adamana, 2002; Gergens, 2007; Glazer, 2008; Leib, 2001; Sellon, 2003 Tams, 1998).

En la presentación de las patologías esofágicas deben tomarse en cuenta:

1. Trastornos en la motilidad,
2. Variaciones en la posición y la trayectoria del esófago
3. Alteraciones en la luz (intraluminales, intraparietales, y externas).
4. Integridad de la pared (roturas y perforaciones)
5. Alteraciones de la mucosa

Ante un diagnóstico presuntivo de una patología esofágica, para la confirmación e identificación de la etiología debemos recurrir a estudios radiológicos complementarios como la radiografía simple y la esofagografía (figura 1), y a la utilización de la endoscopia (esofagoscopia), (figura 2); la cual nos permite la visualización directa de la luz del órgano, de la mucosa del mismo, y en ocasiones permite la resolución del problema durante la exploración (Adamana, 2002; Fossum 2004; Kleine, 1974; Sellon, 2009, Tams, 1998).



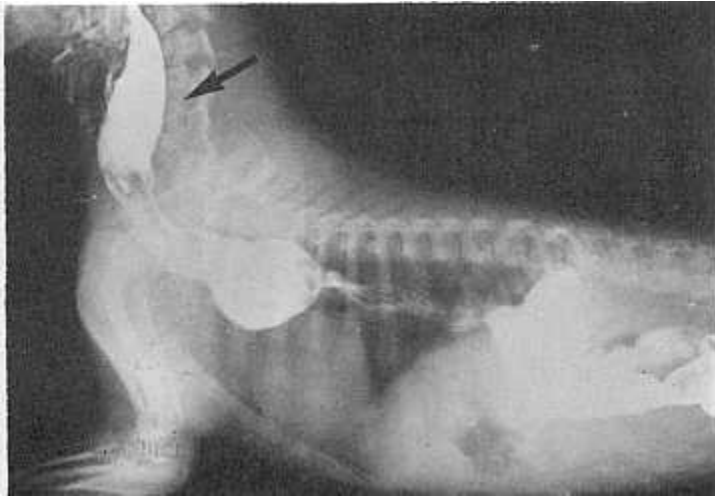

Figura 1: Radiografía mostrando estenosis y megaesófago concomitante.  
(Fuente: [http://sian.inia.gob.ve/repositorio/revistas\\_ci/VeterinariaTropical/vt8/Texto/egosling.htm](http://sian.inia.gob.ve/repositorio/revistas_ci/VeterinariaTropical/vt8/Texto/egosling.htm))

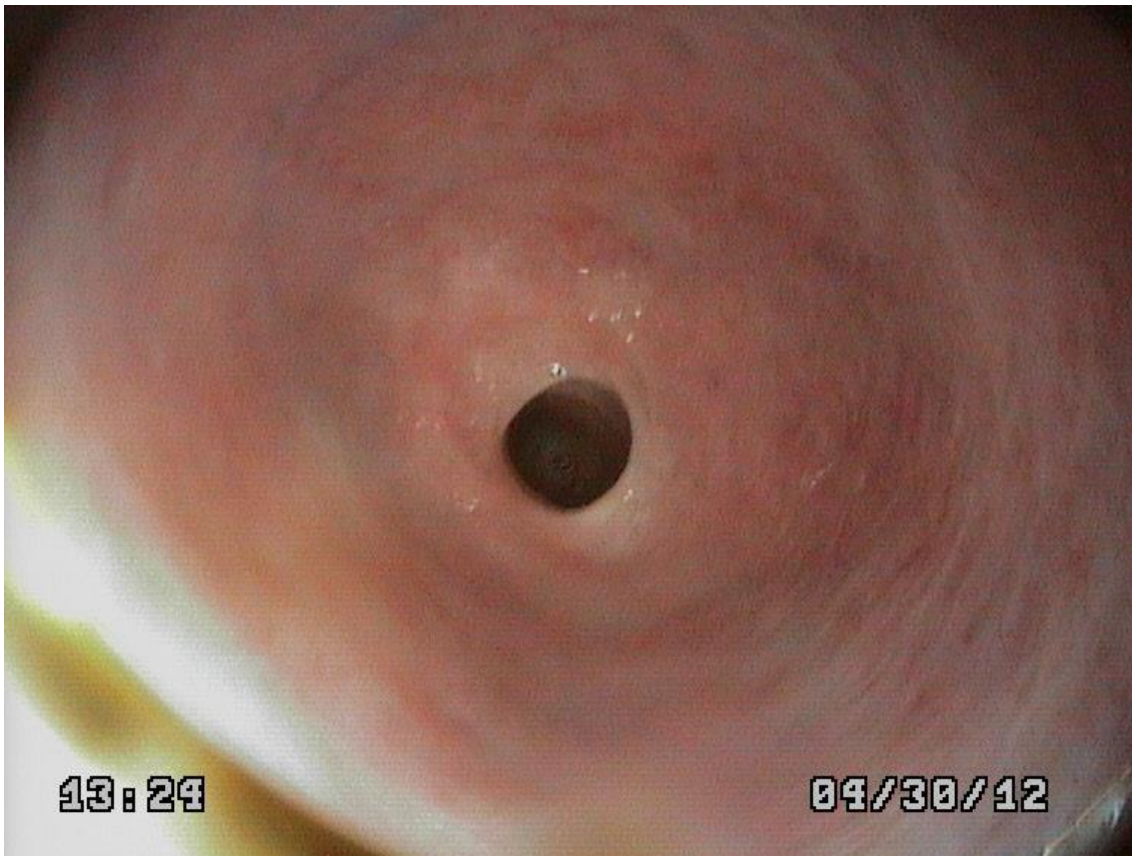

Figura 2: Estenosis esofágica; vista endoscópica.  
(Fuente: <http://www.endocirugiaveterinaria.com/2012/09/esofagoscopia-en-un-perro-estenosis.html>)

## REVISIÓN BIBLIOGRÁFICA

### Consideraciones anatómicas

El esófago es un órgano tubular relativamente estrecho que se extiende desde la faringe (dorsal al cartílago cricoides) hasta su desembocadura en el estómago (cardias), de forma que presenta una porción cervical, una torácica y otra abdominal de longitud muy corta.

En su trayecto se encuentra colapsado cuando no tiene contenido (Thrall, 2003).

En su porción cervical, el esófago se dirige dorsal a la tráquea (figura 3 y 4), descendiendo por el cuello e inclinándose levemente hacia la izquierda en su porción media, volviendo a colocarse dorsal a la tráquea al ingresar al tórax (figura 5 y 6) (Dyce, 1996; Grossman, 1982).

Se desplaza dentro del compartimiento cervical (espacio visceral del cuello) (Pereira, 2002). Dorsalmente se relaciona con los músculos subvertebrales. Hacia la derecha se relaciona con la tráquea, la que se ubica medial y ventralmente.

Durante la mayor parte de la longitud de este segmento se encuentra acompañado por la arteria carótida común izquierda, los nervios vago y laríngeo recurrente (Dyce, 1996).

Esta porción recibe su irrigación sanguínea de ramas de la arteria tiroidea y subclavia (Fossum, 2004).

La porción torácica se extiende desde la entrada en el tórax hasta el hiato esofágico. Este corre por el mediastino. Pasa nuevamente a la izquierda de la tráquea a nivel de la tercera vertebra torácica.

A nivel de la carina, el esófago transcurre dorsalmente y a la derecha, pasa por la base del corazón y a la derecha del arco aórtico (Fossum, 2004, Koning, 2008).

Caudal al corazón, el esófago se encuentra caudal y centralmente a la aorta, casi a la derecha de la línea media. Hacia caudal el esófago y la aorta divergen. El esófago sigue su transcurso hasta llegar al hiato esofágico.

La irrigación de este segmento proviene de las arterias broncoesofágicas y de ramas segmentarias desde la aorta (Dyce, 1996; Grossman, 1982; Koning, 2008).

La porción abdominal del esófago es un segmento corto, que desemboca en el estómago por intermedio del cardias.

Se encuentra irrigada por ramas de la arteria gástrica y frénica izquierda (Dyce, 1996; Fossum 2004; Grossman, 1982).

El esófago recibe su inervación del nervio vago, incluyendo las ramas del laríngeo recurrente, siendo la inervación vagal la más importante (Climent 1998; Dyce, 1996; Fawcett, 2000; Glazer, 2008).

En la inervación del esófago se distinguen distintos componentes, La región cervical recibe fibras de los nervios laríngeo recurrentes, el resto del esófago recibe la inervación de los troncos vagales torácicos, ambos regulados por el núcleo ambiguo; mientras que los últimos 2 cm de esófago son controlados por el núcleo parasimpático del vago (Climent, 1998; Guyton, 1997).

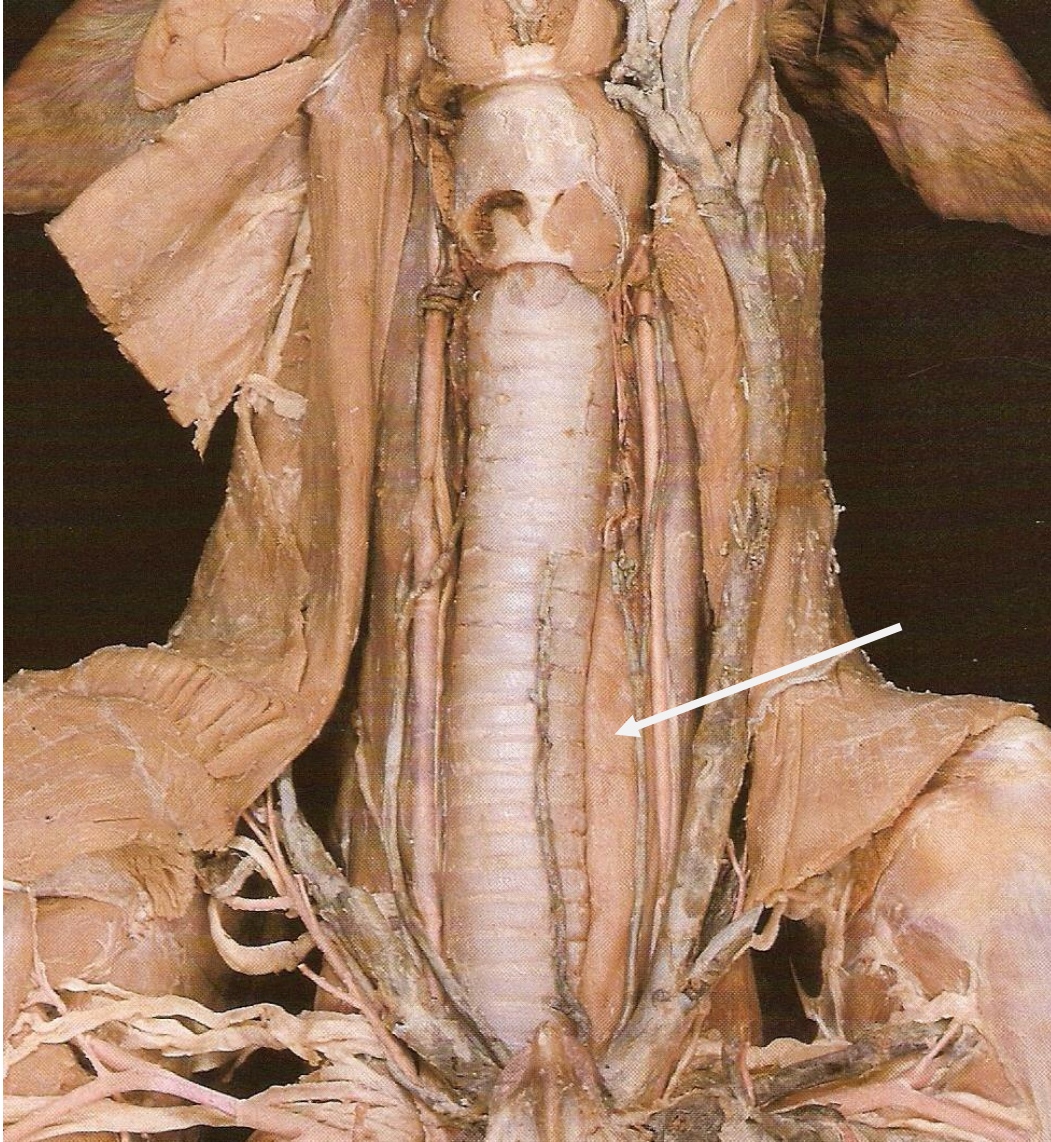


Figura 3: Esófago: vista ventrodorsal a nivel cérvico-torácico.  
Flecha blanca: esófago a nivel cervical.

(Fuente: Done, 2010)

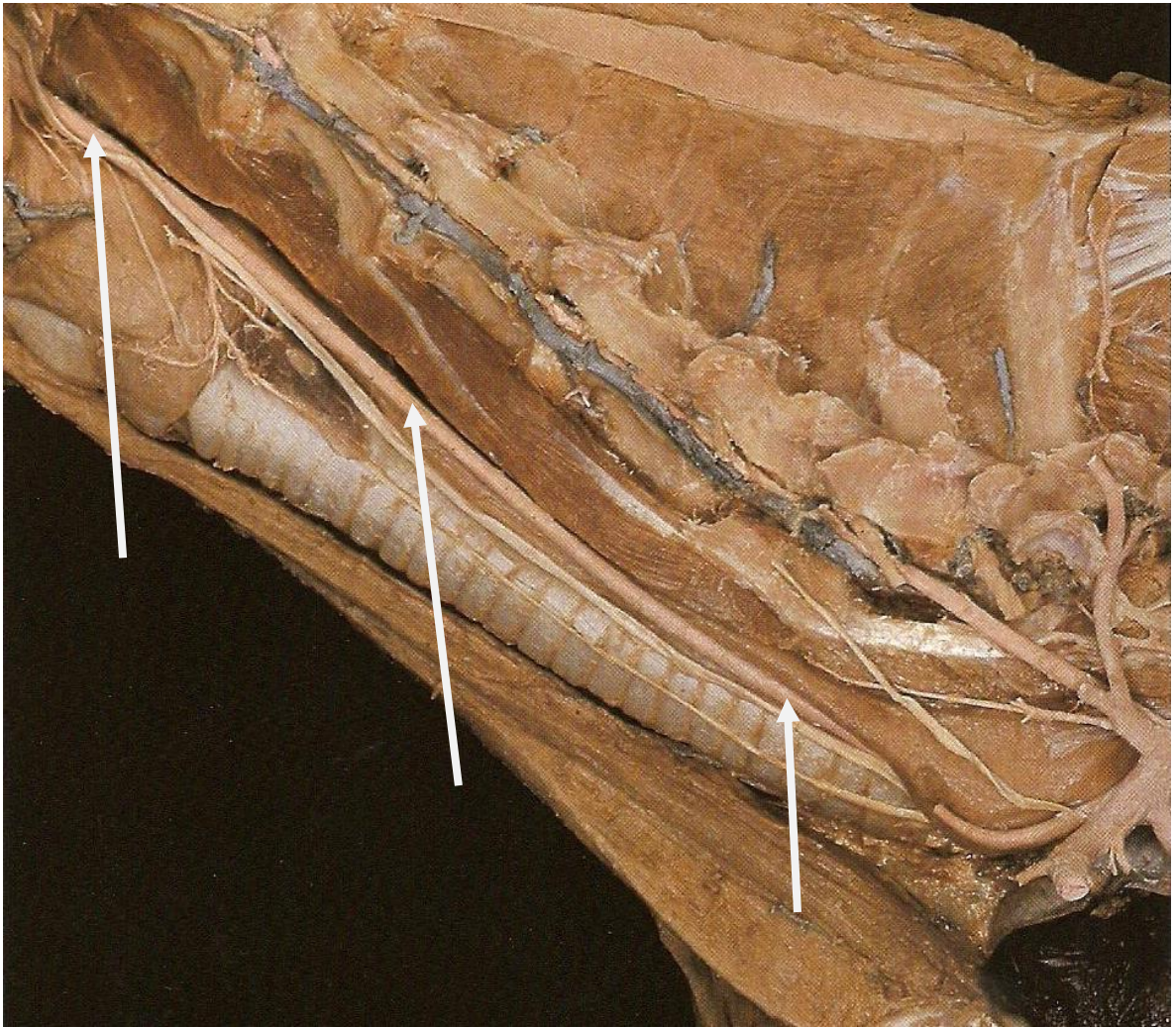


Figura 4: Esófago: vista lateral a nivel cervical  
Flechas blancas: esófago

(Fuente: Done, 2010)

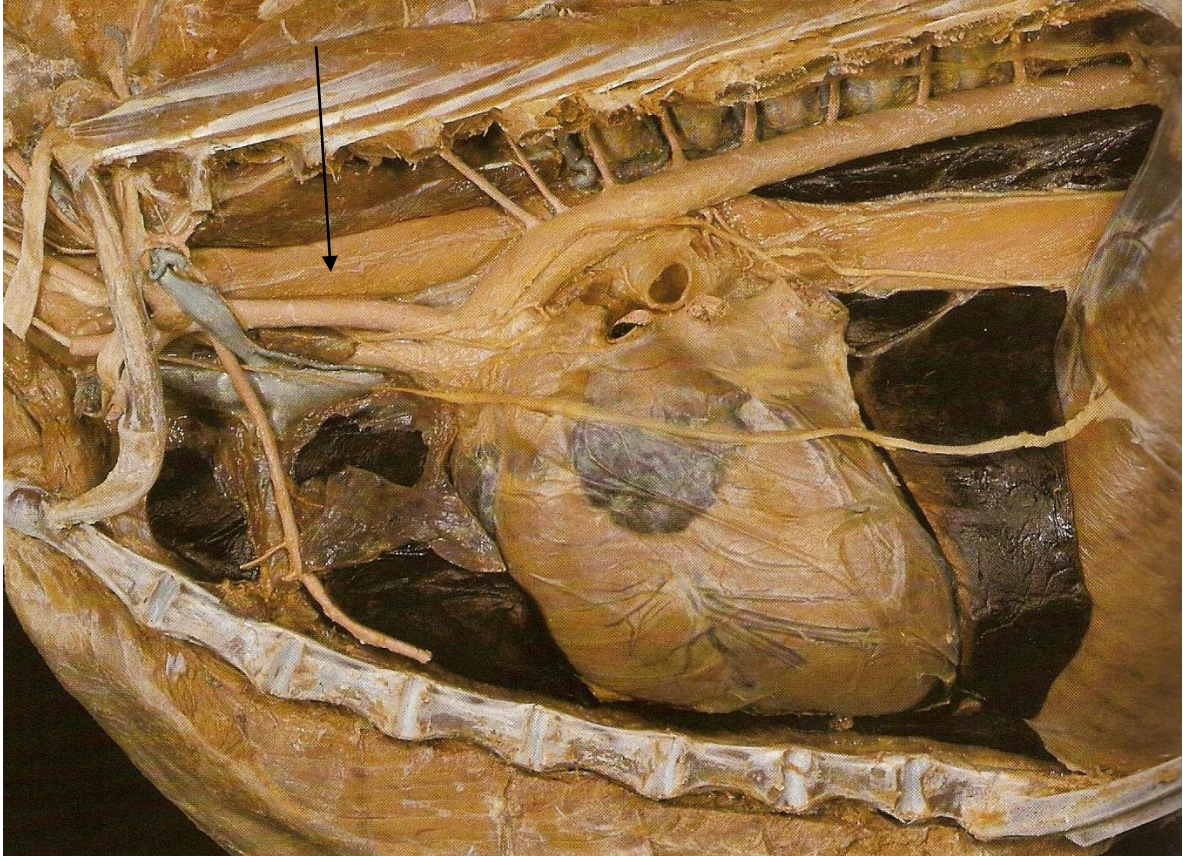


Figura 5: Esófago: vista lateral en región torácica.  
Flecha negra: esófago

(Fuente: Done, 2010)

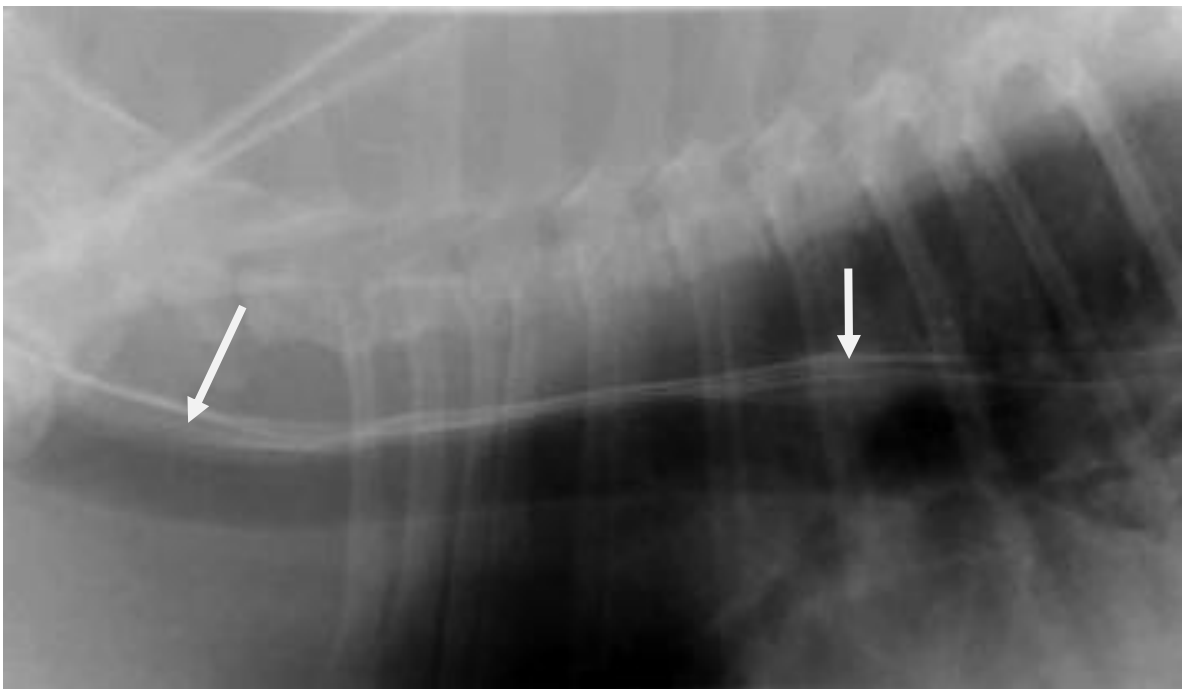


Figura 6: Radiografía laterolateral de región torácica, esófago normal con medio de contraste.

Flechas blancas: esófago normal con medio de contraste. (Fuente: archivo del servicio de imagenología)

## Histología del esófago

En cuanto a la histología, este posee tres capas, que son desde la luz hacia la periferia la capa mucosa, la submucosa y la muscular.

La capa mucosa posee un grosor de 300µm a 500µm, en la cual se diferencian una capa basal (germinativa), estrato espinoso y corneo. Hacia la luz existen glándulas esofágicas que están presentes en la mayoría de los mamíferos excepto en roedores, équidos y gatos (Fawcett, 2000)

Rodeándola se encuentra la submucosa, con grosor de 400 a 600µm. Esta contiene haces entrelazados de fibras de colágeno, abundantes fibras elásticas, vasos sanguíneos y un plexo nervioso llamado plexo de Meissner.

La capa muscular tiene un grosor de 0,5 a 2mm, está formada por 2 estratos musculares, estos tienen distinta disposición en cuanto a la orientación de las fibras musculares, el estrato interno se orienta en forma circular, mientras que el externo se orienta en forma longitudinal (Koning, 2008).

Entre ambas capas musculares existe un plexo nervioso, conocido como plexo Auerbach (Fawcett, 2000).

En los caninos la capa muscular está compuesta por fibras musculares estriadas

La túnica adventicia rodea al esófago en la región cervical, el esófago torácico está revestido por la pleura mediastínica y el esófago abdominal se encuentra cubierto por el peritoneo (Glazer, 2008; H.-Dieter, 1993).

## Función y fisiología del esófago

Este órgano transporta el alimento desde la faringe hasta el estómago. Para que esto suceda el esófago realiza movimientos peristálticos que comienzan en la faringe y se transmiten a todo el esófago, son movimientos coordinados de forma voluntaria e involuntaria que comienzan después de la deglución.

Durante la fase faríngea ocurre el cierre de la glotis, la elevación de la laringe y su cierre, se relaja el esfínter faringoesofágico para dar lugar a la fase esofágica de la deglución.

Cuando el bolo alimenticio entra en la faringe la distensión inicia una onda peristáltica de contracción que se propaga hacia el estómago la cual tiene una velocidad de 4 a 6 cm por segundo.

En el extremo distal el esfínter esofágico inferior se relaja transitoriamente y anticipadamente para permitir el paso del bolo hacia el estómago (Fawcett, 2000).

## Causas predisponentes de estenosis

La aparición de las estenosis esofágicas, derivan de lesiones que ocurren en la mucosa y que se extienden hacia la capa muscular, la cual se lesiona y cicatriza mediante fibrosis que lleva a estrechamiento de la luz de la región (Couto, 2005; Gergens, 2007; Morgan, 2004).

Las causas predisponentes más comunes de la esofagitis son:

- La acidez del reflujo gastroesofágico (Ph de 3 a 4), junto con las enzimas que contiene (Fraune, 2009). El reflujo que se puede deber a insuficiencia en el funcionamiento del esfínter esofágico inferior, hernia hiatal grave, vómito persistente de ácido gástrico (Tams, 1998) asociado a la lesión que sufre el epitelio esofágico, el cual no está preparado para resistir tal desafío, determinan la lesión y posterior reacción del tejido (Fawcett, 2000), parece tener más incidencia en razas braquiocefálicas como consecuencia de un estrechamiento de sus vías aéreas superiores (Morgan, 2004).
- la anestesia general donde la posición de la cabeza en declive, la utilización de fármacos que disminuyen el tono del esfínter esofágico inferior, que también causan la disminución de la secreción salival que tampona el ácido gástrico, junto a la disminución del peristaltismo del esófago, llevan a que se produzca el vómito y/o el reflujo gástrico con la consecuente acumulación de un compuesto con PH ácido que ocasiona la posterior aparición de esofagitis (Fossum, 2004; Fraune, 2009; Glazer, 2008; Moore, 2010).
- los traumatismos por cuerpos extraño ubicados en cualquier porción del esófago, divertículos, patologías de naturaleza neoplásicas (Tams, 1998).
- ingestión de cáusticos, sean de origen alcalinos o ácidos (Adamana, 2002; Gergens, 2007; Morgan, 2004)
- existen también causas térmicas e infecciosas como posibles causales (Adamana, 2002; Gergens, 2007; Morgan, 2004).

## Fisiopatología

La estenosis esofágica es el resultado del estrechamiento anormal en forma de circunferencia de la luz del esófago, que surge a consecuencia de la formación de tejido cicatrizal en la capa submucosa y muscular. Consecuente a la agresión que sufre la capa muscular del esófago debido esofagitis grave (Gergens, 2007; Glazer, 2008; Morgan, 2004; Thrall, 2003). El proceso de reparación implica la reparación de la mucosa por migración epitelial, la capa muscular se repara con tejido conectivo fibroso, su comportamiento sigue con un proceso de maduración, retracción y consecuente disminución de la luz del órgano, proceso que ocurre en un período de entre 1 a 3 semanas. Este tejido cicatrizal es remodelado con colágeno (Fossum, 2004).

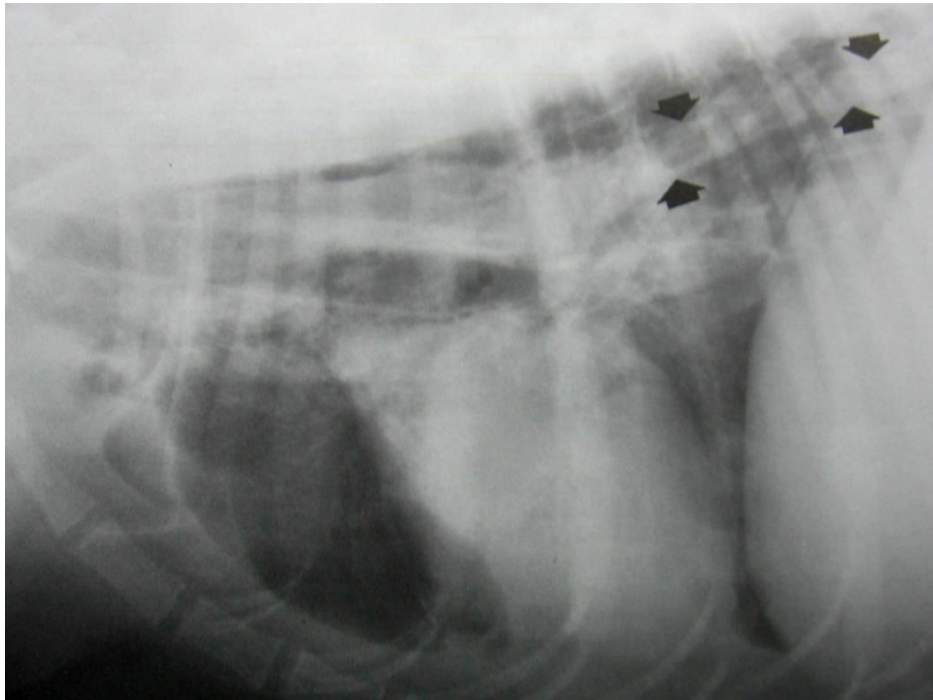


Figura 7: Radiografía lateral de tórax.  
Flechas negras: esofagitis.

(Fuente: archivo del servicio de imagenología)

## Diagnósticos diferenciales

- Cuerpos extraños esofágicos.

Los cuerpos extraños esofágicos (CE) presentan una casuística alta en caninos, mayoritariamente son huesos ingeridos u objetos con puntas agudas.

Estos se alojan principalmente en 3 regiones: a- en la entrada del tórax,

b- en la base del corazón

c- en la zona caudal del esófago, por delante del diafragma, donde se denomina esfínter esofágico inferior, en esta última las estructuras extra esofágicas impiden la dilatación del órgano (Couto, 2005; Washabau, 1998).

El diagnóstico se fundamenta en la radiografía simple de tórax y de región cervical (Figura 8 y 9). La esofagografía permite complementar el diagnóstico, en tanto la esofagoscopia además de diagnóstica, permite instaurar el tratamiento.

Los signos más clásicos son la regurgitación y la anorexia. En general, el agua no es retenida, a menos que exista una obstrucción completa (Couto, 2005; Washabau, 1998)



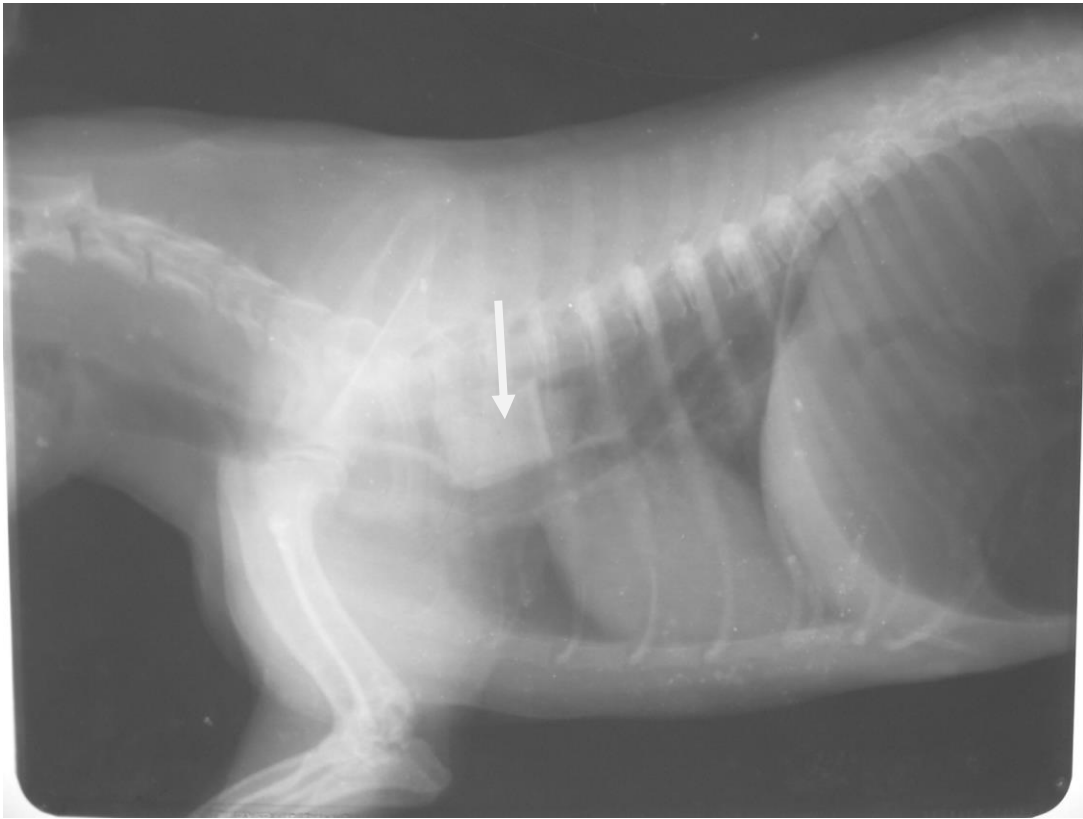


Figura 8: Radiografía lateral de tórax con CE radiopaco en zona de proyección de base cardíaca.

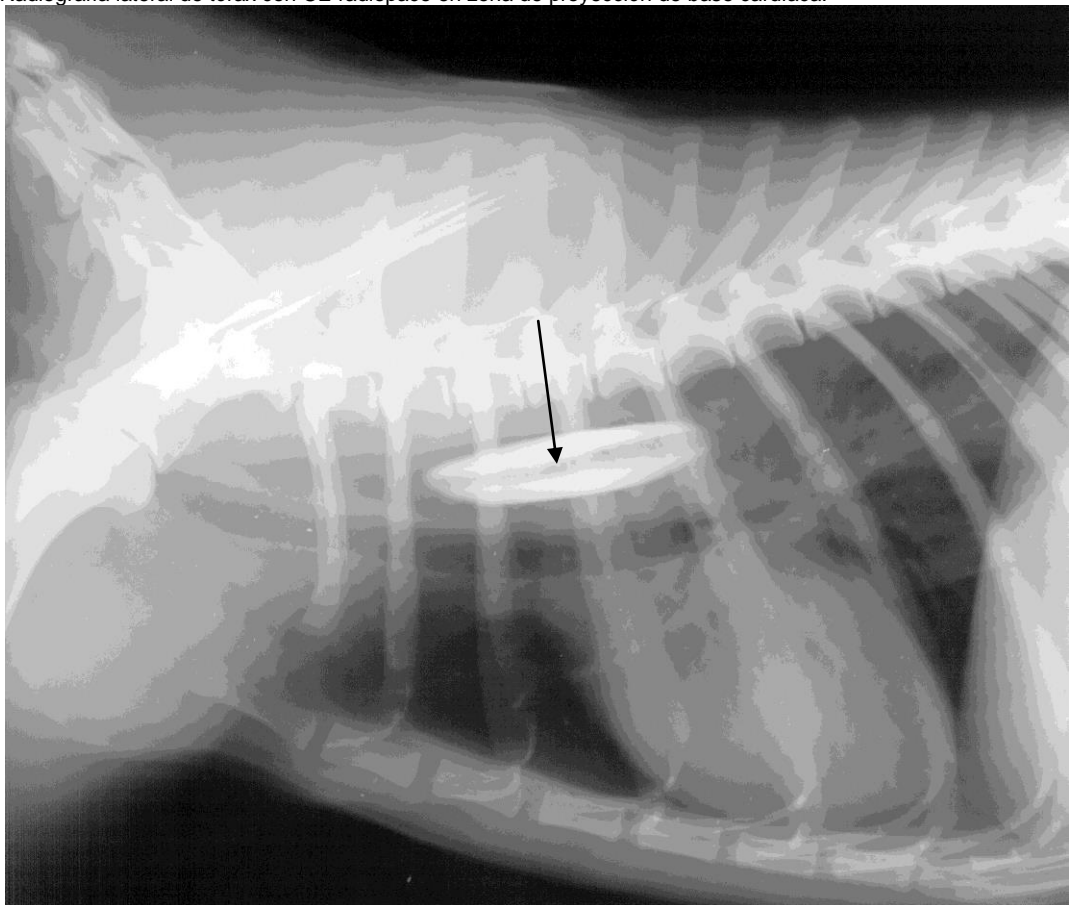


Figura 9: Radiografía lateral de tórax. CE radiopaco en zona de proyección de base cardíaca  
(Fuente 8 y 9: archivo de la cátedra de imagenología)

- Divertículos esofágicos

Los divertículos esofágicos están bien descritos en las personas, pero son poco frecuentes en los perros.

Se clasifican como congénitos o adquiridos; estos últimos son, a su vez, subclasificados en divertículos por pulsión o por tracción.

Los divertículos por pulsión son sacos evergentes de mucosa que se hernian a través de un defecto en la túnica muscular. Están causados por un aumento en la presión intraluminal como resultado de una obstrucción esofágica mecánica (cuerpo extraño o estrechamiento) o funcional.

En las personas, los divertículos por pulsión se localizan con mayor frecuencia en la región faringoesofágica (divertículo de Zenker) o craneal al diafragma (divertículo epifrénico) (Agut, 1992; Kyles, 2006). En caninos se encuentran con mayor regularidad en esófago cervical distal a la entrada del tórax, o en el esófago torácico distal, antes del diafragma.

Un divertículo por tracción es un desvío de espesor completo de la pared esofágica, que es causada por adherencias resultantes de una lesión externa. Las radiografías simples de tórax muestran una dilatación llena de aire o ingesta de la porción del esófago afectado. La porción proximal al divertículo también puede estar dilatada y llena de aire. La esofagografía con contraste positivo es útil para delinear el divertículo, mostrando el desvío o la evaginación del lumen esofágico. Las evaginaciones pueden ser múltiple y ocurrir en varias direcciones.

La esofagoscopia es útil para confirmar el diagnóstico radiológico (Fossum, 2004).

Los signos clínicos incluyen regurgitación, arcadas, deglución constante, dolor generalizado, hipersalivación, pérdida de peso y anorexia (Agut, 1992; Fossum, 2004; Kyles, 2006).

- . Acalasia cricofaríngea

La deglución normal es un proceso coordinado que consiste en tres fases que son orofaríngea, esofágica y gastroesofágica.

La fase orofaríngea se subdivide en fases oral, faríngea y cricofaríngea.

La fase oral consiste en la prensión de los alimentos y la formación de un bolo en la base de la lengua.

En la fase faríngea, el bolo es propulsado hacia caudal por la lengua y los músculos faríngeos.

La fase cricofaríngea consiste en la relajación de los músculos cricofaríngeos y la contracción de los músculos faríngeos para propulsar el bolo hacia la porción proximal del esófago.

En los pacientes con acalasia cricofaríngea, el esfínter esofágico superior no puede abrirse durante la fase cricofaríngea de la deglución, impidiendo el pasaje del bolo alimenticio desde la orofaringe hacia la porción cervical del esófago. La mayor parte del alimento permanece en la faringe y una pequeña porción pasa a través del esfínter esofágico superior hacia el esófago.

El esófago posterior al esfínter esofágico superior funciona generalmente con normalidad.

Su etiología es desconocida, pero se estima que es de origen neurológico.

Es una patología con baja incidencia, afecta principalmente a cachorros, aunque puede manifestarse a cualquier edad por afección de la rama faríngea del décimo par craneal.

El signo clínico más común es la tos, la cual puede asociarse con la ingesta de líquidos. Otros signos incluyen regurgitación, letargia, anorexia, pirexia, disnea y pérdida de peso (Fossum, 2004; Kyles, 2006).

El estudio radiográfico se realiza con radiografías simples y contrastadas con pasta de sulfato de bario de la región cervical craneal y cabeza, el paciente se coloca en posición lateral y ventrodorsal.

Las radiografías simples se puede observar gas en la región más craneal del esófago cervical.

La radiografía contrastada se realiza administrando pasta de sulfato de bario oralmente en el vestíbulo bucal, se realizan las incidencias laterales y ventrodorsal de la región cervical alta mientras el paciente esta deglutiendo. Se suele observar retención del contraste en la región faríngea y reflujo del contraste dentro de la nasofaringe y tráquea (Tams, 1998).

- Megaesófago

Es la dilatación patológica del esófago asociada a disfunción o parálisis de los movimientos peristálticos del órgano; lo que causa insuficiencia en el transporte del bolo alimenticio desde la faringe hacia el estómago (figura 10 y 11).

Esta patología presenta muchas causas etiológicas, por lo que se denomina síndrome de megaesófago. Entre las causas más comunes cabe nombrar neuropatía, miopatía o unionopatía (Couto, 2005; Lee, 1999).

Los signos clínicos más característicos se corresponden con la regurgitación pos prandial, halitosis y cuadros de neumonía asociados.

La alteración en el tránsito del bolo alimenticio produce acumulación de alimentos, agua y aire en el esófago, resultando en una dilatación pasiva de éste.

El estasis existente en el transito del bolo alimenticio causa la proliferación de microorganismos y fermentación del alimento retenido en el esófago, por lo que se instauran procesos inflamatorios y esofagitis por la fermentación.

Esta patología se clasifica como megaesófago parcial o generalizado.

El megaesófago parcial tiene como causa una patología obstructiva (Torres, 2000). El megaesófago generalizado se considera de origen idiopático, siendo su etiología multifactorial y congénita.

El diagnostico se realiza a través de radiografías simples o contrastadas en posición latero-lateral de la región cervical y torácica (figura 10, 11, 13, 14, 15) (Agut, 1992; Lee, 1999).

La luz del órgano puede contener gas o contenido de la ingesta, lo que se evidencia en las radiografías simples.

Si radiológicamente se aprecia gas en el interior, se observa el borde dorsal y ventral del esófago, en algunos casos desplaza la tráquea hacia ventral. El borde dorsal de la tráquea aparece más radiodenso, formando la imagen característica de la banda traqueoesofágica.

En el megaesófago con contenido, se aprecia el aumento de la radiodensidad del órgano dilatado (Torres, 2000). Si se realiza una radiología contrastada se documentara la estasis del contenido y la dilatación del órgano.

En muchos casos se encuentra contenido y gas.

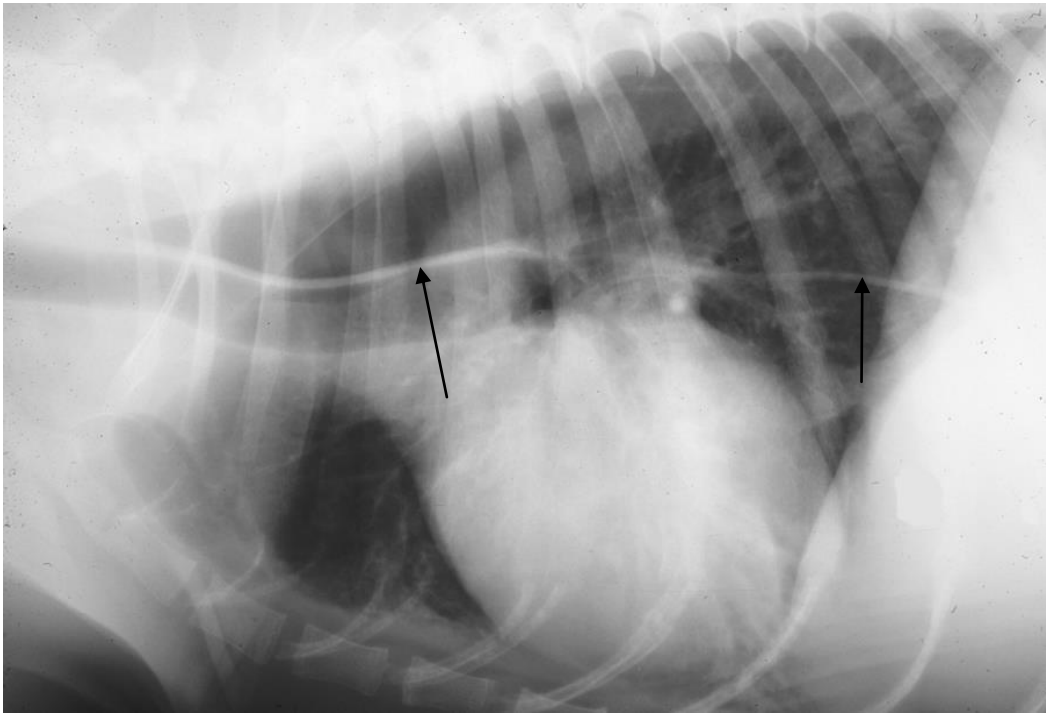


Figura 10: Radiografía lateral de tórax mostrando megaesófago, con característica banda traqueo esofágica.  
(Fuente: archivo del servicio de imagenología)

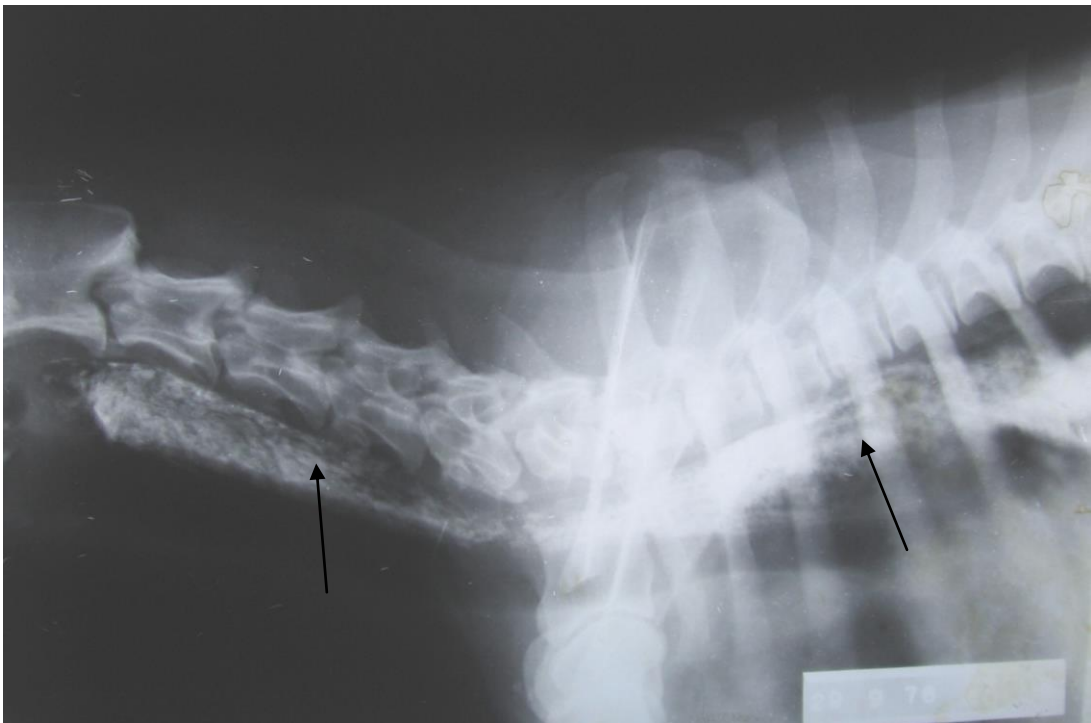


Figura 11: Esofagografía lateral de región cervical y torácica mostrando megaesófago con retención del medio de contraste.  
(Fuente: archivo del servicio de imagenología)

- Intususcepción gastroesofágica

Es una patología que se produce cuando el esfínter esofágico inferior es incompetente y el cardias gástrico está flácido.

Se produce por invaginación del cardias dentro del esófago.

Actúa generando esofagitis y tensionando del mesenterio, lo que causa dolor.

Es una patología que afecta a caninos generalmente de hasta 3 meses de vida y de razas grandes.

En las radiografías se observa el esófago distal dilatado y la presencia de una masa luminal.

El estudio contrastado revela los pliegues de la mucosa gástrica.

La esofagoscopia muestra el esófago dilatado y deja ver el pasaje de la mucosa gástrica hacia la luz del esófago (Fossum, 2004).

## MÉTODOS DE DIAGNÓSTICO

### Estudio radiográfico

- Estudio radiográfico simple

La radiografía simple de esófago es uno de los métodos más frecuentemente utilizados para el diagnóstico de patologías de dicho órgano.

Está indicada en pacientes que presenten síntomas como: regurgitación, disfagia, odinofagia, ptialismo, deglución exagerada, pérdida de peso, polifagia, anorexia, tos y disnea (Gergens, 2007, Farrow, 2003; Thrall, 2003).

En la realización del estudio es muy importante evaluar el esófago en su totalidad incluyendo las porciones cervical, torácica y abdominal. Un estudio completo de dicho órgano requiere la realización de dos incidencias laterales y una incidencia ventro – dorsal, llegando en algunos casos a ser necesario realizar incidencias oblicuas (Lee, 1999; thrall 2003).

La técnica radiológica implica la utilización de kilovoltajes que permitan atravesar el tórax y la utilización de bajos miliamperajes, buscando disminuir el efecto de la movilidad del paciente; Las variaciones en las técnicas a utilizar estarán relacionadas con el espesor y la frecuencia respiratoria que presente el paciente (Farrow, 2003)

En virtud de que el esófago es un órgano hueco de paredes delgadas y se encuentra colapsado (salvo cuando transcurre el bolo alimenticio) no se visualiza en radiografías simples, salvo en algunas ocasiones en las que se puede encontrar pequeñas cantidades de aire deglutido, que generalmente se encuentra inmediatamente caudal al esfínter esofágico craneal, en la entrada del tórax y en la base del corazón. Esta deglución de aire se da más que nada en animales que se presentan disneicos o por sedaciones (Thrall, 2003).

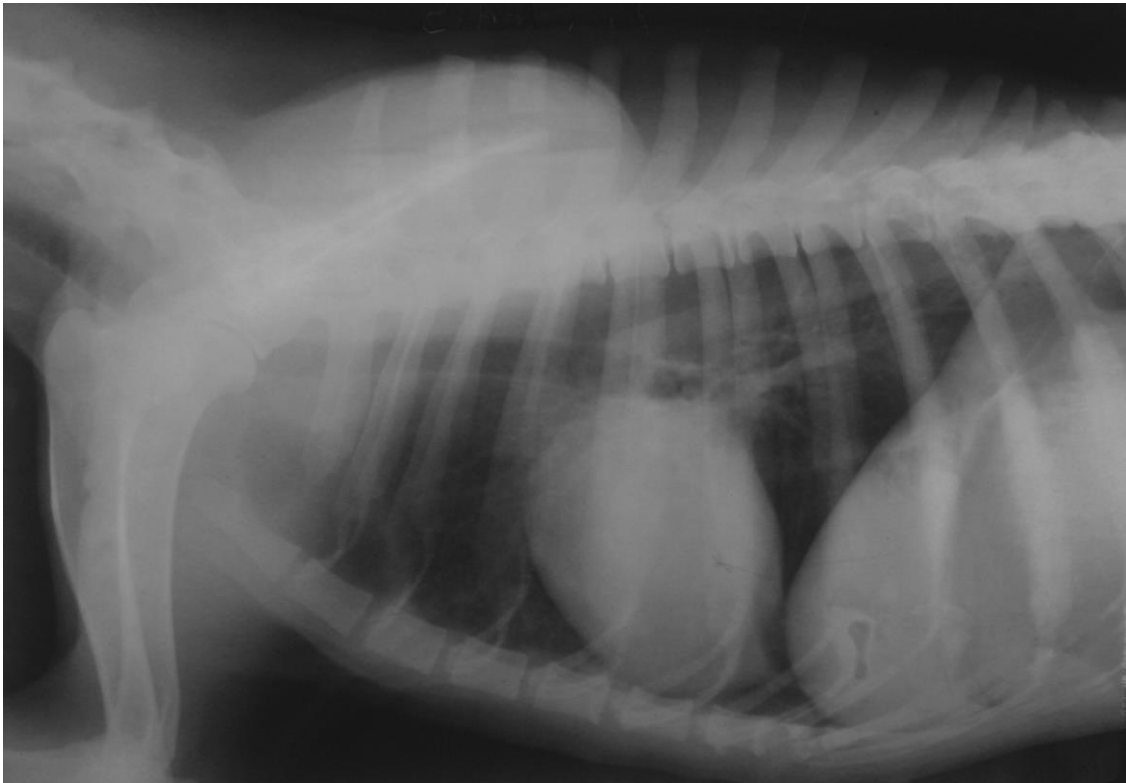


Figura 12: Radiografía lateral de tórax.

(Fuente: Archivos del servicio de imagenología)

- Esofagografía

La esofagografía es el estudio del esófago mediante la deglución de medios de contraste. Su realización debe estar precedida de un estudio simple. Es importante en la evaluación del tránsito y la permeabilidad de la luz, así como para establecer la localización de las diferentes alteraciones que se pueden diagnosticar (Adamana, 2002; Farrow, 2003; Thrall, 2003)

Las estrecheces esofágicas pueden ser difíciles de identificar, esta técnica facilita su visualización (Fossum, 2004).

Existen varios medios de contraste adecuados para la realización de dicho estudio que se escogerán dependiendo de la enfermedad previamente sospechada. La crema o pasta de bario se utiliza especialmente por su muy buena adherencia a la mucosa esofágica y por ser extremadamente radiopaca, pero tiene como desventajas no fluir adecuadamente por todo el esófago, en algunos animales no se adhiere en forma adecuada a la mucosa (Adamana, 2002; Farrow, 2003; Thrall, 2003).

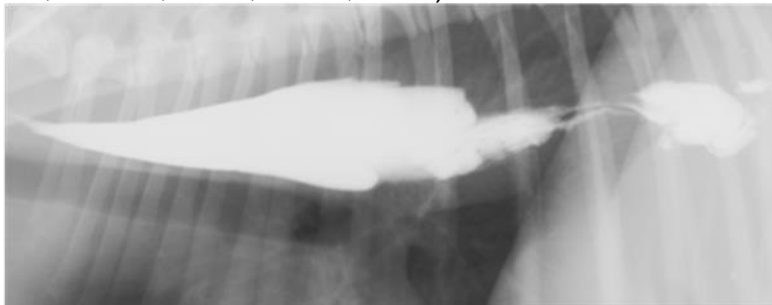

Figura 13: Esofagograma con pasta de bario. (Fuente: Archivos del servicio de imagenología)

Las suspensiones de bario son relativamente seguras, se puede obtener un contraste de alta densidad, que fluya adecuadamente por todo el esófago y también se mezclan bien con el contenido líquido.

Se puede mezclar tanto la pasta de bario como la suspensión con alimento para las evaluaciones de estrechamientos o alteraciones regionales de la motilidad (Farrow, 2003; Fossum, 2004; Thrall, 2003).

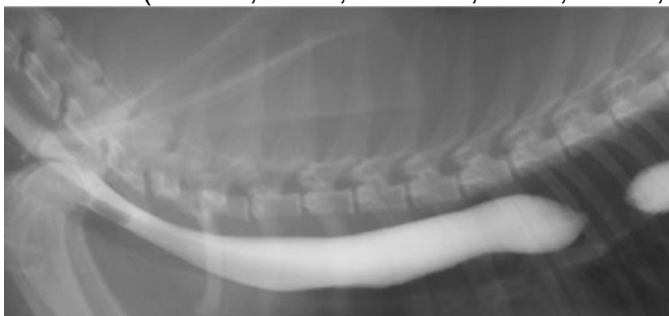


Figura 14: Esófagograma con suspensión de bario (Fuente: Archivos del servicio de imagenología)

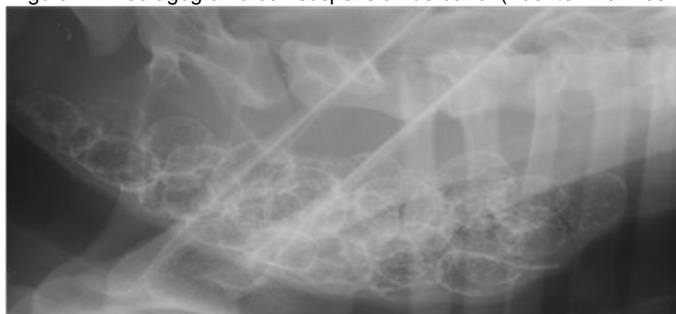

Figura 15: Esófagograma con mezcla de bario y alimento (Fuente: Archivos del servicio de imagenología)

Las soluciones yodadas tienen una muy buena seguridad para su uso siendo de muy baja toxicidad para las cavidades corporales por esta razón están indicadas cuando se sospecha de una perforación esofágica. Estos agentes yodados son orgánicos, no iónicos e isomolares por lo tanto no causan complicaciones tales como reacciones anafilácticas, irritaciones, entre otras. Además poseen un costo muy elevado, y no presentan buena capacidad de cobertura, por lo tanto no son escogidos para las esofagografía de rutina (Farrow, 2003; Thrall, 2003).

La realización de una esofagografía requiere de un examen clínico antes y después del procedimiento, a los efectos de evaluar en las condiciones que llega el paciente y en las condiciones que finaliza el estudio. Es necesario ayuno de sólidos de 24hs y de líquidos 8hs. Para pacientes con carácter irritable se pueden utilizar tranquilizantes a dosis bajas, aunque su uso es una desventaja para la evaluación de la motilidad ya que estos son depresores del sistema nervioso central (Agut, 1999; Thrall, 2003).

Se debe hacer un estudio radiológico simple inmediatamente antes de hacer un estudio contrastado. El paciente debe ingerir el líquido de contraste de elección a dosis de 3 a 5 cc/Kg de peso vivo (Thrall, 2003), aunque en caso de sospechar una dilatación esofágica se debe elevar dicha dosis hasta llenar el esófago de contraste. Se deben realizar dos incidencias una vista lateral y se recomienda una incidencia oblicua (ventroizquierda/dorsoderecha y ventroderecha/dorsoizquierda), esto se realiza para rotar el esófago hacia una localización más visible y evitar la superposición de la columna vertebral (Agut, 1992; Thrall, 2003).

Cuando se realiza una esofagografía, el aspecto normal del esófago muestra las paredes del órgano tapizadas de líquido de contraste, sin retención de contraste en todo su trayecto, en algunas ocasiones puede permanecer una pequeña cantidad del medio de contraste inmediatamente caudal al esfínter esofágico craneal. El líquido de contraste debe estar completamente ausente en el receso piriforme, en la nasofaringe, en laringe y en la tráquea, aunque en

esta última puede aparecer contraste como consecuencia de una falsa ruta inadvertida.

Los factores de riesgos pueden estar asociados a las maniobras durante la aplicación, o a los medios de contraste en sí mismo, pudiendo producirse reacciones anafilácticas, estreñimiento e irritaciones de tejidos vecinos a causa de extravasaciones (Thrall, 2003).

Otros riesgos asociados a esta maniobra son las malas preparaciones del paciente como por ejemplo falta de ayuno y problemas asociados a la anestesia o sedación cuando esto se realiza (Tams, 1998).

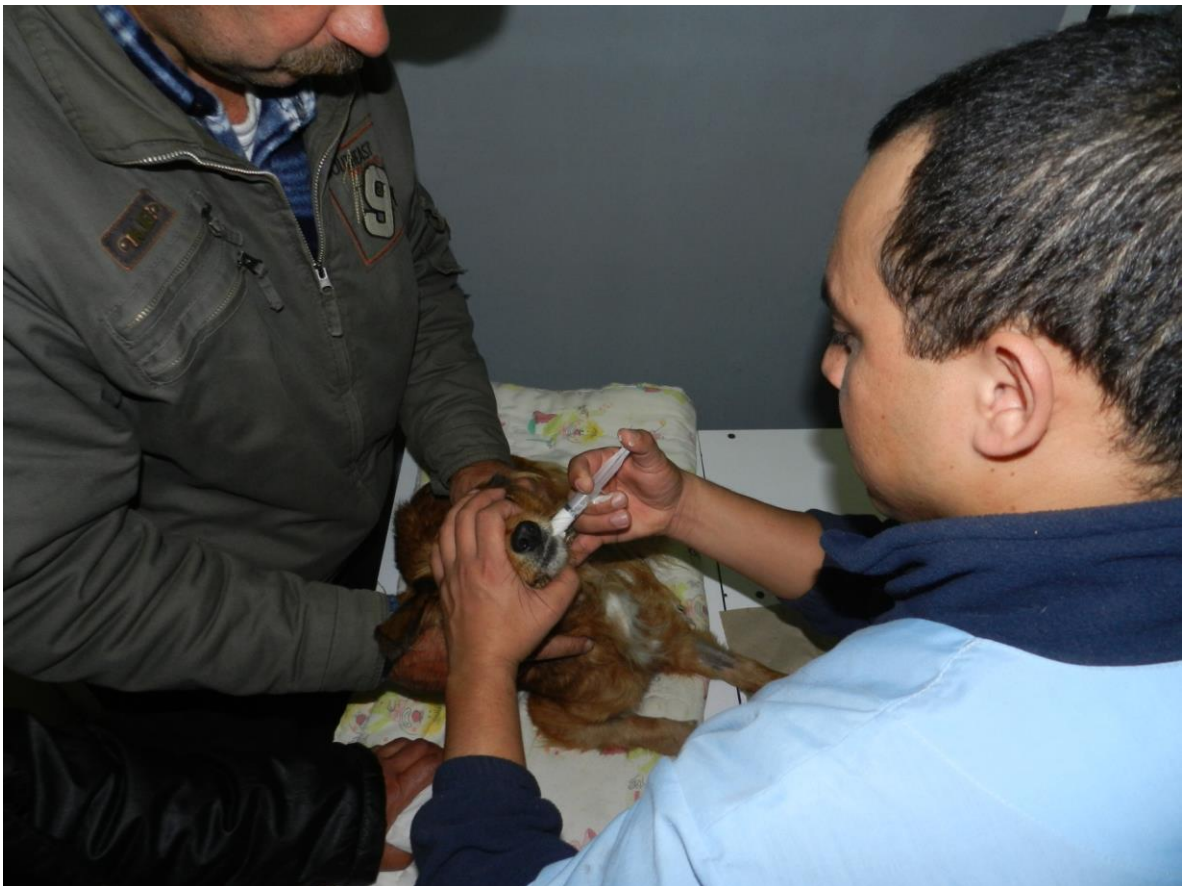

Figura 16: Administración de suspensión de sulfato de bario

(Fuente: Archivos del servicio de imagenología)

## Esofagoscopia

Es la exploración directa de la capa interna o mucosa del esófago mediante la introducción del endoscopio a través de la cavidad oral y de la faringe dirigiéndose por encima de la glotis hacia el esófago, esta técnica se realiza con fines diagnósticos o terapéuticos (Adamana, 2002; Sellon, 2003)

Técnica:

En primera instancia se le realiza ayuno al paciente de varias horas como preparación para la anestesia que se le realiza.



La inducción anestésica, que se realiza en el hospital de la Facultad de Veterinaria implica el uso de acepromacina a dosis de 0,05 mg/Kg y propofol a dosis de 5 mg/Kg, pudiendo el profesional actuante optar por diferentes combinaciones. La anestesia se realiza con isofluorano de forma inhalatoria.

Una vez inducido, cuando los reflejos masticatorios están deprimidos se coloca el abre bocas, cuando los reflejos faríngeos se deprimen se coloca el traqueotubo, el que se conecta con el colector adecuado al sistema de respiración del equipo de anestesia.

Se introduce el extremo del endoscopio en la cavidad oral y se lo dirige a través de la faringe, se pasa por encima de la epiglotis para introducirlo en el esófago y realizar la videoendoscopia del órgano.

#### Indicación:

La esofagoscopia está indicada en casos donde se presentan signos clínicos relacionados a disfunción esofágica tales como disfagia, anorexia, regurgitación, sialorrea, odinofagia (Gergens, 2007; Tams 1998;).

#### Contraindicaciones:

La esofagoscopia por sí misma no presenta mayores inconvenientes ni contraindicaciones. Se la describe como una técnica mínimamente invasiva, y se pueden presentar complicaciones relacionadas con las distintas maniobras. Procedimientos tales como la extracción de cuerpos extraños con pinzas para sujeción, manejo de dispositivos dilatadores, pueden causar lesiones en las distintas capas del órgano e incluso rotura del esófago, con la consecuente mediastinitis y/o neumomediastino (Tams, 1998, Gergens, 2007; Morgan, 2004).

Las contraindicaciones surgen más comúnmente de las complicaciones inherentes que pueden surgir de la anestesia y de las características de algunos fármacos utilizados, como los efectos hipotensores de la acepromacina, principalmente en las razas grandes las que son más sensibles (Botana, 2002); y las características del isofluorano, de ser depresor respiratorio y vasodilatador a nivel cutáneo y muscular pueden conducir a hipotermia del paciente (Sumano, 2001), actúa sobre el sistema respiratorio causando depresión, provocando menor eficiencia en la oxigenación aumentando la presión de CO<sub>2</sub> (Botana, 2002).

#### Preparación del paciente:

Se requiere un ayuno previo de 24hs para sólidos y 8hs de líquidos.

Si al paciente se le realizó un estudio contrastado (esofagografía) es necesario dejar transcurrir un determinado tiempo, para la correcta visualización del esófago, se puede estimar que 48hs sería un lapso de tiempo adecuado a tales efectos.

Se deben corregir los posibles desequilibrios ácido/base antes de la realización de la anestesia, también se debe instaurar el tratamiento para la esofagitis, si se va a implementar un tratamiento para distender la estenosis (Fossum, 2004).

Tratamiento:

Las opciones terapéuticas para la estrechez esofágica benigna incluyen procedimientos de dilatación con catéter balón, sondaje y métodos quirúrgicos (Fossum 2004).

Los resultados obtenidos con la dilatación con catéter balón es mucho más satisfactoria que los obtenidos con sondaje y que con la cirugía. (Tams, 1998).

- Sondaje

Este se realiza con dilatadores rígidos que también son conocidos como dilatadores de empuje o bujías de Savary Guillard (figura 17), se trata de olivas de metal (Bissett, 2009). Se usan de un calibre de acuerdo al grado de estenosis y se van usando de mayor diámetro de forma progresiva entre tratamientos.

Son necesarios entre dos y tres sondajes semanales durante la primera fase del tratamiento, antes de poder alcanzar el diámetro de la luz esofágica necesario.

La clave para el sondaje exitoso es repetir el procedimiento con la regularidad necesaria para mantener la distensión de la estenosis.

La estrechez dilatada tiene la tendencia a reducirse a medida que se genera el colágeno durante la cicatrización epitelial, lo que lleva a repetir el procedimiento.

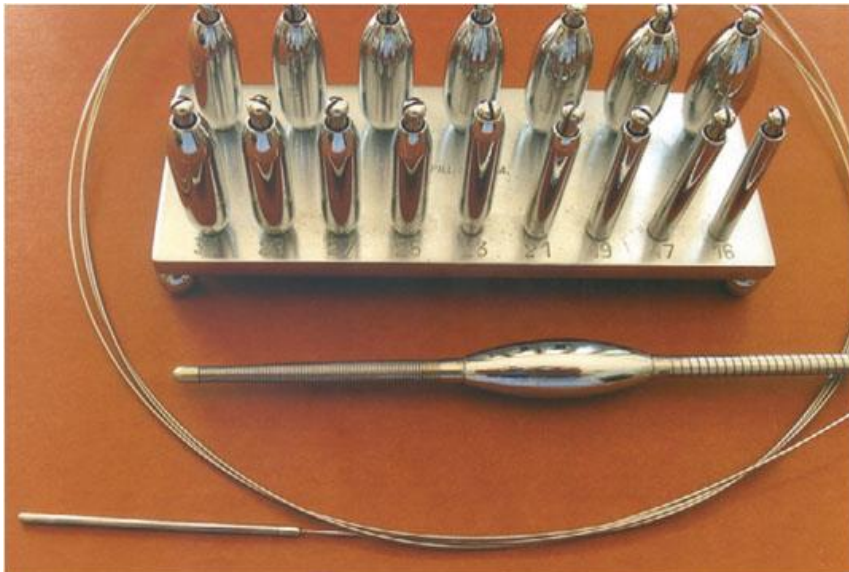


Figura17: dilatadores esofágicos rígidos (Fuente: <http://www.nature.com/ajg/journal/v104/n7/images/ajg2009273i1.jpg>)

- Dilatación con catéter balón

El procedimiento de dilatación se lleva a cabo con un balón dilatante esofágico (figura 18 y 19), esto consiste en pasar el balón por la estenosis a través del endoscopio y expandirlo causando estiramiento radial (figura 20), (Fraune, 2009; Tams, 1998), este se mantiene dilatado por 60 a 90 segundos y se colapsa, posteriormente se evalúa la zona de estenosis para ver resultados o posibles sangrados que puedan complicar. Esta maniobra se realiza de a poco, con presión y diámetro preestablecido para ir aumentando el diámetro de la

estenosis gradualmente (Glazer, 2008). Para insuflar el balón se utiliza una presión de 40 a 50 psi (Tams, 1998).

Los balones que se suelen requerir tienen un diámetro que varían entre 6 y 20 mm (Tams, 1998).

Este procedimiento se repite cada 1 a 3 semanas, y de común lleva 2 a 4 sesiones para obtener resultados clínicos (Glazer, 2008; Tams, 1998).

La dilatación con este dispositivo produce resultados superiores a las técnicas de sondaje, las ventajas incluyen una mínima posibilidad de perforación esofágica (Tams, 1998).



Figura 18: Catéter balón dilatador (Fuente: <http://www.medicaexpo.es/prod/endo-flex/dilatadores-neumaticos-para-el-tratamiento-de-la-acalasia-78692-491116.html>)




Figura 3. Balón dilatador esofágico.

Figura 4. Balón dilatador esofágico hinchado.

Figura 19: Catéter balón dilatador. (Fuente: <http://argos.portalveterinaria.com/noticia/7313/ARTICULOS-ARCHIVO/Estenosis-esofagica-benigna-en-el-perro-I.html>)

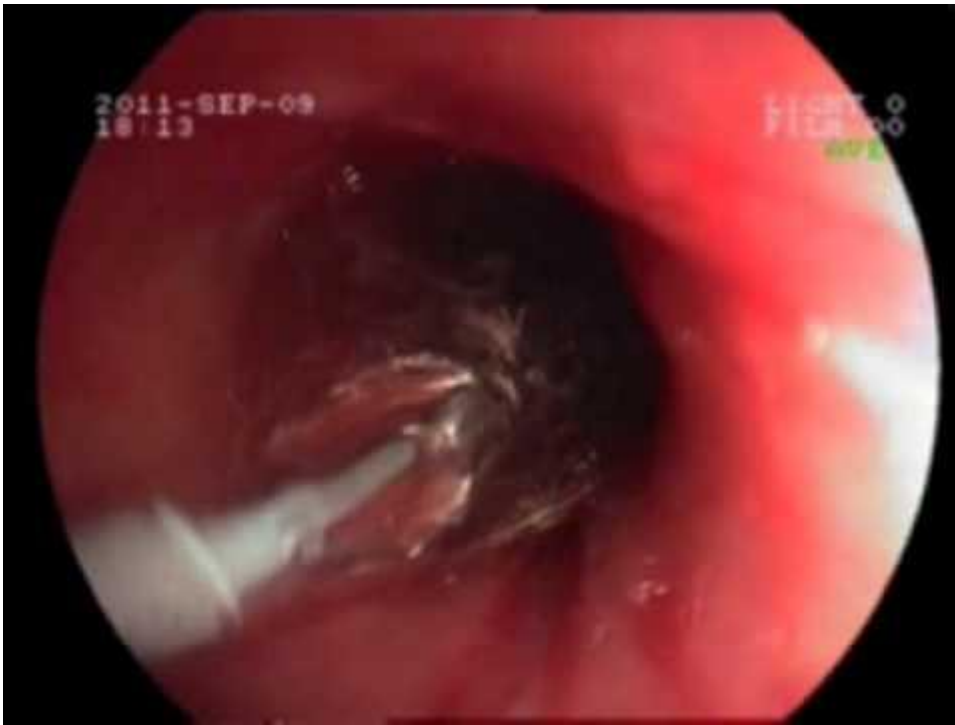

Figura 20: Dilatación esofágica con catéter balón. (Fuente: <http://i.ytimg.com/vi/SPDETyMA9ns/0.jpg>)

## OBJETIVOS

### Objetivos Generales:

Determinar la utilidad individual y complementaria de la radiología y endoscopia en el diagnóstico de las patologías esofágicas.

### Objetivos Específicos:

- Determinar la utilidad de la radiología simple y contrastada como método primario en el diagnóstico de algunas patologías esofágicas, en especial la estenosis.
- Utilizar la endoscopia como método de diagnóstico y a la vez resolutivo en casos de estenosis esofágica
- Exponer un caso clínico de estenosis esofágica

## CASO CLÍNICO

Se presentó en la policlínica del Hospital de la Facultad de Veterinaria por consejo de un Médico Veterinario particular, un canino hembra cruzada, de talla mediana de diez años de edad de nombre "Mia".

El propietario manifestó como motivo de consulta que Mia presenta un cuadro de vómitos y/o regurgitación asociado a una dificultad respiratoria, con un tiempo de evolución que no supo precisar.

La anamnesis nos aporta que el paciente no posee vacunas al día, no está desparasitado de forma correcta, y posee antecedentes de ovariohisterectomía.

Del examen objetivo general resaltan datos como el sensorio deprimido, estado de carnes caquético y mucosas pálidas.

En el examen objetivo particular al paciente se le constató tos húmeda y ruidos respiratorios aumentados.

En función del estado clínico del paciente se le indicaron estudios radiológicos de región cervical y torácica.

El estudio radiológico simple en posición latero-lateral evidencia aerofagia en región cervical, el gas contenido se extiende desde el inicio del esófago hacia caudal hasta la sexta vértebra cervical (figura 21).

Al no existir contraindicaciones ni evidencia de ruptura del esófago, se propone realizar la esofagografía utilizando como medio de contraste una suspensión de sulfato de bario con la misma incidencia latero-lateral, este estudio hace evidente la retención del medio de contraste hasta la vértebra cervical C6 y posterior estrechamiento de la luz esofágica (figura 22).

Se decide realizar el estudio esofagoscópico, donde se observa el estrechamiento de dicho órgano, concomitante con una mucosa congestiva.

El diámetro del esófago en la zona de estenosis no permite pasar el extremo del instrumento.

Por el canal de trabajo del endoscopio se pasa el catéter con el balón colapsado, se coloca el balón en posición y se comienza a insuflar, causando la distensión parcial de la estenosis.

Con el paciente sedado se decide realizar el sondaje que llega al estómago. Se administra medio de contraste a través de esta para realizar otra radiografía con el fin de evaluar el resto del tubo digestivo, el cual se muestra con tránsito normal (figura 23).

Con la dilatación se obtuvo buen resultado en un corto plazo, tiempo en el que el paciente disminuyó la frecuencia de regurgitaciones por un periodo de 5 días. No se volvió a repetir la dilatación como se indicó por diferentes motivos.

El propietario volvió a traer al paciente al Hospital de la Facultad, y se le propone realizarle un tratamiento quirúrgico. El Doctor particular de la mascota opina que no es lo más propicio, aconsejando que no se le realice, el dueño de Mia opta por no realizársela.

Después de la leve mejoría en cuanto a los signos digestivos, el cuadro de respiratorio se agravó, y posteriormente los signos digestivos de enfermedad se encrudecieron, a tal punto que ni siquiera los líquidos ingeridos dejaban de ser regurgitados. Esto lleva al paciente a un estado caquético y de estupor.

El propietario sigue los consejo del Medico particular y optan por realizar la eutanasia de Mia transcurrido un mes y medio de haber sido atendido en el Hospital de Facultad de Veterinaria.

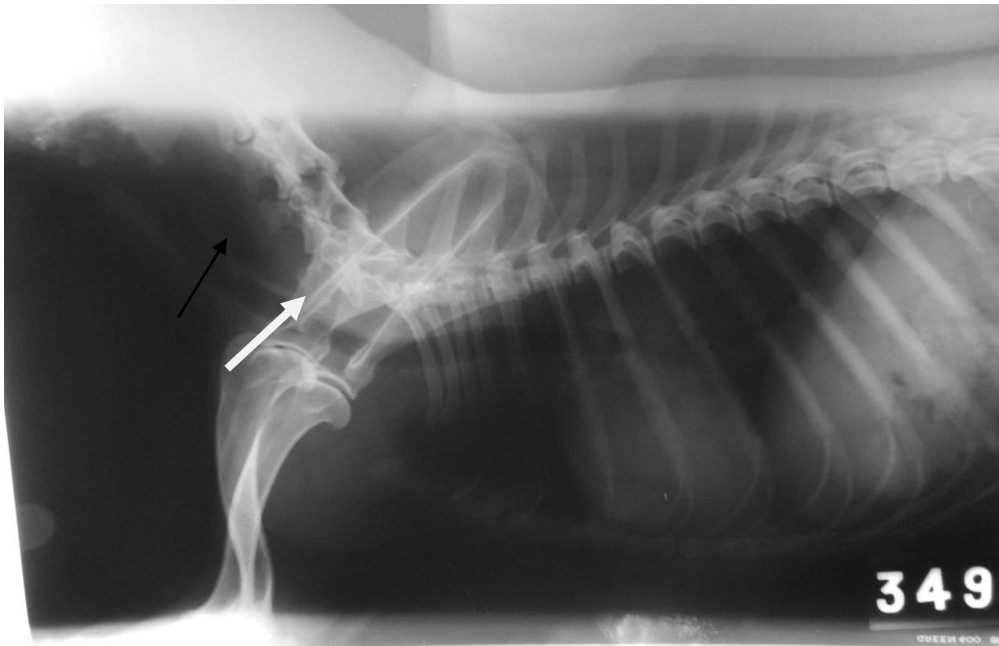


Figura 21: radiografía cervicotorácica latero-lateral del paciente. (Fuente: Archivos del servicio de imagenología)  
Flecha negra: zona con aerofagia  
Flecha blanca: fin de la aerofagia.

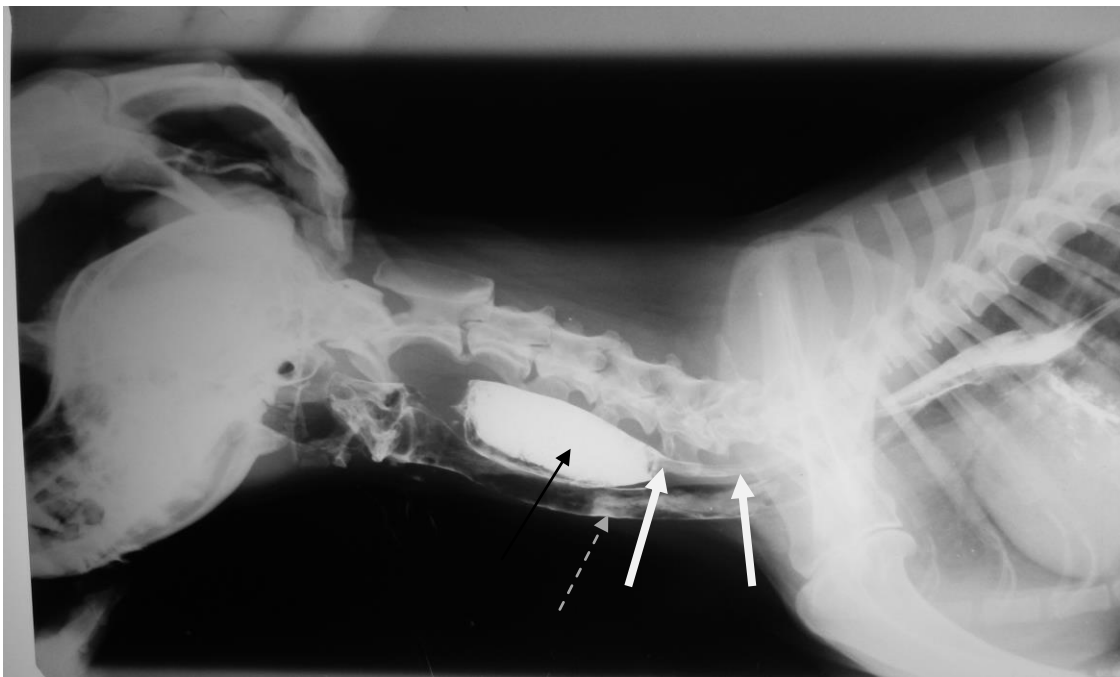


Figura 22: esófagograma (Fuente: Archivos del servicio de imagenología)  
Flecha negra: esófago con retención del medio de contraste.  
Flechas blancas: zona de la estenosis.  
Flecha punteada: aspiración del medio de contraste

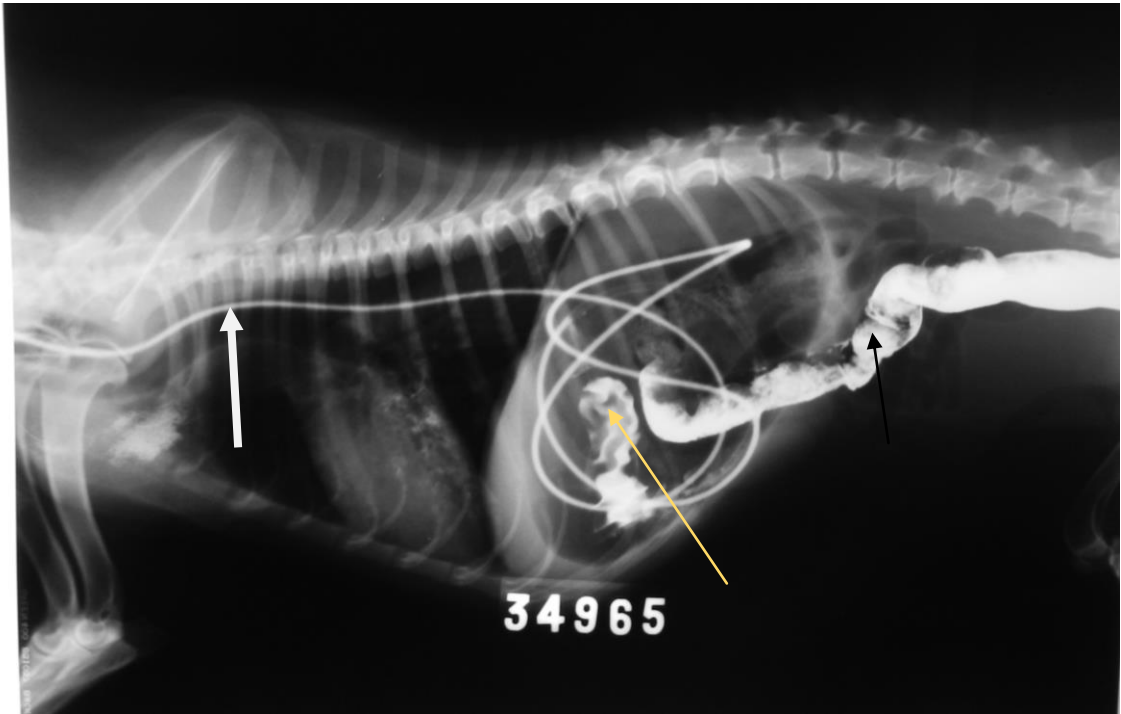


Figura 23: radiografía del paciente con sonda esofágica.  
Flecha blanca: sonda por el recorrido esofágico.  
Flecha amarilla: estomago.  
Flecha negra: colon.

(Fuente: Archivos del servicio de imagenología)



## MATERIALES

Para la realización de los estudios se utilizó:

- historia clínica No. 0783/12
- equipo generador de rayos x marca Vetter-Rems fijo cuyo rendimiento es de 150 mA, 105 kilovoltios con tiempos de exposición de 0,02 segundos a 4 segundos, de industria Argentina.
- chasis marca Lumax medidas 35 por 43 cm.
- películas de rayos x para aplicaciones médicas, tamaño 35 por 43 cm marca Kodak.
- procesador de películas médicas, marca Konica Minolta Medical y Graphic modelo SRX-101A.
- medio de contraste sulfato de bario para suspensión (98%ww) de la marca E-Z-EM Canada Inc.
- negatoscopio
- sobres de papel para guardar las películas.
  
- endoscopio marca Fujinon, modelo 8.9mm
- procesador de imágenes endoscópicas marca Fujinon modelo EVE EPX-201 H
- video grabador marca Panasonic NV-HD 640
- equipo de anestesia inhalatoria marca Penlon Intermed, modelo Prima SP2
- monitor multiparametrico Criticare, modelo Poet plus 8100
- laringoscopio
- pinza flexible para biopsia de mucosa
- mesa de cirugía con mecanismo hidráulico
- abre boca metálico articulado
  
- acepromacina
- propofol
- traqueo tubo de 5,5 milímetros de calibre

## DISCUSIÓN

Los autores están de acuerdo en que la estenosis esofágica adquirida en caninos es una patología que está predispuesta por la esofagitis grave.

Los autores sostienen que se debe afectar la submucosa y la muscular del órgano para que se produzca la estenosis. La lesión tiene que afectar un área circunferencial del esófago (Fossum 2004); también se sostiene que pueden ser bandas semicirculares (Fraune, 2009).

En cuanto a la incidencia, algunos autores consideran que la estenosis esofágica tiene baja incidencia (Adamana, 2001; Glazer, 2008), otro sostiene que es una patología sub diagnosticada (Tams, 1998), en un estudio realizado sobre diagnóstico endoscópico de patologías que afectan al sistema digestivo anterior, se demostró que la estenosis esofágica y la esofagitis tienen una incidencia significativa, como ser del 14% para la estenosis esofágica y 39 % para la esofagitis, mientras que para el megaesófago fue de 14%, 30 % para cuerpos extraños y 3% para otras patologías esofágicas (Aprea, 2009).

El esófago normal por estar colapsado no se visualiza en la radiografía simple (Farrow, 2005; Thrall, 2003).

Se sostiene que la esofagitis es difícil de identificar en la radiografía simple (Farrow, 2005; Weyrauch, 1998), la existencia de aire en el esófago apreciable en la radiografía simple sugiere la existencia de estenosis (Weyrauch 1998). De todos modos para el estudio radiográfico contrastado se recomiendan realizar primero una radiografía simple con el objetivo de corroborar la integridad del esófago, para posteriormente realizar la radiografía contrastada, de forma que se evite administrar el contraste si hay ruptura del órgano, ya que la extravasación de medio de contraste a los tejidos circundantes causaría irritaciones (Farrow, 2005; Thrall, 2003), por otra parte se plantea la realización de la esofagografía por evidenciar mejor la estenosis, sin mencionar las posibles complicaciones que puede traer la extravasación del medio a los tejidos circundantes, se basa en que es una patología de diagnóstico difícil cuando se trata de estenosis parciales y se requieren de la esofagografía para diagnosticarla (Adamana, 2001; Couto, 2005). Se sostiene por los autores que se obtiene una mejor visualización de una estenosis leve si se mezcla el contraste con alimento (Couto, 2005; Farrow, 2005; Fossum, 2004; Thrall, 2003).

Otros autores sostienen que la endoscopia se indica cuando existen signos clínicos relacionados a disfunción esofágica, sin nombrar la necesidad de la realización de un estudio radiológico previo (Aprea, 2009; Gergens, 2007; Tams, 1998).

La endoscopia es un método más eficiente que el estudio radiográfico en cuanto a la posibilidad de poder instaurar el tratamiento junto a la posibilidad de observar directamente la mucosa, lo que le aporta gran valor diagnóstico siendo la técnica más sensible (Sellon, 2003).

En cuanto al tratamiento la dilatación con catéter balón da resultados similares a la que dan los catéteres dilatadores (Adamana, 2001), mientras que otros autores sostienen que la dilatación con balón dilatador da mejores resultados, necesitándose un menor número de intervenciones, en un lapso menor de tiempo entre ellas, teniendo menor posibilidad de ruptura del esófago (Glazer, 2008; Tams, 1998), otro autor estuvo varias recurrencias de estenosis después

de cada dilatación con catéter balón, pero obtuvo una mejoría definitiva cuando combino el tratamiento con medicación (Fraune, 2009).

El tratamiento con dilatación son técnicas que dan mejor resultado que las técnicas quirúrgicas (Fossum, 2004; Flores 1998). La intervención quirúrgica muchas veces son impracticables y traen consigo la posible dehiscencia de la anastomosis, o posible formación de un anillo fibroso en la anastomosis (Fossum, 2004).

## CONCLUSIÓN

La existencia de estenosis esofágica benigna se asocia a esofagitis y lesiones del esófago.

La radiografía simple es una técnica rápida y sencilla para estudiar la región cervical y torácica cuando existen patologías que causen cuadros clínicos digestivos anteriores.

La esofagitis y la estenosis leve no siempre son evidentes en la radiografía simple.

La esofagografía es un método relativamente rápido y sencillo, que permite establecer con certeza la existencia y extensión de la esofagitis y/o estenosis.

La esofagoscopia es un método más complejo que nos permite observar directamente la existencia de esofagitis y estenosis.

Se considera mínimamente invasivo y tiene la ventaja de poder instaurar el tratamiento.

## REFERENCIAS BIBLIOGRÁFICAS

1. Adamana-Moraitou KK. Rallis TS. Prassinis NN. Galatos AD. (2001). Benign Esophageal Stricture in the Dog and Cat: A Retrospective Study of 20 cases. *Canadian Journal of Veterinary Research*. 66(1): 55-59.
2. Agut A. (1992). *Radiodiagnóstico de Pequeños Animales*. Madrid. McGraw-Hill/Interamericana 326.
3. Aprea A. Giordano A. Bonzo E. (2009). Enfermedades Esofágicas en Caninos. *Analecta Veterinaria*. 29(1) 35-37.
4. Bissett SA. Davis J. Subler K. Degernes LA. (2009). Risk Factors and Outcome of Bougienage for Treatment of Benign Esophageal Strictures in Dogs and Cats. *Journal of the American Veterinary Medical Association*. 235(7): 844-850.
5. Botana LM. (2002). *Farmacología y Terapéutica Veterinaria*. Madrid, McGraw-Hill/Interamericana, 734p.
6. Climent S. (1998). *Manual de Anatomía y Embriología de los Animales Domésticos. Sistema nervioso central*. Zaragoza, Acribia, 286 p.
7. Coletto PM. Eurides D. Belleti ME. Dantas FC. Jacob B. Araujo E. Silva K. Franco LA. Soares MC. (2002). Reparación de Esófago Cervical de Caes con segmento Intestinal Libre Autólogo Desprovisto de Epitelio e de Lamina Propria da Tunica Mucosa. *Ciencia Rural*; 32:445-450.
8. Couto CG. Nelson RW. (2005): *Medicina Interna de Pequeños Animales*. 3ª ed. Madrid, Elsevier, 1462 p.
9. Cunningham, James G. (2005). *Fisiología Veterinaria*. 3ª ed. Madrid, Elsevier, 573 p.
10. Done S. (2010). *Atlas en Color de Anatomía Veterinaria*. 2ª ed. Madrid Elsevier, 526 p.
11. Dyce KM. (1996). *Anatomía Veterinaria*, 2ª ed, México, McGraw-Hill. Interamericana, 952 p.
12. Farrow, CS. (2005). *Diagnóstico por Imagen del Perro y el Gato*. Barcelona, Elsevier. 801 p.
13. Fawcett, D.W. (2000): *Tratado de Histología* 12ª ed. Madrid, McGraw-Hill. Interamericana, 1044 p.
14. Flores A. (1997). Esófago-gastro duodenoscopia y recto-colonoscopia en el perro y gato. *Pequeños Animales* 8: 15-20.
15. Fossum T. (2004). *Cirugía en Pequeños Animales*. 2ª ed, Buenos Aires, Inter Medica. 1492 p.
16. Fraune C. Gaschen F. Ryan K. (2009). Intralesional Corticosteroid Injection in Addition to Endoscopic Balloon Dilation in a Dog with Benign Esophageal Strictures. *Journal of Small Animal Practice*; 50(10): 550-553.
17. Gergens AE. (2007). Enfermedades del Esófago. En: Ettinger J., Feldman C. *Tratado de Medicina Interna Veterinaria*, 6ª ed. Madrid, Elsevier, 1298-1310 p.
18. Glazer A. Walters P. (2008). Esophagitis and Esophageal Strictures. *Compendium on Continuing Education for the Practicing Veterinarian*, 30 (5): 281-292 p.
19. Grossman JD. Sisson S. (1982). *Anatomía de los Animales Domésticos*. 5ª ed, Mallorca, Salvat, 2302 p.
20. Guyton A. (1997). *Tratado de Fisiología Médica*. 9ª ed. México, McGraw-Hill, 1262 p.
21. H.-dieter Dellmann (1993): *Histología Veterinaria*. 2ª ed. Zaragoza, Acribia, 189 p.

22. Kleine LJ. (1974). Radiologic Examination of the Esophagus in Dog and Cat. *The Veterinary Clinics of North America*.4:4; 663-686.
23. Koning, H.E. (2008). *Anatomía de los Animales Domésticos*, 2ª ed. Buenos Aires. Panamericana, 400 p.
24. Kyles, A.E. 2006. Enfermedades del esófago. En: Slatter D. *Tratado de cirugía en pequeños animales*. 3ª ed. Buenos Aires, Inter-Médica, p 680-692.
25. Martínez M. (1992). *Radiología Veterinaria*. Madrid. Mcgraw-Hill-Interamericana.493 p.
26. Lee R. (1999). *Manual de Diagnóstico por Imagen en pequeños Animales*. Barcelona. Harcourt Brace. 262p.
27. Leib MS. Dinnel H. WardDL. 2001. Endoscopic balloon dilation of benign esophageal strictures in dog and cats. *Journal of Veterinary Internal Medicine*. 15(6) 547-552.
28. Moore LE. (2010). Enfermedades del Tracto Gastrointestinal. En: Steiner JM. *Gastroenterología en Pequeños Animales*. Barcelona, Multimedica, p 129-143.
29. Morgan RV. (2004). *Clínica de Pequeños Animales*, 4ª ed. Madrid, Elsevier, 1367 p.
30. Pereira JA. Sitges-Serra A. (2002), *Bases Anatómicas del Vaciamiento Ganglionar Central*. *Cirugía Española*. 71:3; 163-168.
31. Pratschke KM, Bellenger CR, McAllister HD (2001): "Barrier Pressure at the Gastroesophageal Junction in Anesthetized Dogs". *American Journal of Veterinary, Res*; 62(7):1068-1072.
32. Sellon RK. Willard MD. (2003). Esophagitis an Esophageal Strictures. *The Veterinary Clinics of North America Small Animal Practice*. 33:5; 945-967.
33. Sumano HS, Ocampo L, (2001): *Farmacología Veterinaria*. 2ª.ed, Mexico, McGraw-Hill Interamericana, 680 p.
34. Swenson M, Reece W. (1999). *Fisiología de los animales domésticos de Dukes*, 2ª ed. México. Limusa, 338 p.
35. Tams, T. (1998). *Manual de Gastroenterología en Animales Pequeños*. Buenos Aires, Intermedica, 402 p.
36. Thrall DE. (2003). *Tratado de Diagnóstico Radiológico Veterinario*. 4ª ed. Madrid, Elsevier, 758 p.
37. Torres P. (2000). Cardioplastia Esófago Diafragmática como Tratamiento del Megaesófago Total Congénito Idiopático en el Perro. *Archivo de Medicina Veterinaria*, 32:121-130.
38. Washabau RJ. (1998). Oropharyngeal and esophageal diseases. En: Gorman N. *Canine Medicine and Therapeutics*, 4ª ed. Oxford, Blackwell Science, p 437-455.
39. Weyrauch EA. Willard MD (1998). "Esophagitis and benign esophageal strictures". *Compendium on Continuing Education for the Practicing Veterinarian*; 20 (2): 203-211.