UNIVERSIDAD DE LA REPÚBLICA

FACULTAD DE VETERINARIA

SÍNDROME DEL PERRO BRAQUICEFÁLICO:

ACTUALIZACIÓN EN SU FISIOPATOLOGÍA, DIAGNÓSTICO Y TRATAMIENTO

por

Juan Martín EGUREN SILVA

TESIS DE GRADO presentada como uno de los requisitos para obtener el título de Doctor en Ciencias Veterinarias
Orientación: Medicina Veterinaria

MODALIDAD: Revisión monográfica

MONTEVIDEO
URUGUAY
2019

PÁGINA DE APROBACIÓN

Tesis de grado aprobada por:

Presidente de mesa: _____

Dra. Daniela Izquierdo

Segundo miembro: _____

Dr. Alejandro Benech

Tercer miembro: _____

Dra. Grazziana Cigliuti

Fecha de aprobación: 13 de diciembre de 2019

Autor: _____

Br. Juan Eguren

AGRADECIMIENTOS

Quiero agradecer no solo a las personas que tuvieron que ver con la realización de esta tesis, sino a todos aquellos que de alguna manera aportaron algo a mi formación durante la carrera. Fue un largo camino, con algunos tropiezos, sí, pero cargado de momentos de alegría.

Agradezco a los docentes, esos que enseñan con entusiasmo, con encanto por su materia, esos que te empujan hacia adelante mostrándote lo lindo del camino. Me encontré a muchos de ellos en esta facultad, pero voy a destacar algunos. Alejandro Benech, por tutorearme esta tesis, trabajo fundamental y excelente de tu parte. Daniela Izquierdo, por las correcciones y valiosos aportes a la tesis, con una celeridad y profesionalismo excelentes. Grazziana Cigliuti, por todos esos empujones, enseñanzas y risas compartidas, fuiste alguien fundamental en esta etapa que culmina y estoy seguro lo seguirás siendo en lo que sigue. Andrea Filomeno, por sugerirme el tema de la tesis y por todo ese conocimiento compartido. Gabriel Semiglia, por mostrarme cómo se hace para ser buen profesional y mejor persona. Soledad Valledor, Oscar Castro, Oscar Correa, Gustavo de Souza, crecí con ustedes y me sentí como en familia. Gabriela Turini, Agustina Algorta, son la nueva familia que adopté recientemente. A Pablo Malet, Natalia Bartesagui, Cecilia Menéndez, Alicia de Cuadro, Natalie Ruiz, Guillermo Cazzuli, Victoria Sorriba, Florencia Solier, gracias por los aportes en esta última etapa de formación.

A mis compañeros de estudio, los cuales algunos entran en la categoría de amigos. Laura, a vos y a tu familia, fuiste un gran apoyo. Adriana, gracias también por los aportes y correcciones que le hiciste a esta tesis y por todos esos empujones. Son un montón más. Nicolás, Virginia, Victoria. Mis compañeros de quirófano con los que aprendo y me río todos los días, los de ahora y los que pasaron, a todos, gracias.

A mi familia, muy especialmente a Mamá, Papá, César, Martín y Pilar. No encuentro las palabras justas para expresar mi agradecimiento hacia ustedes.

A Silvia Rodríguez, gracias por ayudarme a superar los miedos. Ana Velázquez, gracias por tu apoyo y confianza.

TABLA DE CONTENIDO

Página

Página de aprobación..... 2
Agradecimientos..... 3
Lista de figuras..... 6
Resumen..... 7
Summary..... 8
1. Introducción..... 9
2. Objetivos..... 11
3. El perro braquicefálico: su origen, características y razas..... 12
3.1. El origen del perro doméstico y las razas..... 12
3.2. El perro braquicefálico..... 13
3.3. Las razas braquicefálicas..... 15
3.4. El auge del braquicefálico como mascota..... 16
4. Recordatorio anatómico..... 19
4.1. Nariz externa..... 19
4.2. Cavidad nasal..... 20
4.3. Senos paranasales..... 21
4.4. Paladar blando..... 22
4.5. Tonsilas palatinas..... 22
4.6. Laringe..... 22
4.7. Tráquea..... 24
5. Componentes del síndrome del braquicefálico y su fisiopatología..... 25
5.1. Fisiopatología..... 25
5.2. Narinas estenóticas..... 26
5.3. Paladar blando elongado..... 26
5.4. Turbinados nasofaríngeos – Cornetes nasales aberrantes..... 29
5.5. Tráquea hipoplásica..... 30
5.6. Colapso bronquial..... 32
5.7. Enfermedades laríngeas – Colapso laríngeo..... 32
5.8. Otras enfermedades laríngeas..... 35
5.9. Enfermedades del sistema digestivo..... 35
5.10. Complicaciones sistémicas..... 38
6. Diagnóstico del síndrome del braquicefálico..... 42

6.1. Examen clínico……. 42
6.2. Imagenología……..... 44
6.2.1. Radiología…… 44
6.2.2. Ecografía……. 45
6.2.3. Tomografía computarizada…….. 45
6.3. Endoscopía…… 46
6.4. Pletismografía…….. 49
7. Tratamiento del síndrome del braquicefálico…… 52
7.1. Manejo del paciente…… 52
7.2. Terapia médica……. 52
7.3. Terapia quirúrgica…… 53
7.3.1. Corrección de narinas estenóticas – Rinoplastia…… 53
7.3.2. Corrección de cornetes aberrantes – Turbinectomía……. 55
7.3.3. Corrección de paladar blando elongado – Estafilectomía…….. 56
7.3.4. Escisión de sáculos laríngeos evertidos – Saculectomía…… 59
7.3.5. Corrección de colapso laríngeo……. 61
7.3.6. Escisión de tonsilas palatinas – Tonsilectomía…….. 61
7.3.7. Traqueostomía……... 62
7.4. Cuidados postoperatorios y estabilización de emergencia…… 62
7.4.1. Cuidados postoperatorios…….. 62
7.4.2. Estabilización de emergencia……. 63
8. Consideraciones finales…….. 64
9. Referencias bibliográficas…….. 66

LISTA DE FIGURAS

Página

Figura 1. Biotipo cefálico e índice cefálico total (ICT)…….……. 14
Figura 2. Angulación cráneo-facial…… 14
Figura 3. Morfología externa de la cabeza y perfil del *stop*……. 15
Figura 4. Las razas braquicefálicas…… 16
Figura 5. Anatomía de nariz externa……..... 20
Figura 6. Cavidad nasal y senos paranasales……. 21
Figura 7. Paladar blando, tonsilas palatinas y laringe…….. 23
Figura 8. Diferentes grados de estenosis nasal en Pug, Bulldog francés e inglés…… 27
Figura 9. Paladar blando elongado……... 28
Figura 10. Cornetes nasales aberrantes…… 29
Figura 11. Hipoplasia traqueal…… 31
Figura 12. Eversión de sáculos laríngeos (colapso laríngeo de grado 1)……. 33
Figura 13. Índice glótico…….. 34
Figura 14. Alteraciones esofágicas y gastroduodenales diagnosticadas mediante endoscopía…… 36
Figura 15. Radiografía lateral de cuello…… 44
Figura 16. Diagnóstico de hipoplasia traqueal mediante radiografía……. 45
Figura 17. Tomografía computarizada para el diagnóstico de alteraciones faríngeas…..…… 46
Figura 18. Rinoscopía retrógrada…….. 47
Figura 19. Cornetes aberrantes caudales diagnosticados mediante rinoscopía retrógrada…… 47
Figura 20. Colapso bronquial diagnosticado mediante endoscopía en un perro braquicefálico…….. 48
Figura 21. Pletismografía corporal en el perro…… 49
Figura 22. Alaplastia en cuña vertical…… 54
Figura 23. Alapexia…… 55
Figura 24. Estafilectomía mediante resección simple……... 57
Figura 25. Palatoplastia mediante colgajo doblado…….. 60

RESUMEN

Los perros braquicefálicos se caracterizan fenotípicamente por presentar una cabeza corta y ancha, siendo esto notorio en el cráneo rostral, en donde el acortamiento de los huesos de la cara, cavidad nasal y senos frontales es marcado. Junto con esto existe una rotación dorsal del aspecto rostral de la maxila y una posición alterada de los cornetes nasales. Los tejidos blandos asociados a ese continente óseo reducido se ven entonces comprimidos lo cual altera la anatomía faríngea e incrementa la resistencia al pasaje de aire en la vía aérea superior. Otras alteraciones congénitas que pueden presentar estos perros son la estenosis de las narinas, la elongación e hiperplasia del paladar blando, anomalías laríngeas, de la tráquea y bronquios, y enfermedades gastroesofágicas asociadas. Debido a esto los perros desarrollan diversos síntomas que pueden llegar a afectar seriamente su bienestar. El síndrome del perro braquicefálico es una patología compleja consecuencia de estas malformaciones congénitas, que se manifiesta en algunos perros braquicefálicos, sobre todo en aquellos que presentan una braquicefalia extrema, como los de raza Bulldog y Pug. Es una enfermedad progresiva, siendo sus principales síntomas: estertores respiratorios, ronquidos, tos, disnea, náuseas, regurgitación, vómito, intolerancia al ejercicio, cianosis, síncope y colapso. El diagnóstico usualmente se basa en lo que reporta el tutor del animal, en el examen clínico y en la imagenología. La radiología y la tomografía computarizada son parte del protocolo, y la endoscopía resulta relevante a la hora de visualizar las alteraciones dinámicas que se producen en la vía aérea. Recientemente, un test de función respiratoria objetivo y no invasivo que utiliza la pletismografía corporal, ha sido desarrollado para diagnosticar y cuantificar la severidad del síndrome. El manejo de estos pacientes está orientado a mejorar el distrés respiratorio y prevenir la hipertermia por golpes de calor. El tratamiento médico se aplica para controlar los síntomas digestivos y es el tratamiento quirúrgico el que ayuda a resolver los síntomas respiratorios en los casos más severos. En ese sentido, diversas técnicas quirúrgicas han sido desarrolladas para corregir la estenosis de narinas, el agrandamiento del paladar blando, el crecimiento aberrante de los cornetes nasales, la eversión de sáculos laríngeos y tonsilas, distintos grados de colapso laríngeo, entre otros componentes del síndrome. En esta revisión se mencionan y describen las técnicas quirúrgicas más importantes. Al final se puntualizan algunas consideraciones para el cuidado posoperatorio y la estabilización de emergencia en un perro con crisis respiratoria.

SUMMARY

Brachycephalic dogs are phenotypically characterized by a short and wide head, this being noticeable in the rostral skull, where the shortening of the bones of the face, nasal cavity and frontal sinuses is marked. Along with this, there is a dorsal rotation of the rostral aspect of the maxilla and an altered position of the nasal turbinates. The soft tissues associated with that reduced bone continent are then compressed, which alters the pharyngeal anatomy and increases resistance to air passage in the upper airway. Other congenital alterations that these dogs may present are stenotic nares, elongation and hyperplasia of the soft palate, laryngeal, trachea and bronchial abnormalities, and associated gastroesophageal diseases. Because of this, dogs develop various symptoms that can seriously affect their well-being. Brachycephalic syndrome is a complex pathology resulting from these congenital malformations, which manifests itself in some brachycephalic dogs, especially in those with extreme brachycephaly, such as Bulldog and Pug. It is a progressive disease, its main symptoms being: respiratory rales, snoring, cough, dyspnea, nausea, regurgitation, vomiting, exercise intolerance, cyanosis, syncope and collapse. The diagnosis is usually based on what the animal's owner reports, the clinical examination and the imaging. Radiology and computed tomography are part of the protocol, and endoscopy is relevant when visualizing the dynamic alterations that occur in the airway. Recently, an objective and non-invasive respiratory function test that uses body plethysmography has been developed to diagnose and quantify the severity of the syndrome. The management of these patients is aimed at improving respiratory distress and preventing heat stroke hyperthermia. Medical treatment is applied to control digestive symptoms and it is the surgical treatment that helps resolve respiratory symptoms in the most severe cases. In that sense, various surgical techniques have been developed to correct the stenosis of the nostrils, the enlargement of the soft palate, the aberrant growth of the nasal turbinates, the eversion of laryngeal saccules and tonsil, different degrees of laryngeal collapse, among other components of the syndrome. In this review, the most important surgical techniques are mentioned and described. In the end, some considerations for postoperative care and emergency stabilization in a dog with respiratory crisis are specified.

1. INTRODUCCIÓN

Los perros de razas braquicefálicas poseen un cráneo más corto y ancho que los de razas mesocefálicas o dolicocefálicas. En ellos existe un marcado acortamiento del cráneo rostral, particularmente afectando los huesos de la cara, cavidad nasal y senos frontales. Se caracterizan además por desarrollar prognatismo y sus órbitas son amplias y redondeadas. Junto con esto, existe una rotación dorsal del aspecto rostral de la maxila (con un diente canino que es rotado dorsalmente y se acerca a una posición más horizontal), una posición alterada de los cornetes nasales, disminución en el tamaño de los senos frontales (con obliteración completa de uno o más compartimentos de los senos frontales en la braquicefalia más extrema) y cambios en el ángulo de pasaje del drenaje nasolacrimal. La rotación dorsal de la maxila rostral resulta en un ángulo cráneo-facial reducido. Las características de la cabeza braquicefálica han sido atribuidas a la fusión temprana de la base del cráneo en estas razas, resultando en un acortamiento de la base de la cavidad craneal (Hussein, 2012).

El acortamiento rostral del cráneo y la maxila, sin la reducción concomitante en los tejidos blandos asociados, resulta en un desajuste con exceso de tejidos blandos. Esto conduce a una compresión en el pasaje nasal y a una alteración de la anatomía faríngea, resultando en un incremento de la resistencia en la vía aérea superior (Monnet y Tobias, 2012).

Otras alteraciones congénitas que pueden presentarse en estos perros son la estenosis de las narinas, en donde las fosas nasales se reducen a una abertura vertical; la elongación e hiperplasia del paladar blando, lo que produce obstrucción de la glotis; anomalías laríngeas, de la tráquea y bronquios, y enfermedades gastroesofágicas asociadas (Meola, 2013; Dupré y Heidenreich, 2016).

El síndrome del braquicefálico es una enfermedad canina compleja que está caracterizada por signos clínicos diversos e involucra principalmente a los sistemas respiratorio y digestivo. Los signos clínicos que se presentan en el perro son: estertores respiratorios, ronquidos, tos, disnea, náuseas, regurgitación, vómito, intolerancia al ejercicio, cianosis, síncope y colapso. Es una enfermedad progresiva. Los signos clínicos se incrementan con la edad (Meola, 2013; Monnet, 2015).

El diagnóstico del síndrome se realiza basado en la anamnesis y examen clínico del paciente. Sin embargo, algunos componentes del síndrome se diagnostican mediante la realización de radiografías de cuello y tórax, tomografías computarizadas de la cabeza, y endoscopía de la vía aérea y tracto gastrointestinal. El examen endoscópico es fundamental no solo para el diagnóstico sino también para evaluar la gravedad del síndrome (Monnet, 2015; Dupré y Heidenreich, 2016).

Los componentes anatómicos más comunes que se presentan en el síndrome son el paladar blando elongado, las narinas estenóticas, la eversión de sáculos laríngeos y

la eversión de tonsilas, y en la mayoría de los casos estas alteraciones se presentan combinadas. La cirugía se ha diseñado para resolver estos problemas y consiste fundamentalmente en el recorte del paladar blando y apertura de las ventanas nasales. Distintas técnicas quirúrgicas han sido desarrolladas con el fin de mejorar el éxito del tratamiento (Fasanella y col., 2010; Monnet, 2015; Dupré y Heidenreich, 2016).

En esta revisión se pretende dar a conocer los nuevos conceptos en cuanto a la fisiopatología de la enfermedad, los pasos y técnicas para llegar a un diagnóstico definitivo, y discutir sobre los avances referentes al tratamiento médico y quirúrgico, poniendo énfasis en técnicas que puedan realizarse en el país. Esto podría ser una herramienta valiosa para el profesional veterinario a la hora de pretender un diagnóstico temprano de esta enfermedad, tan importante para aliviar los síntomas y mejorar la calidad de vida de sus pacientes. Asimismo, hacer extensivo el conocimiento a los criadores y tenedores de estas razas de perros, ayudará a tomar conciencia y responsabilidad en este asunto. Es, en esta área, que los veterinarios juegan un rol vital proporcionando educación a los tutores que adquieren un cachorro sobre los posibles problemas de salud que éste puede sufrir, cosa nada fácil, pues se está frente a una patología compleja que se agrava con el tiempo en la mayoría de los casos.

2. OBJETIVOS

General:

Realizar una revisión bibliográfica sobre el síndrome del perro braquicefálico con énfasis en la fisiopatología, diagnóstico y tratamiento.

Específicos:

- Determinar qué métodos de diagnóstico existen en la actualidad y cuáles son los pasos recomendados para llegar al mismo.
- Describir nuevas técnicas de tratamiento, resaltando aquellas que puedan ser realizadas en el país.
- Crear conciencia y responsabilidad sobre el bienestar y los cuidados que requieren las razas braquicefálicas.

3. EL PERRO BRAQUICEFÁLICO: SU ORIGEN, CARACTERÍSTICAS Y RAZAS

3.1. El origen del perro doméstico y las razas

El perro, considerado como el primer animal domesticado, proviene de un grupo ancestral común originado del lobo euroasiático (*Canis lupus lupus*) hace aproximadamente 30.000 años, aunque la locación geográfica exacta y el momento del proceso siguen siendo controvertidos (Vilà y col., 1997; Frantz y col., 2016; Wang y col., 2016).

La domesticación del perro comenzó por la adaptación espontánea de éste al acercarse al hombre, más que por la voluntad humana. Estos animales, bien alimentados, se reprodujeron con éxito a pesar del riesgo que significaba estar cerca de los seres humanos, y comenzaron naturalmente a seleccionarse por su mansedumbre, por lo menos al comienzo del proceso. Poco a poco, el hombre adaptó al perro a sus necesidades, y estos fueron criados selectivamente. La selección se habría centrado inicialmente en la domesticación y en comportamientos útiles, como el de ayudar en la caza y defender al grupo humano y su morada. Más adelante, los perros también fueron seleccionados para obtener morfologías atractivas y distintivas (Koscinczuk, 2017).

Por otro lado, la selección de “rasgos deseables” ha implicado la retención de características juveniles tanto morfológicas como comportamentales en los perros adultos. Desde un aspecto comportamental, un número de características son bien conocidas. La dependencia al alimento, al cuidado y liderazgo, la disposición para el juego, la aceptación de objetos substitutos para obtener un comportamiento de caza, o la alta tolerancia hacia los humanos y conespecíficos desconocidos, son todas características juveniles que fueron seleccionadas cuando los humanos comenzaron a mantener los perros como mascotas (McGreevy y Nicholas, 1999).

Por presión de selección dirigida por el hombre sobre algunas características fenotípicas se han consolidado las diferentes razas. Una raza de perro es un grupo de perros que tienen características muy similares o casi idénticas en su aspecto o comportamiento o generalmente en ambos, sobre todo porque vienen de un sistema selecto de antepasados que tenían las mismas características. La forma tradicional y más difundida de categorizar las razas ha sido mediante la promoción de organizaciones de clubes internacionales en los cuales las razas son organizadas en grupos de acuerdo a sus habilidades. Las razas de perros en sentido moderno fechan solo a partir de la precisa documentación de los pedigríes que se establecen en el Kennel Club Inglés en 1873 (Evans y de Lahunta, 2013; Koscinczuk, 2017).

La popularidad de los clubes de razas y las competiciones crearon un lugar para el desarrollo de muchas razas nuevas que llevaron a una explosión de razas a partir del 1900 y a las 400 razas que hoy se reconocen (Parker, 2012).

La Federación Cinológica Internacional (FCI) clasifica las razas caninas actuales en diez grupos según sus características y función. Algunos ejemplos son el grupo de perros pastores y boyeros, el de perros tipo pinscher, schnauzer, molosoides, el grupo de los terriers, el de los teckels, sabuesos y de rastro, perros de compañía, etc.

La FCI reconoce más de 350 razas y cada una es “propiedad” de un país específico. Los países “propietarios” de dichas razas establecen el estándar de raza (descripción detallada del tipo ideal de la raza), en colaboración con las Comisiones de Estándares y Científica de la FCI (Federación Cinológica Internacional, 2018).

Lamentablemente el *inbreeding*, cruzamiento entre líneas genéticas emparentadas, no solo fijó belleza y habilidades conductuales sino también características físicas exageradas y antinaturales que son perjudiciales para la salud y calidad de vida de los perros. La endogamia además ha llevado a muchos trastornos hereditarios dentro de las razas, incluyendo graves malformaciones que pueden provocar sufrimiento crónico y disminución de la esperanza de vida (McGreevy y Nicholas, 1999; Hytönen y Lohi, 2016; Koscinczuk, 2017).

Cada trastorno trae consigo cuestiones referentes al bienestar animal. Incluso aquellos que no son de riesgo para la vida siguen siendo significantes, como lo es la frustración de ser menos capaz de jugar debido a problemas respiratorios en el caso de braquicefálicos con las vías aéreas comprometidas, o el estrés de una cirugía correctiva en perros con problemas ortopédicos (McGreevy y Nicholas, 1999).

3.2. El perro braquicefálico

Varios autores a lo largo del tiempo han propuesto diferentes clasificaciones tipológicas de los perros a partir de las características morfológicas generales de sus cuerpos.

La forma de la cabeza, en especial la región facial, está determinada en gran medida por el cráneo. Dentro del espectro de conformación del cráneo, generalmente se reconocen tres amplias categorías que se corresponden con el concepto de biotipo cefálico, y en donde interviene también el concepto de índice cefálico total (figura 1). Se establecen entonces las siguientes definiciones: Dolicocéfalo (del griego antiguo *kephalê*, "cabeza" y *dolikhos*, "largo y delgado") en donde la porción facial del cráneo es más larga y estrecha, Braquiocéfala (del griego antiguo *kephalê*, "cabeza" y *brakhys*, "corto") en donde la porción facial del cráneo es más corta y ancha, y Mesocéfala (del griego antiguo *kephalê*, "cabeza" y *mesos*, "medio") en donde la porción facial del cráneo es aparentemente igual a su ancho, es decir de proporciones intermedias. En algunos casos la demarcación exacta entre un dolicocefálico, mesocefálico y braquicefálico es poco definida (Hussein, 2012; Evans y de Lahunta, 2013; Carreira y Ferreira, 2015).

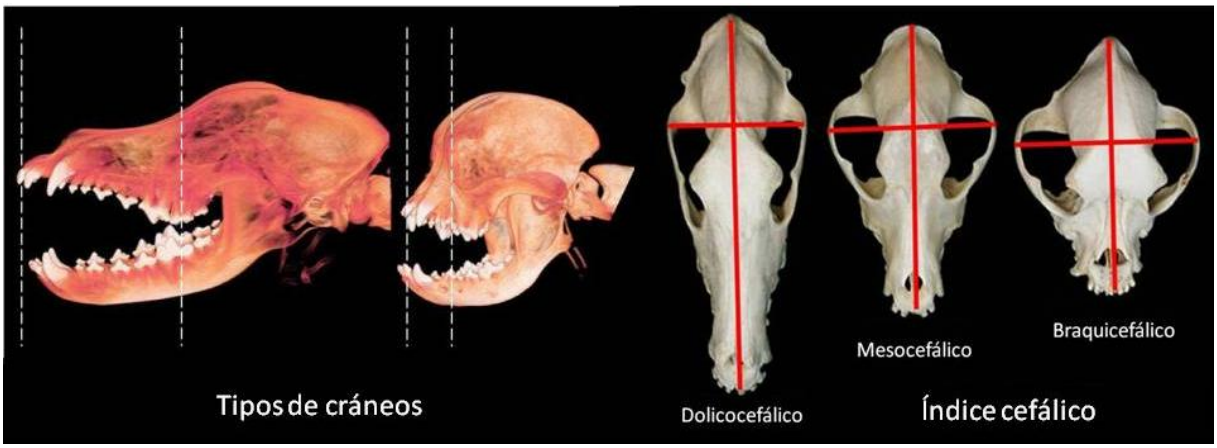

Figura 1. Biotipo cefálico e índice cefálico total (ICT). Sobre la izquierda se muestra una reconstrucción tridimensional mediante TC de un cráneo normocefálico y uno braquicefálico (recuperado de: Oechtering y col., 2008). Sobre la derecha, cráneos en vista dorsal donde se muestran las líneas que se toman para calcular el ICT, el cual determina los tres biotipos de cráneo (recuperado de: Coren, 2016).

El índice cefálico total (ICT) establece una relación numérica entre la anchura máxima de la cabeza, medida desde la parte externa del arco cigomático al otro extremo; y su longitud máxima, medida desde la protuberancia occipital externa al extremo rostral de la sutura interincisiva, que multiplicado por 100, proporciona un valor que permite clasificar a cada una de las razas por su conformación craneal dentro de los tipos enunciados (figura 1). En el tipo dolicocefálico el ICT es inferior a 40, en el tipo mesocefálico el ICT se encuentra entre 40 y 70, y en el tipo braquicefálico el ICT es superior a 70 (Hussein, 2012; Carreira y Ferreira, 2015).

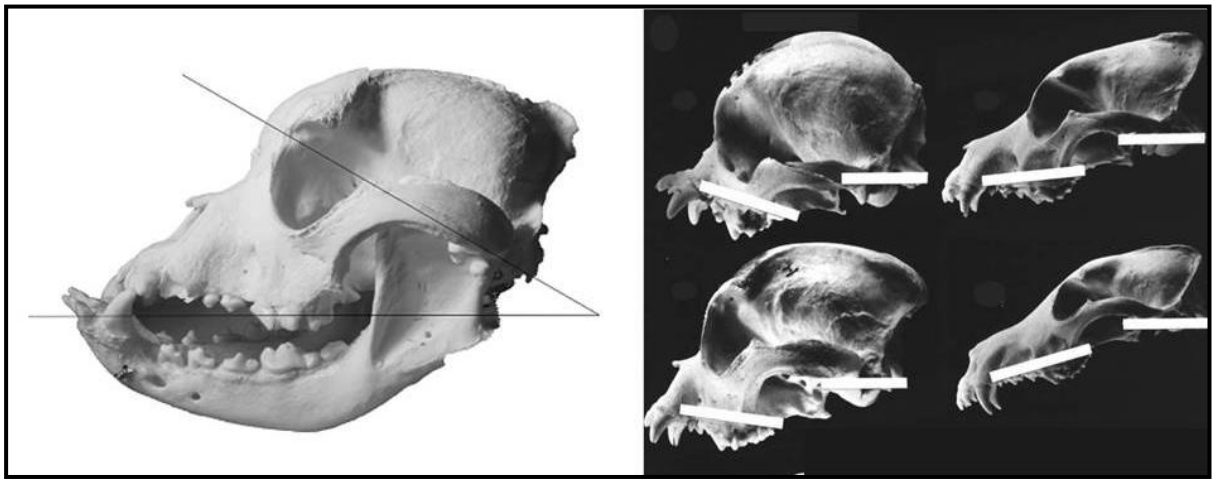

Figura 2. Angulación cráneo-facial. En la imagen de la izquierda, el ángulo cráneo-facial formado entre la base del cráneo y la base de la cara (maxila) en un perro braquicefálico (recuperado de Meola, 2013). En la imagen de la derecha, las bandas blancas resaltan la posición del paladar duro y el tronco encefálico, en cráneos braquicéfalos y mesocéfalos (adaptado de: Schoenebeck y Ostrander, 2013).

Otro elemento importante para definir las características de una raza y establecer su clasificación científica es la determinación del valor del ángulo cráneo-facial (figura 2). Este ángulo, formado entre la base del cráneo y la maxila, es de 9°-14° en perros braquicefálicos, de 19°-21° en mesocefálicos y de 25°-26° en dolicocefálicos, y puede ser determinado mediante radiografías de la cabeza (Meola, 2013).

El ángulo cráneo-facial determinará características externas en la morfología. En ese sentido se menciona al ángulo glabelo-facial, o ángulo del "*stop*", el cual determina distintos perfiles de la cabeza. El *stop* se corresponde con la región en la que se produce la unión de la parte frontal del cráneo con la parte superior de la caña nasal y es una depresión ósea más o menos marcada o acentuada dependiendo de los tipos y las razas (figura 3). (Regodón y col., 1993; Evans y de Lahunta, 2013).

Figura 3. Morfología externa de la cabeza y perfil del *stop*. La depresión del cráneo entre los ojos está más desarrollada en las razas de hocico corto y menos desarrollada en las razas de hocico alargado. Nótese las diferencias en el largo de la cara (vista de perfil) y ancho de la cabeza (vista de frente) en los tres biotipos cefálicos. Elaboración propia.

3.3. Las razas braquicefálicas

Dentro de las razas braquicefálicas típicas y que podemos encontrar en nuestro medio, se encuentran: Bulldog inglés, Bulldog francés, Pug, Boston terrier, Shih tzu,

Pequinés, Lhasa apso, Bóxer, Dogo de Burdeos, Mastín napolitano, Cavalier King Charles spaniel y Shar pei chino (figura 4). Dentro de éstas, existen tres razas que son consideradas braquicefálicas extremas y por lo tanto más propensas a desarrollar el síndrome del braquicefálico. De hecho, son las tres razas más citadas en cuanto a prevalencia por la mayoría de los autores mencionados en esta revisión. Ellas son la Bulldog inglés, Bulldog francés y Pug.

Figura 4. Las razas braquicefálicas. De izquierda a derecha y de arriba a abajo: Bulldog inglés, Bulldog francés, Pug, Dogo de Burdeos, Cavalier King Charles spaniel, Pequinés, Lhasa apso, Shih tzu, Mastín napolitano, Shar pei chino, Boston terrier y Bóxer. Elaboración propia.

3.4. El auge del braquicefálico como mascota

Si bien es de conocimiento que muchas razas de perros presentan características que las hacen propensas a sufrir ciertas enfermedades y/o comprometer su bienestar, esto no es tenido en cuenta por muchas personas a la hora de elegir un perro mascota (Herzog, 2006).

Un estudio realizado en Australia para investigar las potenciales tendencias en algunas características morfológicas en perros de raza (incluyendo altura, tamaño e índice cefálico), reveló que los perros pequeños así como razas con mayor índice

cefálico (braquicéfalas) mostraron un incremento en los registros (popularidad) llevados por el Kennel Club Australiano entre los años 1986 y 2003 (Teng y col., 2016).

En el Reino Unido, las razas Bulldog inglés, Bulldog francés, Bóxer y Pug, han incrementado su popularidad en los últimos años (Emmerson, 2014), y en el mismo sentido, el número de Bulldog inglés y francés registrados en el Kennel Club Americano se ha incrementado considerablemente entre los años 2000 y 2010 (Fasanella y col., 2010).

En nuestro país, en los años 2017 y 2018, las razas Bulldog inglés y francés estuvieron dentro de las razas de mayor registro en el Kennel Club Uruguayo. Este hecho representa una tendencia en los últimos años (Registros, KCU, comunicación personal, 2018).

Se han propuesto diversas teorías del por qué algunas razas de perros como las braquicefálicas han incrementado su popularidad en los últimos años con respecto a otras. En primer lugar se debe tener en cuenta que las personas a la hora de elegir sus perros mascotas utilizan distintos criterios, lo cual puede estar influenciado por el estilo de vida de las personas, antecedentes culturales, educación, etc. Por otro lado, se ha dicho que las preferencias humanas pueden ser contagiosas sin tener una causa racional. En ese sentido, algunos autores afirman que la moda podría ser la principal influencia en la popularidad de una raza de perro de compañía, lo cual puede relacionarse directamente con la exposición en los medios que haya tenido esa raza particular (Herzog, 2006; Ghirlanda y col., 2014).

Una de las teorías más discutidas al respecto es la apariencia neoténica de los perros braquicefálicos. La neotenia es la persistencia de ciertas características infantiles, tanto físicas como comportamentales, en los individuos adultos, y puede darse en varias especies animales. Algunas de estas características comportamentales, mencionadas anteriormente, fueron relevantes en el proceso de domesticación del perro. Pero en este caso, son las características físicas las de mayor importancia. Varios autores explican esto citando un concepto introducido por el etólogo alemán Konrad Lorenz en 1943, “*kindchenschema*”, que traducido al inglés sería “*baby schema*”, y al español “esquema de bebé”, el cual refiere a ciertas características faciales, como son cabeza grande, cara redondeada, mejillas carnosas, frente alta y pronunciada, ojos grandes, nariz y boca pequeña. Estas características faciales infantiles son capaces de disparar un comportamiento innato en los humanos adultos orientado al cuidado y afecto hacia los infantes. Más aún, las caras con estas características son comúnmente percibidas como lindas, tiernas y atractivas y son preferidas a aquellas con una configuración facial menos infantil. Interesantemente, esta respuesta a las características infantiles no se restringe a los conespecíficos humanos, sino que puede obtenerse también con animales. Estudios recientes han demostrado que ya los niños a temprana edad pueden percibir la ternura (“*cuteness*”) generada por estas características tanto en caras humanas como animales. La cabeza de un perro braquicefálico es caracterizada por una cara

corta y redonda, ojos grandes y frontales, una nariz corta y pequeña, carrillos desarrollados tipo cachetes, acorde con las características del “*baby schema*”. Por lo tanto, estos rasgos humanoides e infantiles podrían explicar el incremento en la popularidad de las razas braquicefálicas (Borgi y col., 2014; Borgi y Cirulli, 2016; Teng y col., 2016).

4. RECORDATORIO ANATÓMICO

Se describirá la anatomía de las estructuras involucradas en esta enfermedad. La descripción corresponde a la anatomía normal de un perro de tipo mesocefálico, indicándose cuando corresponda las diferencias que existen con las razas de tipo braquicefálico.

4.1. Nariz externa

La piel desnuda húmeda que rodea las narinas, el plano nasal, está dividida por un filtro mediano que continúa ventralmente en la forma de un surco que divide el labio superior. El plano nasal está cubierto por epidermis queratinizada gruesa, que en los perros consta de placas y surcos irregulares que crean un patrón el cual se considera que es individual y por tanto aprovechable como un medio de identificación (huella nasal). Un cartílago alar curvo sostiene el techo y las alas de la nariz. El piso es reforzado por un pequeño cartílago nasal accesorio. El ala, que es la porción dorsal engrosada de la narina, constituye la parte más móvil. Las narinas de los perros tienen forma de coma: la cola de ésta se curva lateralmente bajo el ala. Se ha sugerido que esta separación del ala respecto del piso de la narina permite la olfación direccional. El pliegue alar es una extensión del cornete nasal ventral que termina dentro del vestíbulo nasal en una prolongación bullosa con el ala de la narina (figura 5) (Dyce y col., 2010).

Las narinas y estructuras inmediatas asociadas dentro del vestíbulo nasal impiden el flujo de aire hacia dentro de la cavidad nasal. Pequeñas variaciones en la forma de estas estructuras pueden ser clínicamente significantes (Grandage, 2003).

La malformación congénita del plano nasal es común en perros braquicefálicos. Las narinas estenóticas son el resultado de estas malformaciones en las que los cartílagos nasales se vuelven débiles y causan un colapso medial de las alas. Esto crea una abertura más pequeña de la fosa nasal e incrementa la resistencia al paso del aire, en especial durante la inspiración (Grandage, 2003; Dyce y col., 2010).

El plano nasal en el perro es mantenido húmedo debido principalmente a las secreciones de las glándulas lacrimal y nasal lateral, las cuales comunican sus secreciones al vestíbulo nasal por largos ductos. La abertura del ducto nasolacrimal se identifica fácilmente en el piso del vestíbulo nasal justo dentro de la fosa nasal. Una abertura accesoria frecuentemente está presente caudal al vestíbulo nasal en el meato medio, a nivel del diente canino. El ducto de la glándula nasal lateral se abre más dorsalmente, en la terminación rostral del cornete nasal dorsal. Éste mide alrededor de 0.5 mm de diámetro por lo que es difícil de identificar. La secreción de la glándula nasal lateral es la principal fuente de fluido para el enfriamiento por evaporación; además contiene inmunoglobulina A. Unas pocas glándulas nasales mediales mucho más chicas se encuentran en la parte rostral del septo. Éstas se

abren en el límite caudal del vestíbulo y contribuyen secundariamente con la humedad de la nariz (Grandage, 2003).

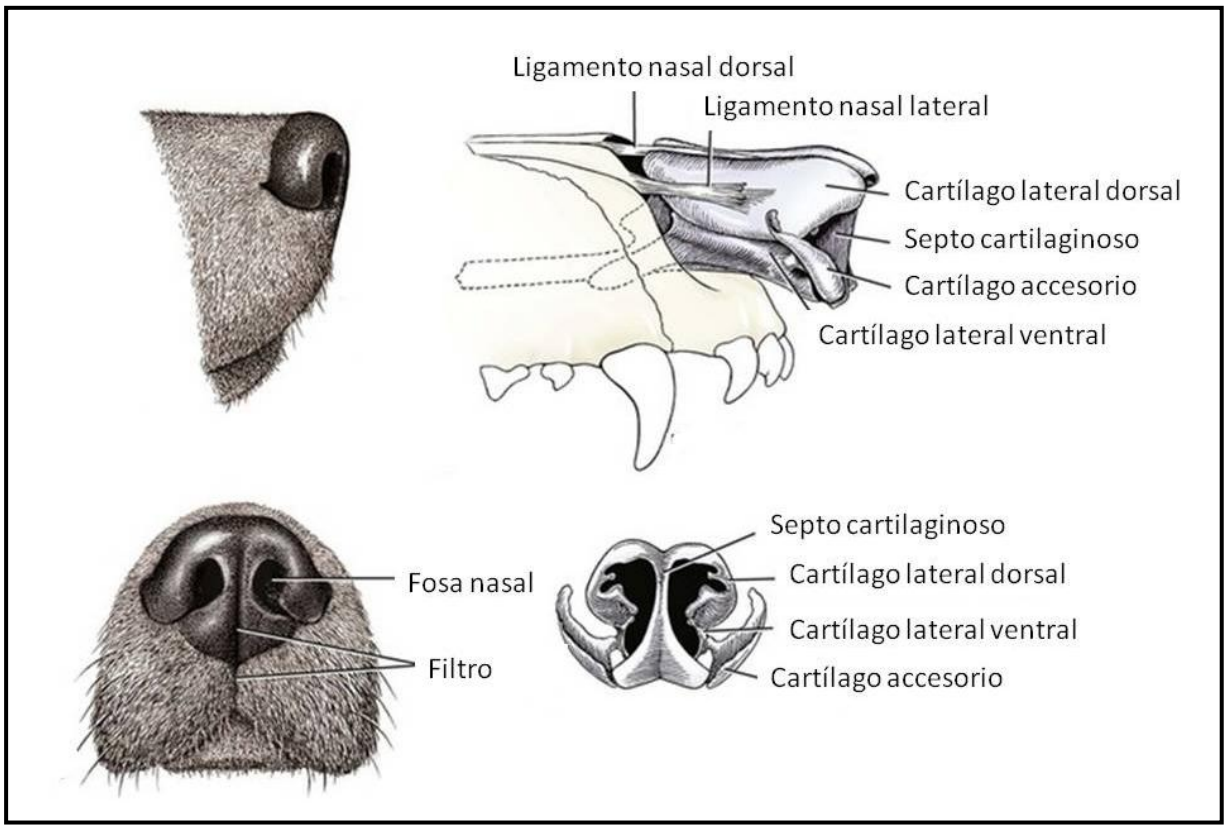

Figura 5. Anatomía de nariz externa (recuperado de: The Respiratory System, 2016).

4.2. Cavidad nasal

La cavidad nasal se extiende desde las narinas hasta el nivel de los ojos. Su porción rostral, el vestíbulo nasal, es aproximadamente tubular, mientras que caudal al nivel del agujero infraorbitario se ensancha y gana altura. El septo (tabique) nasal divide la cavidad nasal en dos mitades. En el perro, sólo las porciones caudal y dorsal del septo se osifican; el extremo rostral, que se proyecta más allá del cráneo, permanece cartilaginoso y esto explica la morbilidad pasiva de la punta de la nariz. La parte mediana del septo es membranosa (Dyce y col., 2010).

La cavidad nasal comprende cuatro pasajes principales o meatos: el meato común, el dorsal, el medio y el ventral; los cuales están creados por los cornetes nasales dorsal y ventral y el paladar duro. La mitad rostral de la cavidad nasal aloja los cornetes nasales dorsal y ventral. El dorsal es una simple lámina que nace del hueso nasal, pero se ensancha caudalmente en donde se une al etmoides. El cornete ventral, que es grueso pero corto, se origina de la maxila y se separa de ella para formar muchos espirales que aumentan en gran medida el área de mucosa nasal ricamente vascularizada. Se extiende desde el nivel de los primeros premolares y se une a una cresta en la superficie medial del maxilar. Esta cresta crea una sombra

lineal que constituye un rasgo radiográfico muy característico. El cornete ventral continúa rostralmente en el pliegue alar. La mitad caudal de la cavidad nasal está casi llena de cornetes etmoidales cubiertos de mucosa olfatoria. Estos cornetes también invaden la parte ventral del seno frontal (figura 6). La cavidad nasal es más corta en perros braquicefálicos y puede contener cornetes nasales aberrantes que disminuyen el pasaje de aire a través de la cavidad (Dyce y col., 2010).

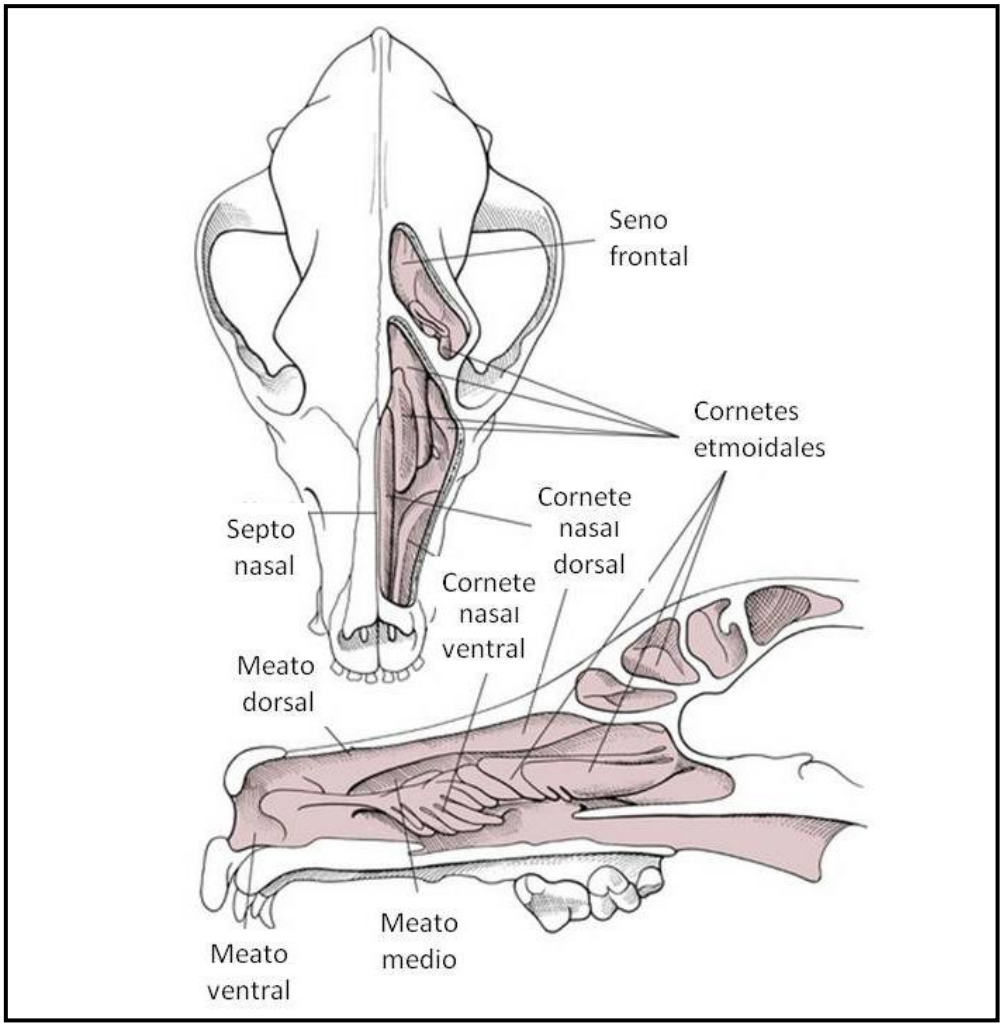

Figura 6. Cavidad nasal y senos paranasales. Dibujos en vista dorsal y corte sagital mostrando los cornetes nasales y senos paranasales (recuperado de: Surgery of the Upper Respiratory System, 2016).

4.3. Senos paranasales

El sistema de senos paranasales del perro está poco desarrollado. El seno más grande es el frontal, que ocupa gran parte del hueso frontal (figura 6). El seno maxilar se comunica de manera tan libre con la cavidad nasal que se prefiere el término de receso maxilar. No se trata de un seno verdadero, porque no se forma entre dos placas de hueso maxilar sino que está rodeado por el maxilar lateralmente y el etmoides medialmente. El receso ocupa la cara inmediatamente rostral a la

órbita, por encima de las raíces de los últimos tres dientes molares, y se comunica con el meato medio por una amplia abertura nasomaxilar envuelta por los cornetes nasales. El receso aloja en su pared lateral la glándula nasal lateral, ancha y plana, que se observa como un engrosamiento de la mucosa. Los senos son más pequeños e incluso pueden faltar en las razas braquicefálicas. Su ausencia no se relaciona con signos clínicos (Dyce y col., 2010).

4.4. Paladar blando

La transición del paladar duro a paladar blando se localiza caudal al último molar en perros no braquicefálicos y más caudal aún en braquicefálicos. El final del paladar blando apenas cubre la punta de la epiglotis en un perro normal. Generalmente se extiende hasta el aspecto medio o caudal de la cripta tonsilar. Excepto durante la deglución o la respiración con la boca, el borde libre del paladar blando está encajado por debajo de la epiglotis, alineando la luz laríngea con la luz de la nasofaringe (figura 7) (Hedlund, 2007; Dyce y col., 2010).

La terminación distal en un perro normal es cóncava; sin embargo, la terminación de un paladar blando elongado frecuentemente está aspirada hacia la laringe, dándole una apariencia más puntiaguda (Hedlund, 2007).

En perros braquicefálicos el paladar blando puede mostrar características peculiares como un epitelio superficial engrosado, extenso edema del tejido conectivo, e hiperplasia de las glándulas mucosas (Pichetto y col., 2011).

El músculo palatino, el cual está cubierto por mucosa e inervado por el plexo faríngeo (nervios craneales IX y X), acorta el paladar blando cuando se contrae. Las glándulas palatinas mantienen la mucosa húmeda. El aporte sanguíneo es vía el vaso palatino (Hedlund, 2007).

4.5. Tonsilas palatinas

Las tonsilas palatinas son fusiformes, ocupan fosas en las paredes laterales de la bucofaringe caudalmente al arco palatogloso y ventralmente al paladar blando, y están cubiertas medialmente por pliegues semilunares, que surgen de la porción ventrolateral del paladar blando (figura 7). La tonsila se relaciona lateralmente con el nervio lingual y los ductos mandibular y sublingual, los cuales se encuentran en riesgo durante la tonsilectomía (Dyce y col., 2010).

4.6. Laringe

La laringe regula el pasaje de aire hacia la tráquea a través de su componente más estrecho, la glotis. El cartílago tiroides forma las paredes laterales y ventral de la laringe. Rodea el aspecto lateral del cartílago cricoides y articula con el aspecto

dorsolateral del cartílago cricoides (caudal) y huesos tirohioideos (craneal). Ventralmente el ligamento cricotiroideo une el borde caudal del cartílago tiroides con el cartílago cricoides. El cartílago cricoides es un anillo completo el cual es cinco veces más ancho en su parte dorsal que ventral. Forma el techo de la laringe y cranealmente descansa dentro de las alas del cartílago tiroides. Articula en su margen dorsolateral craneal con el cartílago aritenoides, el cual es par. A la entrada de la glotis el cartílago aritenoides tiene dos procesos cuneiformes ventralmente y dos procesos corniculados dorsalmente (figura 7) (Hedlund, 2007).

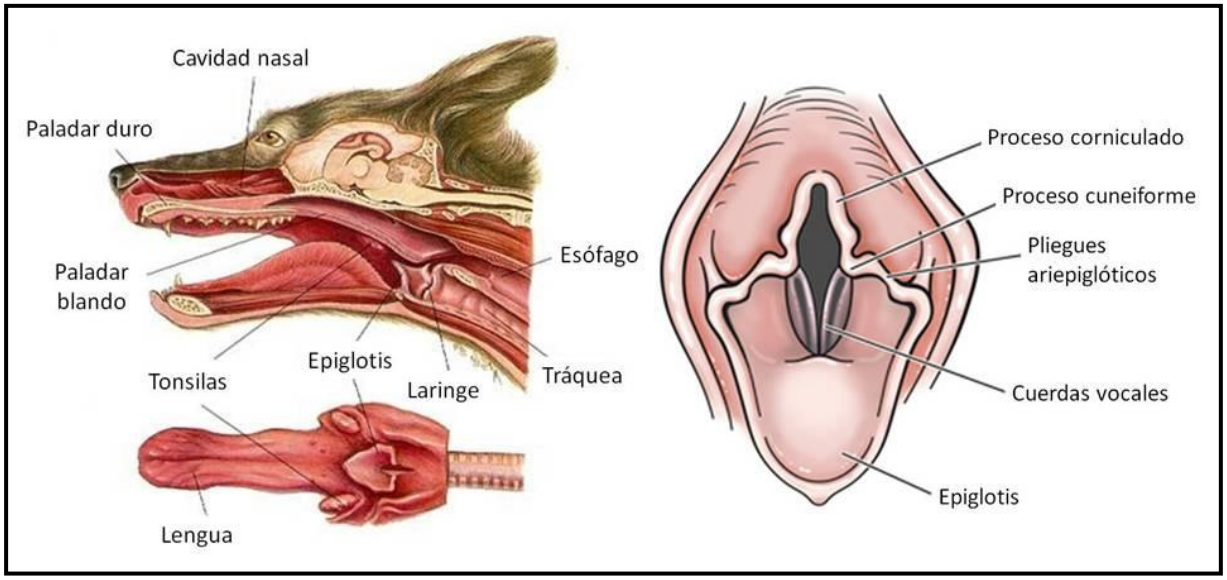

Figura 7. Paladar blando, tonsilas palatinas y laringe. En la izquierda, corte sagital de la cabeza y vista dorsal de la lengua mostrando la posición del paladar blando y las tonsilas con respecto a la laringe (recuperado de: Washington State University, 2019). En la derecha, dibujo de la laringe en vista frontal (recuperado de: Laryngoscopy and Tracheobronchoscopy of the Dog and Cat, 2016).

La **epiglotis** es un cartílago curvo, triangular, ubicado en la entrada de la laringe. Su vértice apunta hacia la orofaringe y se apoya en el borde dorsal del paladar blando. Está conectada con el cuerpo del hueso hioides y la parte craneoventral del cartílago tiroides. Los pliegues ariepiglóticos conectan los lados de la epiglotis con las partes dorsales de los cartílagos aritenoideos y sus procesos corniculados. El canal lateral a los pliegues ariepiglóticos es el receso piriforme, a través del cual los líquidos abandonan la laringofaringe hacia el esófago durante la deglución (figura 7) (Hedlund, 2007; Dyce y col., 2010).

El vestíbulo laríngeo se extiende caudalmente desde la entrada a los pliegues vocales. Los pliegues vestibulares son membranas cortas pero amplias de mucosa que van de los márgenes ventrales expandidos del cartílago aritenoides a la superficie dorsal del cartílago tiroides. Los pliegues vocales visibles a través de la entrada laríngea se forman a partir de los ligamentos vocales, tiras de fibras elásticas contiguas caudalmente con los músculos vocales. Los pliegues vocales están separados de los pliegues vestibulares, más rostrales, por los grandes

ventrículos (o sáculos) laríngeos, evaginaciones laterales de la mucosa que se extienden hasta el cartílago tiroides. La abertura hacia los ventrículos es de unos 1.5 mm de ancho y se extiende a todo lo largo del pliegue vocal que los une. Cada ventrículo tiene dos partes: una se extiende cranealmente, lateral al vestíbulo, y otra porción separada corre caudalmente, lateral a la cuerda vocal. La secreción de las glándulas dentro del sáculo impide la desecación de los pliegues vestibular y vocal. En la pared de los ventrículos se encuentran nódulos linfáticos solitarios. Es posible que los sáculos constituyan espacios para que los pliegues vocales vibren durante el ladrido (Dyce y col., 2010).

Cuando los sáculos laríngeos están evertidos, éstos no se pueden visualizar en su posición normal entre las cuerdas vocales y los pliegues vestibulares. Si están extremadamente evertidos se ven blanquecinos y relucientes (Hedlund, 2007).

La laringe está cubierta ventralmente por los músculos esternohioideos subcutáneos. Se relaciona lateralmente con el nódulo linfático retrofaríngeo medial, la arteria carótida común, el tronco nervioso vagosimpático, la vena linguofacial y los nódulos linfáticos mandibulares. Dorsalmente se relaciona con el extremo caudal de la laringofaringe que lleva hacia el esófago. La inervación sensitiva de la mucosa laríngea proviene del nervio laríngeo craneal, que ingresa en la cavidad laríngea por la escotadura tiroidea rostral. Los nervios laríngeos recurrentes que inervan el resto de la musculatura intrínseca de la laringe, excepto el cricotiroideo (inervado por una rama del nervio laríngeo craneal), provienen de los troncos vagales situados dentro del tórax. Las arterias laríngeas craneales proporcionan el principal suministro sanguíneo. Se originan de las arterias carótidas externas y, con los nervios laríngeos craneales, pasan por las escotaduras tiroideas rostrales. Las venas satélites drenan en las venas maxilares externas. Los linfáticos drenan en los nódulos linfáticos retrofaríngeos mediales (Dyce y col., 2010).

4.7. Tráquea

Es un tubo semirrígido, flexible, que se extiende desde el cartílago cricoides hasta el tronco bronquial principal a la altura de la cuarta o quinta vértebra torácica. A la tráquea la forman de 35 a 45 cartílagos hialinos en forma de C, unidos por ligamentos anulares ventral y lateralmente, y por un músculo traqueal (membrana traqueal dorsal) dorsalmente. Los vasos y nervios traqueales, que se encuentran en los pedículos laterales, abastecen la tráquea en cada segmento. Las ramas vasculares de la tráquea se abastecen de las arterias y venas tiroideas craneal y caudal, arterias y venas broncoesofágicas y venas yugulares internas. La inervación es por el sistema nervioso autónomo. Fibras simpáticas del ganglio cervical medio y del tronco simpático inhiben la contracción de los músculos traqueales y secreciones glandulares, mientras que las fibras parasimpáticas de los nervios vago y laríngeo recurrente causan contracción de los músculos traqueales y secreción glandular (Hedlund, 2007).

5. COMPONENTES DEL SÍNDROME DEL BRAQUICEFÁLICO Y SU FISIOPATOLOGÍA

De manera de poder entender mejor la fisiopatología del síndrome, varios autores han agrupado a las entidades patológicas que lo componen en primarias y secundarias.

Los **componentes primarios** incluyen las características anatómicas congénitas típicas del síndrome, como son las ventanas nasales (narinas) estenóticas, el paladar blando elongado, pliegues faríngeos redundantes, desviación del septo nasal, crecimiento aberrante de cornetes nasales (denominados también turbinados nasofaríngeos), tonsilas hipertróficas, tráquea hipoplásica y macroglosia. Narinas estenóticas y paladar blando elongado son las que se presentan la mayoría de las veces e incluso asociadas, siendo por tanto las que más contribuirían al desarrollo de la enfermedad (Harvey, 1983; Meola, 2013; Liu y col., 2015). Según Meola (2013), las narinas estenóticas se encuentran en el 17 a 77% de las razas braquicefálicas, y la elongación del paladar blando se encuentra en el 62 al 100% de perros braquicefálicos.

Los **componentes secundarios** incluyen edema palatino y laríngeo, inflamación, eversión de tonsilas y sáculos (ventrículos) laríngeos, estrechamiento de la glotis y colapso laríngeo. Estos componentes son el resultado del trauma continuo y del incremento en la resistencia de la vía aérea por la presencia de condiciones primarias (Meola, 2013). Generalmente estos problemas se presentan a partir de los 2-3 años de edad, sin embargo, cachorros de menos de seis meses han sido diagnosticados con colapso laríngeo severo (Pink y col., 2006).

5.1. Fisiopatología

El flujo de aire a través de la cavidad nasal representa el 76% del total del flujo en el tracto respiratorio (Koch, 2003). Debido a las diferencias anatómicas, los perros braquicefálicos tienen incrementada la resistencia al flujo de aire e incrementado el gradiente de presión intraluminal durante la inspiración. Según la ley de Poiseuill, la reducción del 50% en el radio resulta en un incremento de 16 veces la resistencia en el flujo. Por lo tanto, disminuyendo el tamaño de las aberturas de las narinas, el pasaje nasal y la laringe a la mitad, se incrementaría la resistencia al flujo de aire 16 veces en estos perros. El incremento en la presión negativa creada para superar la resistencia causa que los tejidos blandos se inflamen, los sáculos laríngeos y tonsilas se eviertan y que la laringe y la tráquea colapsen. El incremento en la resistencia también lleva a turbulencia en el flujo de aire, edema y ruidos inspiratorios incrementados (Meola, 2013).

En perros dolicocefálicos sanos, los músculos respiratorios se relajan durante la espiración, los pulmones comprimen el gas en los alvéolos y el aire sale hacia el

exterior; la presión pleural durante la espiración es apenas negativa (subatmosférica). En razas braquicefálicas, la obstrucción de la vía aérea superior causa resistencia al pasaje de aire e incremento marcado en las presiones en el tracto respiratorio superior durante la espiración como resultado del uso de los músculos accesorios de la espiración; como consecuencia, como estos perros hacen un esfuerzo mayor para exhalar, las presiones en la pleura se incrementan muy por encima de la presión atmosférica, causando un incremento dramático en la presión transmural a través de la pared de la porción intratorácica del tracto respiratorio, el cual termina colapsando. A medida que la vía aérea se comprime, el aire debe pasar más rápido a través de la porción colapsada. De acuerdo con el efecto Bernoulli, el incremento en la velocidad a través de un bronquio estrecho conduce a una mayor reducción en la presión dentro de la vía aérea colapsada y a un mayor estrechamiento. Cuando los perros braquicefálicos tratan de exhalar con más fuerza, las presiones decrecen más y se incrementa así el colapso de la vía aérea. Si estos eventos ocurren en cachorros jóvenes con cartílagos más blandos y flexibles, podría pasar que se llegara a un colapso fijo completo, ya que la vía aérea inmadura tiene una flexibilidad mayor en comparación con la de los adultos. Esto ocurre en cachorros que presentan estertores respiratorios y ronquidos durante su primera semana de vida (De Lorenzi y col., 2009).

5.2. Narinas estenóticas

Las ventanas nasales están formadas por un esqueleto cartilaginoso, cubierto en el lado externo por epitelio espesado y en la zona interna por mucosa. En las razas braquicéfalas las láminas de cartílago se acortan, engrosan y se desplazan hacia medial de modo que el pasaje es obliterado. El cartílago parietal dorsal, el más grande de los cartílagos nasales, ocupa la zona más lateral de la ventana. El resultado de esto es la reducción de cada fosa nasal a una abertura vertical (figura 8) (Orsher, 1996).

5.3. Paladar blando elongado

En los braquicéfalos el paladar blando se extiende más allá de la epiglotis dentro de la laringe donde bloquea el pasaje normal del aire en el interior de la laringe y tráquea (figura 9). Según Orsher (1996), el incremento del esfuerzo inspiratorio requerido para superar esta obstrucción causa aleteo y vibración del paladar blando, con el resultante estridor. Con las pronunciadas fluctuaciones de la presión aérea que se desarrollan durante el jadeo, se establece la turbulencia, la cual puede traumatizar el paladar blando produciendo inflamación, edema, tumefacción y con el tiempo alargamiento adicional del paladar y mayor obstrucción.

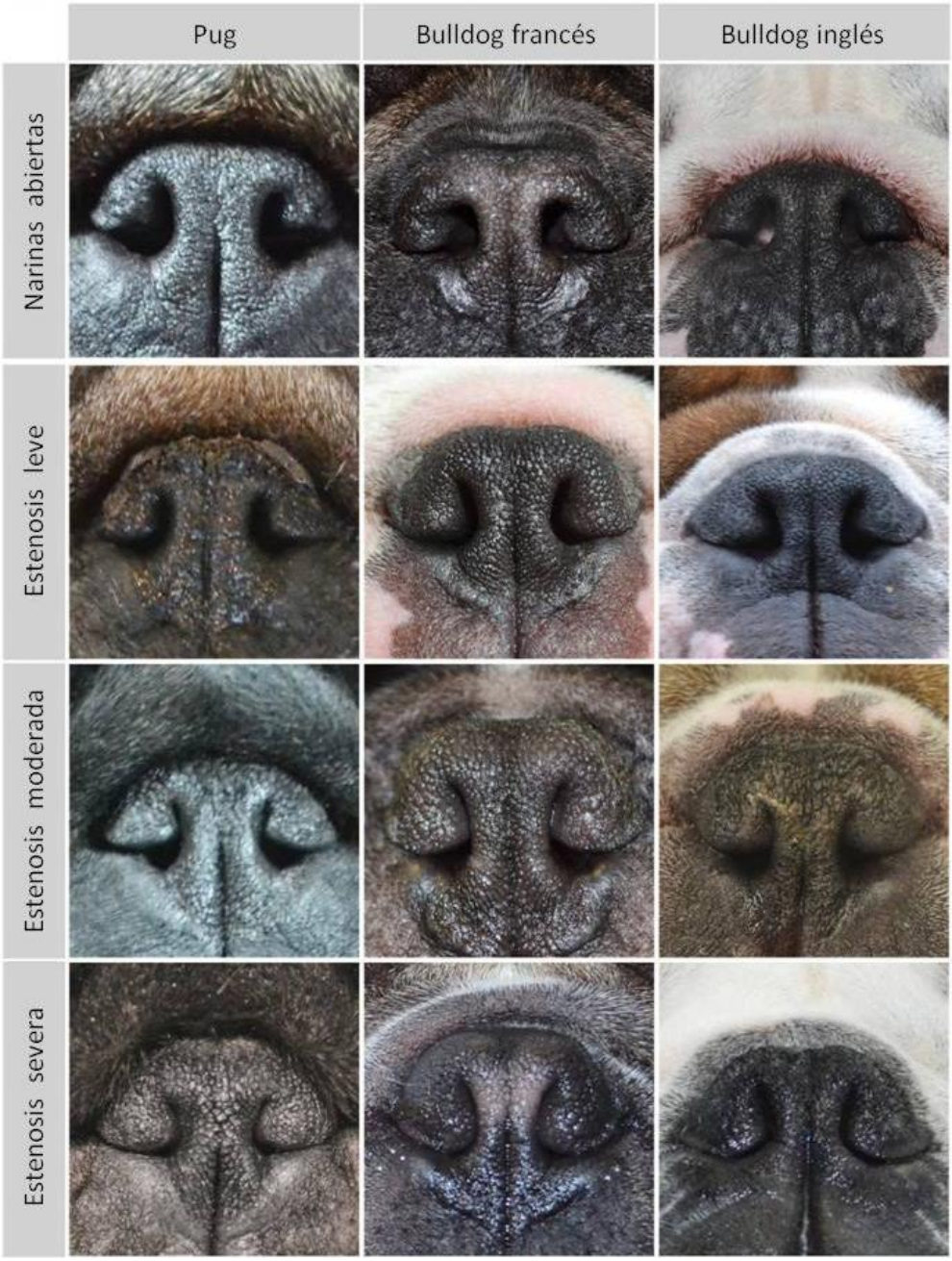

Figura 8. Diferentes grados de estenosis nasal en Pug, Bulldog francés e inglés. Estenosis leve: narinas levemente estrechas en donde la pared lateral de la narina no toca a la pared medial; estenosis moderada: la pared lateral toca la pared medial en la parte dorsal de la narina y ésta se abre solo en su base; estenosis severa: las narinas están casi cerradas (recuperado de: Liu y col., 2017b).

En ocasiones el paladar blando es succionado dentro de la abertura glótica, causando una obstrucción respiratoria casi completa. Más recientemente, se ha demostrado mediante tomografías computarizadas y exámenes histológicos, un engrosamiento patológico adicional del paladar blando, es decir, una hiperplasia, la cual según algunos autores podría jugar un papel principal en la obstrucción nasofaríngea (Nöller y col., 2008; Grand y Bureau, 2011; Crosse y col, 2015; Heidenreich y col, 2016).

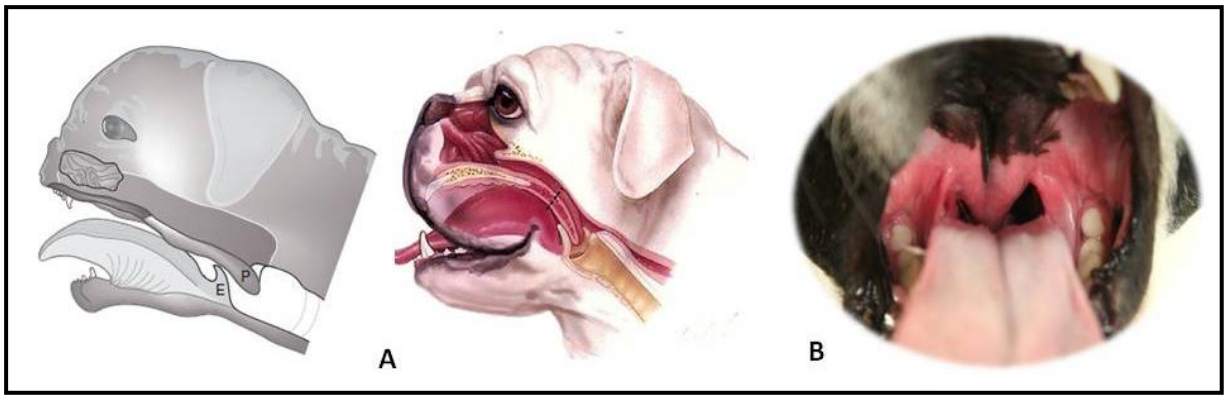

Figura 9. Paladar blando elongado. A. Esquema y dibujo de la cabeza en un corte sagital donde se representa al paladar blando (P) sobrepasando la epiglotis (E) (recuperado de: Tobías, 2010). B. Fotografía del istmo de las fauces donde se aprecia la terminación del paladar blando, en forma puntiaguda cuando está elongado. Elaboración propia.

Nöller y col. (2008), estudiando los componentes anatómicos del síndrome en perros de las razas Pug y Bulldog francés mediante tomografía computarizada (TC), encontraron que el paladar blando de los Pug puede ser de tres a cuatro veces más grueso que el de un Pastor alemán, y discutieron sobre la necesidad de un nuevo enfoque terapéutico que apuntara a reducir no solo el largo sino el grosor del paladar blando. Concluyeron además que el incremento en el volumen de esta estructura podría resultar en un colapso de la nasofaringe. Grand y Bureau (2011) demostraron una correlación positiva entre el grosor del paladar blando y la severidad de los signos clínicos, pero no así entre el largo del paladar blando y la severidad del síndrome, como ha sido demostrada en otros trabajos. Por esto, los autores suponen que la elongación del paladar blando pueda ser inconstante en perros con síndrome braquicefálico severo. Además, este estudio se basó en imágenes de TC estáticas en perros dormidos, por lo que faltó evaluar las características dinámicas de la fase respiratoria en perros despiertos para su comparación. Estos autores opinan que el grosor significativo del paladar blando podría considerarse como un nuevo componente en el síndrome del braquicefálico. Si este engrosamiento es una anormalidad primaria o un evento secundario no ha podido ser determinado, si bien hay evidencia que apunta a lo segundo. En ese sentido, Pichetto y col. (2015) describen la histología de la parte caudal del paladar blando de perros braquicefálicos neonatos y notan la ausencia de las características encontradas previamente en adultos, como epitelio superficial engrosado, tejido conectivo edematoso y glándulas mucosas hiperplásicas (Pichetto y col., 2011). Para los autores, este hecho apoya la hipótesis de que estos cambios ocurren durante la vida postnatal y podrían deberse a la turbulencia en la vía aérea y al barotrauma crónico consecuente. En otras palabras, estas modificaciones podrían ser inducidas como una adaptación al incremento en la resistencia del flujo de aire intranasal a nivel de las narinas, vestíbulo nasal o cavidad nasal.

5.4. Turbinados nasofaríngeos – Cornetes nasales aberrantes

Han sido descritos en perros braquicefálicos dos tipos principales de cornetes nasales de crecimiento aberrante: uno rostral, que obstruye el pasaje nasal, y otro caudal, que obstruye las coanas (figura 10). Mediante TC estos cornetes se caracterizaron por tener laminillas gruesas y pocas ramificaciones (Oechtering y col., 2007).

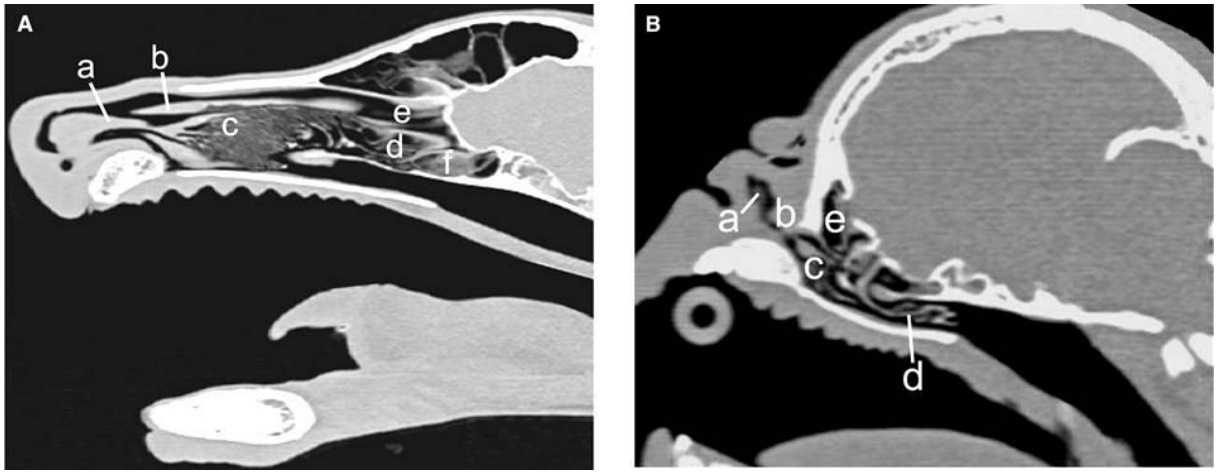

Figura 10. Cornetes nasales aberrantes. TC sagital de un perro Pastor alemán (A) y un Pug (B) mostrando la *plica alaris* (a), *plica recta* (b), el cornete nasal ventral (c), cornete nasal medio (d), cornete nasal dorsal (e) y endoturbinados (f). Nótese los turbinados aberrantes caudales del cornete nasal medio extendiéndose dentro del meato nasofaríngeo en el Pug (B) (recuperado de: Schuenemann y Oechtering, 2014b).

Los cornetes aberrantes fueron encontrados en 21% de perros braquicefálicos (Ginn y col., 2008), si bien este porcentaje aumenta considerablemente cuando se evalúan perros con distrés respiratorio causado por el síndrome (Oechtering y col., 2016a). Es así que estos últimos autores encontraron turbinados aberrantes rostrales en perros Pug, Bulldog francés y Bulldog inglés en el 91%, 56% y 36% respectivamente de los perros implicados en su estudio. Los turbinados aberrantes caudales obstruyendo el meato nasofaríngeo fueron comúnmente encontrados en el 67% del total de estas tres razas. Otro estudio, en cambio, reveló que el 100% de los perros Bulldog inglés evaluados mediante TC presentaron cornetes aberrantes caudales de grado medio a moderado protruyendo en la nasofaringe, a pesar de la ausencia de signos clínicos de distrés respiratorio (Vilaplana Grosso y col., 2015). Estos autores hipotetizan que la ausencia de signos clínicos podría deberse a que los perros de su estudio eran jóvenes (de no más de dos años de edad).

Los cornetes nasales de crecimiento aberrante han sido asociados a anomalías en la conformación del cráneo. Por ejemplo, la rotación dorsal del hueso maxilar y la desviación del septo nasal reportada en los Pug han sido discutidas como causa potencial de cornetes aberrantes (Dupré y Heidenreich, 2016; Oechtering y col., 2016a).

Pero no solo este tipo de cornetes son la causa de una obstrucción del pasaje de aire a través de la cavidad nasal. Schuenemann y Oechtering (2014a y b) evaluaron mediante rinoscopía la prevalencia de los puntos de contacto de la mucosa intranasal en 82 perros braquicefálicos (42 Pug y 40 Bulldog francés) y 25 normocefálicos, encontrando que el 87% de las cavidades de perros braquicefálicos evaluadas tuvieron contactos entre sus estructuras intranasales. Puntos de contacto numerosos reducen el lumen del pasaje intranasal e indica una potencial obstrucción intranasal. Los Bulldog francés tuvieron una prevalencia significativamente mayor que los Pug respecto a los puntos de contacto de la mucosa intranasal. Desviaciones del septo estuvieron presentes en el 62% de los perros braquicefálicos.

Recientemente, Heidenreich y col. (2016) describieron nuevamente las dimensiones de la nasofaringe en las razas Pug y Bulldog francés con el objetivo de localizar el área de la vía aérea que posee las dimensiones más pequeñas. El largo y ancho del paladar blando, el área de corte transversal del pasaje de la vía aérea dorsal al paladar duro y blando, y el área de corte transversal del seno frontal fueron medidas y normalizadas para los índices de peso corporal y craneal de cada perro antes de ser analizados y comparados estadísticamente entre las razas. Los turbinados nasofaríngeos y el espacio circundante de la vía aérea, y la posible relación entre la angulación del diente canino y la severidad de la obstrucción de la vía aérea fueron evaluados. Los perros Pug tuvieron un área de corte transversal de la vía aérea dorsal al paladar duro y blando más chica que los perros Bulldog francés. En ambas razas, el área de corte transversal más chica de la nasofaringe fue la localizada dorsalmente a la terminación caudal del paladar blando. El paladar blando en los Pug fue significativamente más corto que en los Bulldog francés y también significativamente más delgado cuando se lo normalizó con los índices craneales de cada perro. Los perros Pug exhibieron más frecuentemente turbinados nasofaríngeos. Además tuvieron cavidades llenas de aire significativamente más chicas en la ubicación del seno frontal. No se observó una correlación entre las dimensiones de la nasofaringe y la angulación del diente canino. Se puede concluir entonces que los perros Pug tienen un área de corte transversal de la nasofaringe más chica que los Bulldog francés a pesar de tener un paladar blando con menores dimensiones.

5.5. Tráquea hipoplásica

La hipoplasia traqueal es un hallazgo común en varios pacientes con síndrome del braquicefálico. Los perros afectados tienen los anillos cartilaginosos de la tráquea pequeños con las terminaciones superpuestas y una membrana traqueal dorsal estrecha o ausente (figura 11, B y C). La hipoplasia traqueal típicamente involucra la totalidad de la tráquea, con un lumen uniformemente estrecho desde la laringe hasta la carina (Wykes, 1991; Coyne y Fingland, 1992).

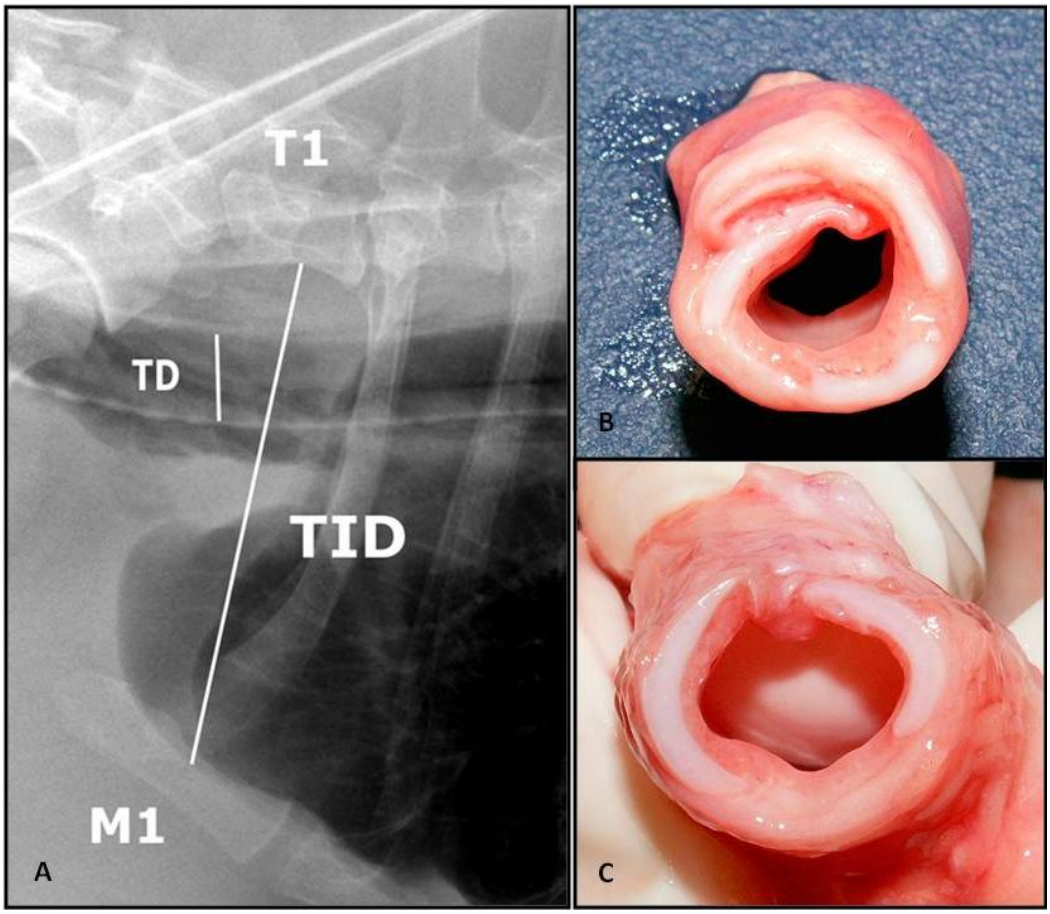

Figura 11. Hipoplasia traqueal. A. Radiografía lateral de tórax mostrando el diámetro traqueal (TD) y el diámetro de la entrada del tórax (TID), tomado desde el aspecto ventral de T1 al aspecto dorsal del esternón en su punto más estrecho (M1) (recuperado de: Meola, 2013). B y C. Sección transversal de tráquea hipoplásica de un cachorro Bulldog inglés que murió de bronconeumonía, obtenida en la necropsia. En el aspecto dorsal de la tráquea los cartílagos están solapados, cubiertos por una gruesa banda de tejido conectivo (B), que luego de ser disecada y cortada, el lumen traqueal es expandido a su diámetro normal (C) (recuperado de: Clarke y col., 2011).

La hipoplasia traqueal se define como la proporción (ratio) entre el diámetro traqueal (TD) y el diámetro de la entrada torácica (TID), TD/TID, menor a 0,2 en perros no braquicefálicos y menor a 0,16 en braquicefálicos (figura 11, A). Dentro de los braquicefálicos, el Bulldog inglés es el más comúnmente afectado, y en esta raza ha sido definida como un ratio TD/TID menor a 0,12 (Wykes, 1991).

La hipoplasia traqueal puede exacerbar los signos respiratorios asociados con el síndrome del braquicefálico porque incrementa la resistencia al flujo de aire, y se la ha considerado como un indicador pronóstico negativo cuando ocurre en asociación con el síndrome (Hendricks, 1992). Sin embargo, otros autores no asociaron esta patología con peores pronósticos luego de la cirugía correctiva del síndrome (Pink y col., 2006; Riecks y col., 2007), o la consideran como de mínima contribución al mismo (Dupré y col., 2012).

5.6. Colapso bronquial

El colapso bronquial fue encontrado correlacionado significativamente con la severidad del colapso laríngeo. Los bronquios del lado izquierdo fueron generalmente más afectados de colapso bronquial que los del lado derecho, y más comúnmente el bronquio craneal izquierdo, según De Lorenzi y col. (2009) en un estudio realizado en 40 perros braquicefálicos. La raza más severamente afectada fue la Pug, tanto para el colapso laríngeo como para anormalidades bronquiales, seguida por las razas Bulldog inglés y Bulldog francés. En la discusión del trabajo los autores hipotetizan que el colapso bronquial puede estar causado por la resistencia resultante de la obstrucción del tracto respiratorio superior, lo que hace que estos perros deban generar para respirar grandes cambios de presiones durante la inspiración y espiración. Mientras que el colapso dinámico de la vía aérea usualmente ocurre en la porción extratorácica durante la inspiración, esto ocurre en la porción intratorácica del tracto respiratorio durante la espiración forzada. Cuando estos cambios se producen como consecuencia de anormalidades congénitas que abarcan la nariz y faringe, causando que los cachorros requieran esfuerzos respiratorios exagerados durante la inspiración y espiración desde su nacimiento, este esfuerzo respiratorio exagerado en animales jóvenes con cartílagos más flexibles sería la causa tanto para el colapso laríngeo como para las anormalidades bronquiales, y de ahí se explicaría la correlación que existe entre estas patologías.

En otro trabajo, la reducción del diámetro del bronquio principal izquierdo con cierre parcial o casi completo de los cartílagos se presentó en el 70% de los perros braquicefálicos. Los autores postulan que el colapso del bronquio principal izquierdo es probablemente un evento secundario inducido por el incremento de presión negativa necesaria durante la inspiración, junto con la conformación anatómica de las estructuras intratorácicas (agrandamiento del corazón derecho) (Bernaerts y col., 2010).

5.7. Enfermedades laríngeas - Colapso laríngeo

Las enfermedades laríngeas asociadas con el síndrome del braquicefálico se piensan que son secundarias al flujo de aire turbulento y a las altas presiones negativas producidas en la faringe. Incluyen: edema de la mucosa, sáculos laríngeos evertidos y colapso laríngeo. La eversión de sáculos y tonsilas contribuye a incrementar la masa de tejido en la región faríngea y a estrechar la laringe (Wykes, 1991). La eversión de los sáculos es considerada el primer paso del colapso laríngeo (figura 12). La etapa 2 se caracteriza por un desplazamiento medial de los procesos cuneiformes de los cartílagos aritenoides, y la etapa 3 por un colapso de los procesos corniculados con pérdida del arco dorsal de la glotis (Leonard, 1960; Pink y col., 2006). La incidencia de colapso laríngeo en perros afectados varía desde 50% hasta 95% (De Lorenzi y col., 2009). Existen estudios que reportan que el tamaño de la glotis es más chico en perros Pug (Caccamo y col., 2014) y que

también son más frecuentemente afectados de colapso laríngeo severo que los Bulldog francés (Haimel y Dupré, 2015). En esta raza, los cartílagos aritenoides pueden incluso invertirse dentro del lumen laríngeo como consecuencia de falta de rigidez (condromalacia), lo que hace incapaz a la laringe de resistir las altas presiones negativas.

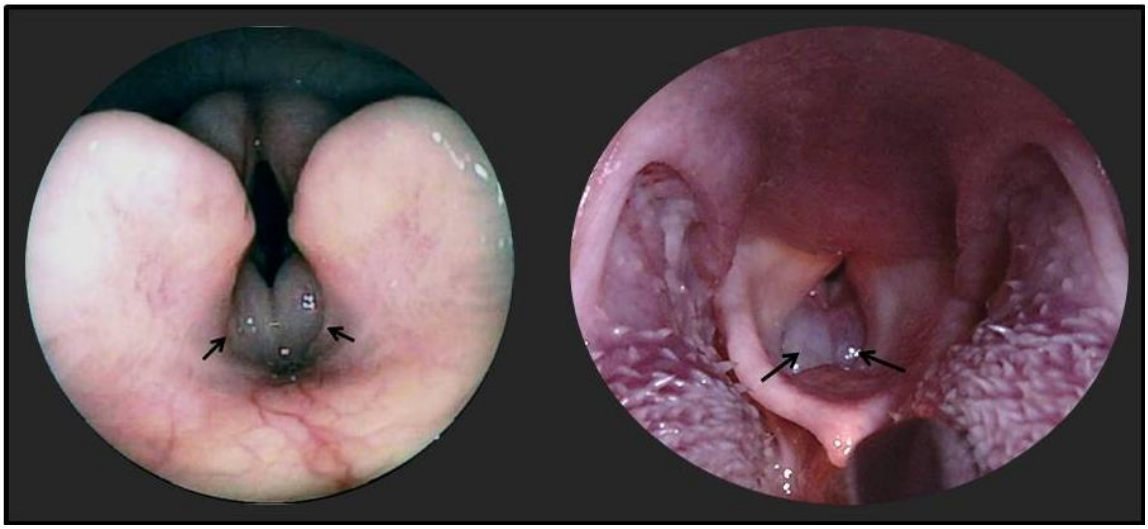

Figura 12. Eversión de sáculos laríngeos (colapso laríngeo de grado 1). Vista laringoscópica de la glotis de dos perros Bulldog francés. Las flechas muestran los sáculos laríngeos evertidos, por detrás de los procesos cuneiformes de los cartílagos aritenoides. En la imagen de la derecha, el paladar blando elongado cubre los procesos corniculados de los aritenoides (adaptado de García-Sancho y col., 2013, y Dupré y Heidenreich, 2016).

El colapso laríngeo ocurre como resultado de la pérdida de la función de soporte de los cartílagos. Representa una forma muy avanzada del síndrome. Los procesos corniculados y cuneiformes de los cartílagos aritenoides son atraídos hacia medial por la presión negativa inspiratoria excesiva. El colapso laríngeo es una enfermedad progresiva en donde el pronóstico empeora con el tiempo. Conjuntamente, las narinas estenóticas, el paladar blando elongado y los sáculos laríngeos evertidos predisponen a un estrés anormal dentro de la laringe que lleva a distorsión progresiva y finalmente a colapso de los cartílagos aritenoides (Monnet, 2015).

Tres grados de colapso laríngeo han sido descritos (Leonard, 1960). El primer grado del colapso incluye la eversión de los sáculos laríngeos dentro de la cavidad de la glotis (figura 12). Esto es causado por una presión negativa anormal creada durante la inspiración. El vacío que se desarrolla en la glotis resulta de un esfuerzo inspiratorio incrementado necesario para ventilar a través de las narinas estenóticas y el paladar blando elongado. La inflamación y el edema de la mucosa usualmente acompañan a la eversión de los sáculos y contribuye a la disnea. Durante el estado 2, el proceso cuneiforme de cada cartílago aritenoide, que normalmente se extiende hasta la región caudolateral de la faringe durante la inspiración, pierde su rigidez y gradualmente colapsa dentro de la luz laríngea. En el estado 3, el proceso corniculado de cada aritenoide, que normalmente mantiene el arco dorsal de la

glotis, colapsa hacia la línea media, resultando en un colapso completo de la laringe (Monnet, 2015).

En el trabajo de Caccamo y col. (2014), se evaluaron 40 perros con síndrome del braquicefálico con colapso laríngeo de grado 1 (sáculos laríngeos evertidos) a los que se les realizó endoscopía de la glotis y radiografías del cráneo para mediciones. Se estudió la morfometría laríngea comparando las tres razas (Bulldog inglés, Bulldog francés y Pug), y se evaluó la correlación entre las medidas de la glotis y el cráneo. Se buscó conocer también si era posible predecir la forma de la laringe (sobre todo una abertura de glotis estrecha) basado en el estudio morfométrico del cráneo. El índice glótico mostró una tendencia creciente, siendo más chico en la raza Pug y progresivamente más grande en Bulldog francés y Bulldog inglés. La diferencia fue significativa entre los Pug y Bulldog inglés, teniendo los Pug una forma de glotis más estrecha (más elíptica en Pug, más redondeada en Bulldog inglés y entre medio en Bulldog francés) (figura 13). Por otra parte no fueron encontradas correlaciones significativas entre la edad y el índice glótico, ni entre la masa corporal y el índice glótico. No fueron encontradas correlaciones estadísticas entre las medidas lineares de la glotis y el cráneo y entre los índices glótico y craneano entre las tres razas. La comparación del índice craneano entre las tres razas no mostró diferencias significativas, indicando una morfología craneal similar. Por lo tanto, el índice craneano no sería un buen indicador para predecir la morfología glótica. El índice glótico podría representar una forma objetiva de evaluar la anatomía laríngea y monitorizar la progresión de la enfermedad en diferentes razas braquicefálicas, concluyeron los autores de este trabajo.

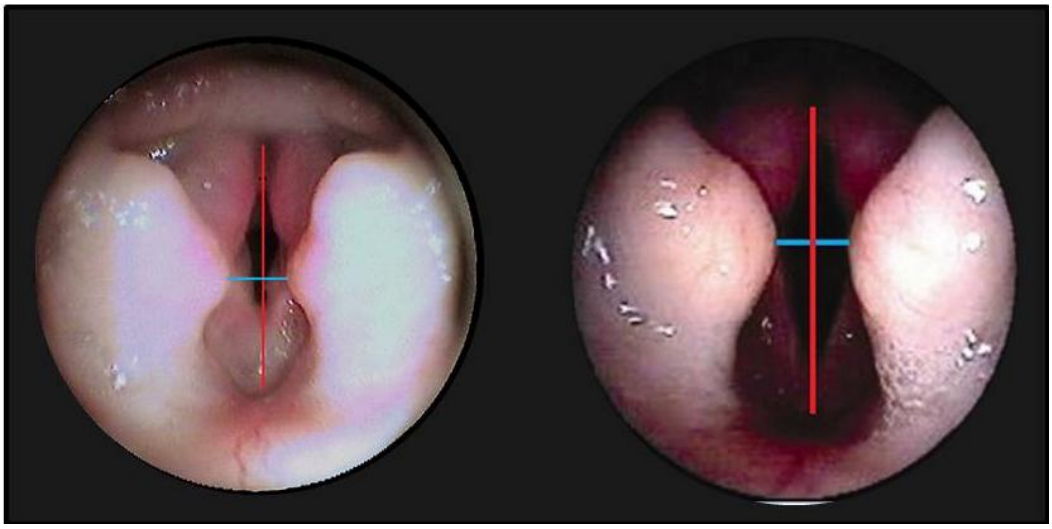

Figura 13. Índice glótico. Imagen endoscópica de la laringe de un Pug (izquierda) y un Bulldog inglés (derecha), mostrando las medidas lineares que se toman para calcular el índice glótico: diámetro transversal en azul y diámetro longitudinal en rojo (recuperado de: Caccamo y col., 2014).

Los estados avanzados de colapso laríngeo han sido asociados con peores pronósticos, y se ha recomendado la traqueostomía permanente como un

procedimiento de salvataje en estos casos (Harvey, 1983; Koch y col., 2003; Monnet, 2003; Hedlund, 2007). Estudios más recientes han reportado una marcada mejoría luego de la cirugía estándar en perros con síndrome del braquicefálico a pesar de tener grados avanzados de colapso laríngeo (Poncet y col., 2006; Torrez y Hunt, 2006; De Lorenzi y col., 2009). Haimel y Dupré (2015) no encontraron una correlación entre la severidad del colapso laríngeo y los signos respiratorios tanto pre como pos tratamiento quirúrgico. Por lo que estos autores sugieren que el grado de colapso laríngeo no debería ser usado solo como indicador de severidad del síndrome y que un grado avanzado de colapso laríngeo no impediría una marcada mejoría luego de la cirugía.

5.8. Otras enfermedades laríngeas

Los **quistes epiglóticos** y el **granuloma laríngeo** son otros hallazgos que se han reportado en perros con síndrome del braquicefálico. En humanos, las causas más comunes de granuloma laríngeo son intubación, abuso crónico de las cuerdas vocales y reflujo gastroesofágico. Bernaerts y col. (2010), describen las “lesiones de beso” (*kissing lesions*) secundarias al colapso laríngeo intermitente como las posibles responsables del granuloma laríngeo.

El desplazamiento estático de la **mucosa glosoepiglótica** puede ocurrir en pacientes con síndrome, como se describió en un reporte de un Bulldog inglés evaluado por disnea aguda (Schabbing y Seaman, 2017). En este trabajo el examen laringoscópico reveló una mucosa glosoepiglótica redundante y desplazada, con edema severo difuso, lo que causaba una obstrucción completa de la laringe y atrapamiento de la epiglotis. El desplazamiento estático de la mucosa glosoepiglótica fue determinado como el componente principal de la disnea en este paciente.

5.9. Enfermedades del sistema digestivo

La disfagia, el vómito y la regurgitación son signos clínicos comunes en razas braquicefálicas, e investigaciones en perros afectados por el síndrome han mostrado anomalías concurrentes esofágicas, gástricas o duodenales. Se cree que la presión negativa intratorácica generada por el esfuerzo inspiratorio incrementado es la mayor causa de reflujo gastroesofágico. La asociación de regurgitación y vómito puede contribuir a la inflamación del esófago, faringe y laringe (Dupré y Heidenreich, 2016).

La hernia hiatal y la estenosis pilórica también han sido descritas en perros con síndrome del braquicefálico. Asimismo, cambios endoscópicos e histológicos en el tubo digestivo pueden encontrarse. En un estudio con 73 perros braquicefálicos, con una o más anormalidad del tracto respiratorio superior, el 97% de ellos presentaron anormalidades esofágicas, gástricas o duodenales basado en evaluación

endoscópica y biopsias histológicas. Los hallazgos endoscópicos más comunes fueron desviación esofágica, atonía de cardias, reflujo gastroesofágico, hernia hiatal, estasis gástrica, hiperplasia de mucosa pilórica, estenosis pilórica, atonía pilórica, reflujo duodenogástrico, esofagitis distal y duodenitis difusa (figura 14), y los histológicos fueron gastritis difusa o folicular y duodenitis linfoplasmocítica (Poncet y col., 2005). La endoscopía demostró anormalidades en el tracto digestivo superior incluso en perros sin signos clínicos. Más aún, la evaluación histológica (biopsias) mostró en algunos casos lesiones inflamatorias que no fueron visibles macroscópicamente por endoscopía. Debido a esto, se postula que ningún perro con problemas respiratorios está exento de tener anormalidades asociadas del tracto gastrointestinal. La relación entre los signos respiratorios y digestivos fue demostrada por análisis estadísticos siendo muy significativa en perros Bulldog francés y perros braquicefálicos machos y pesados. Fue notado también que la severidad de los signos respiratorios influía en la severidad de los signos digestivos y viceversa.

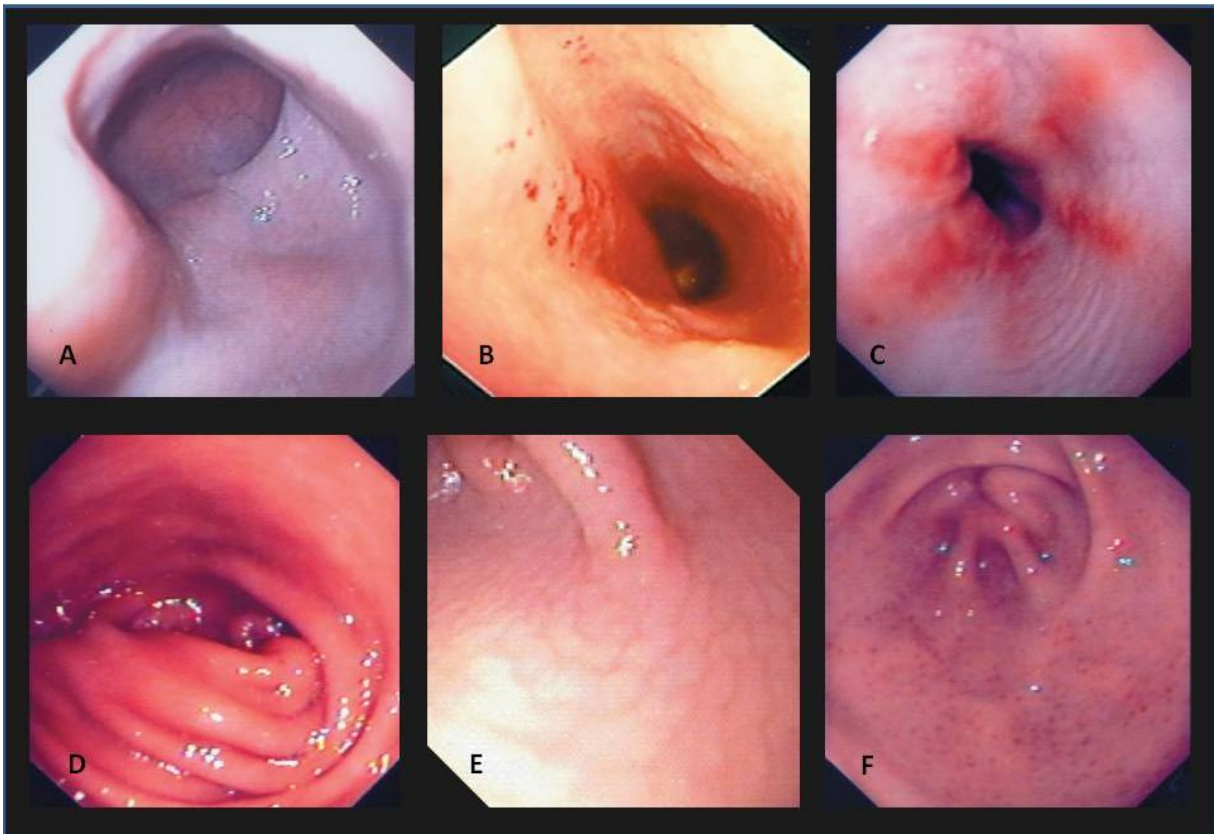

Figura 14. Alteraciones esofágicas y gastroduodenales diagnosticadas mediante endoscopía. A. Desviación esofágica: el esófago está anormalmente largo y tortuoso. B. Esofagitis distal severa: existe congestión y erosión severa de la mucosa esofágica distal. C. Anormalidades gastroesofágicas: lesión erosiva de la mucosa esofágica distal con incontinencia del cardias (reflujo gástrico). D. Hiperplasia de la mucosa del píloro. E. Inflamación gástrica (crónica). F. Inflamación gástrica: múltiples lesiones puntiformes de la mucosa sugiriendo una gastritis folicular (recuperado de: Poncet y col., 2005).

Poncet y col. (2005) discuten algunas causas y asociaciones entre las alteraciones digestivas encontradas. Se asoció la esofagitis distal con atonía del cardias y reflujo gastroesofágico, así como con vómito crónico, vaciado gástrico lento y hernia hiatal. El vómito recurrente genera una alta presión positiva abdominal, que asociado a una presión intratorácica negativa generada por el esfuerzo inspiratorio incrementado en estas razas, facilitarían el desarrollo de los signos. La aerofagia crónica contribuye también a aumentar la presión intragástrica. El reflujo gastroesofágico, asociado o no con regurgitación y vómito, puede contribuir a la inflamación de la faringe y laringe y por lo tanto a la sintomatología del tracto respiratorio alto. Por otro lado se hipotetiza que el distrés respiratorio podría estimular al sistema nervioso simpático, quien disminuiría la motilidad gástrica e incrementaría el tiempo de vaciado gástrico. Además, la dilatación del antro pilórico estimularía a las células productoras de gastrina, responsables de hiperplasia muscular.

Otro estudio centrado en la descripción de los hallazgos endoscópicos en perros Bulldog francés con síndrome braquicefálico, revela que todos los perros estudiados presentaron alteraciones de la vía digestiva alta, además de las alteraciones respiratorias típicas ya descritas. La mitad de los perros mostraron una imagen compatible con esofagitis por reflujo, estando asociada en todos los casos a la existencia de contenido gástrico en el esófago durante la realización de la endoscopía o de un esfínter gastroesofágico incompetente. Se observó dilatación esofágica en el 44% de los pacientes, pudiendo este hallazgo estar relacionado con la existencia de regurgitaciones e hipersalivación presentes en algunos de ellos (García-Sancho y col., 2013). Alguno de estos perros presentaron esófagos con un diámetro mayor al normal y con una trayectoria recta, distinto a lo que habían observado previamente Poncet y col. (2005), que describieron la presencia de desviaciones esofágicas o esófagos redundantes, de diámetro normal pero excesivamente elongados con una trayectoria tortuosa.

Un estudio más reciente, en donde se evaluó el reflujo gastroesofágico en perros braquicefálicos con síndrome y perros no braquicefálicos normales, revela que los perros braquicefálicos presentan un pH esofágico menor que los perros controles. Sin embargo, no hubo diferencia significativa en el porcentaje de perros con reflujo gastroesofágico entre los braquicefálicos y los controles normales (Shaver y col., 2017).

En relación a las hernias de hiato, los trabajos de Poncet y col. (2005 y 2006) describen la existencia de estas hernias deslizantes en los Bulldog inglés y francés. Las hernias de hiato descritas por García-Sancho y col. (2013) son de tipo paraesofágico. Este tipo de hernias son mucho menos frecuentes y se asocian menos al reflujo gastroesofágico, ya que se supone que el esfínter gastroesofágico permanece funcional y en una localización intraabdominal normal. Por ello, les resultó difícil a estos autores explicar la presencia de hernias de tipo paraesofágico entre los perros de su estudio, así como su implicación en los signos clínicos presentes en estos animales.

En estudios comparativos entre las razas Bulldog francés y Pug, se encontró que los perros Bulldog francés presentan signos digestivos con mayor frecuencia y de grado más alto que los Pug (ambas razas con edades similares y con grados respiratorios comparables) (Roedler y col., 2013; Haimel y Dupré, 2015). Estos autores no encontraron una correlación entre los signos respiratorios y digestivos como fue observado por Poncet y col. (2005 y 2006).

5.10. Complicaciones sistémicas

Complicaciones médicas que pueden tener los perros braquicefálicos debido a la conformación de su cráneo incluyen dermatitis en los pliegues de la piel, maloclusión, hidrocefalia y parálisis del nervio facial (Meola, 2013). Muchas razas braquicefálicas incluidas Bulldog inglés, Bóxer y Bulldog francés son conocidas por tener una incidencia mayor en anormalidades cardíacas congénitas.

La ventilación pulmonar inadecuada debido a la obstrucción de la vía aérea superior puede llevar a una reducción en la concentración de oxígeno arterial. La hipoxia es un potente vasoconstrictor pulmonar para desviar la sangre de alvéolos poco ventilados. La vasoconstricción pulmonar y la hipertensión pulmonar resultan en *cor pulmonale* y falla cardíaca derecha (Monnet, 2015).

La obstrucción crónica de la vía aérea superior en perros braquicefálicos tiene también efectos inflamatorios sistémicos. Biomarcadores proinflamatorios y antiinflamatorios como el factor de necrosis tumoral alfa, interleucinas 10, 13, 17A y óxido nítrico pueden estar incrementados en perros con síndrome del braquicefálico (Rancan y col., 2013). Los marcadores inflamatorios pueden ser útiles en el futuro para evaluar la severidad del síndrome y respuesta al tratamiento (Meola, 2013).

Los perros braquicefálicos han demostrado tener un mayor volumen celular sanguíneo e hipertensión que los no braquicefálicos. Hoareau y col. (2012) evaluaron la presión arterial y los gases sanguíneos arteriales en perros braquicefálicos. Los hallazgos más importantes de este estudio fueron que los perros braquicefálicos tuvieron una presión parcial arterial de oxígeno (PaO_2) significativamente menor, y mayores $PaCO_2$, hematocrito y presión sanguínea arterial cuando se los comparó con perros no braquicefálicos. En la discusión del trabajo los autores plantean que la patogénesis de la disfunción de la vía aérea superior en perros braquicefálicos es similar a la vista en humanos que sufren de Síndrome de apnea-hipopnea del sueño (SAHS). Este síndrome ha sido relacionado con hipoxemia crónica. Hipoxemia, y en menor grado hipercapnia, son los principales estímulos para la activación de quimiorreceptores periféricos en el arco aórtico y cuerpo carotideo. Una vez que esta información ha sido procesada en el tronco encefálico, se elabora una respuesta cardiorrespiratoria: en presencia de hipoxemia e hipercapnia, se producirá un aumento en la ventilación minuto, un tono vascular simpático-excitatorio, y un tono vagal hacia el corazón, determinando bradicardia e incremento de presión sanguínea. Al mismo tiempo, el incremento en

la ventilación minuto (taquipnea e hiperpnea) estimulará a los receptores “del tramo baropulmonar”, resultando en una frecuencia cardíaca más alta de la normal. La raza Bulldog inglés ha sido establecida como modelo de estudio para el SAHS. Factores predisponentes identificados en humanos incluyen la estrechez del pasaje de aire, obesidad y congestión nasal, y similares anormalidades en la conformación han sido descritas en perros Bulldog inglés. Estos autores citan estudios donde se ha demostrado que los músculos dilatadores de la vía aérea en perros Bulldog inglés pueden sufrir de una reducción en el tono lo cual permitirá progresivamente el cierre de la vía aérea superior. Esto ha sido documentado mediante histología y resonancia magnética. Las fibras musculares son progresivamente convertidas desde el tipo “a” al tipo “b” (estas últimas se contraen más fuertemente pero también más transitoriamente que las primeras). Una vez que la hipoxemia es detectada y el quimiorreflejo central disparado, el animal se despierta abruptamente y los músculos encargados de la apertura de la vía aérea superior rápidamente se contraen con fuerza. De forma crónica, este cambio abrupto en el tono muscular lleva a inflamación, edema y fibrosis. Esto disminuye aún más la habilidad de los músculos para mantener la vía aérea permeable, desencadenando en un colapso laríngeo. Así, los perros braquicefálicos con el tiempo, corren el riesgo de empeorar la obstrucción de la vía aérea superior.

Basado en lo establecido en informes anteriores sobre colapso bronquial en perros braquicefálicos, Hoareau y col. (2012) postulan que las vías aéreas inferiores en estos perros están expuestas a presiones negativas altas y recurrentes debido al esfuerzo necesario para superar la resistencia de la vía aérea superior. El barotrauma recurrente tiene el potencial de conducir a la formación de edema, inflamación y fibrosis de la vía aérea inferior y parénquima pulmonar. Esto contribuye a la baja PaO_2 observada en estos perros.

Además de una menor PaO_2, los autores también observaron concentraciones de hemoglobina y hematocrito más altas que los controles. Esto podría deberse a un mecanismo compensatorio para mantener un contenido de oxígeno arterial normal. La hipoxia crónica es un fuerte estímulo para la producción de glóbulos rojos a través de la estimulación y producción de eritropoyetina. En este estudio, los perros jóvenes no mostraron diferencias significativas cuando se los comparó con controles, sin embargo los perros más viejos tuvieron concentraciones de hemoglobina significativamente más altas. Esto podría representar un empeoramiento del trastorno de intercambio gaseoso a medida que aumenta la edad del animal, concluyeron los autores.

Este estudio también demostró que la presión sanguínea arterial fue significativamente mayor en perros braquicefálicos que en los no braquicefálicos (controles). Los mecanismos como la activación del sistema renina-angiotensina-aldosterona, la rigidez de la pared arterial, el daño oxidativo, la disfunción endotelial y la inflamación sistémica han demostrado contribuir a la hipertensión en pacientes con SAHS.

Posteriormente, Mellema y Hoareau (2014) discuten y sugieren que los perros braquicefálicos no están típicamente en un estado de acidosis respiratoria crónica y compensada mientras están despiertos y alerta, sino que al igual que el SAHS en humanos, el síndrome del braquicefálico es caracterizado por episodios de hipercapnia frecuentes, recurrentes, transitorios y de auto-resolución mientras el animal descansa o duerme. Por otro lado, estos autores relacionan los incrementos en la $PaCO_2$ con la hipomagnesemia encontrada en los perros de su estudio (de la raza Bulldog inglés). A su vez la deficiencia crónica de magnesio desencadena manifestaciones muy similares a las de un síndrome obstructivo de apnea del sueño, como son la hipertensión, hipercoagulabilidad, inflamación sistémica crónica de bajo grado y eventos cardíacos adversos, por lo que en algunos casos los signos clínicos atribuidos al síndrome pueden estar exacerbados por una deficiencia de Mg coexistente. Más aun, y basados en un modelo de estudio realizado con ovinos, en donde el incremento en la $PaCO_2$ inducida por la inhalación de dióxido de carbono era asociada con incrementos marcados de excreción urinaria de Mg, los autores sugieren que en algunos perros Bulldog inglés podría actuar un círculo vicioso de hipercapnia - deficiencia de Mg inducida, lo cual llevaría a debilidad en los músculos respiratorios y faríngeos y a una mayor hipercapnia.

Con respecto al estado de hipercoagulabilidad descrito en personas con SAHS, recientemente se lo ha identificado también en perros con síndrome braquicefálico severo (Hoareau y Mellema, 2015; Crane y col., 2017). En este último estudio se tomaron muestras de sangre venosa para análisis de tromboelastografía, determinación de hematocrito y conteo plaquetario. Los resultados de la tromboelastografía identificaron que todos los perros con síndrome fueron “hipercoagulables” comparados con los perros sanos, teniendo un tiempo de coagulación significativamente más corto. Estos perros también tuvieron evidencia de fibrinólisis retardada. En conjunto, estos hallazgos apoyan la existencia de un estado de hipercoagulabilidad en los perros braquicefálicos, y sugieren que este estado se amplifica cuando el síndrome se hace más severo.

En cuanto a los efectos de la **condición corporal** y la **obesidad**, mencionados como potenciales factores agravantes para el síndrome del braquicefálico, no se ha encontrado una correlación directa entre la condición corporal y la severidad de la obstrucción de la vía aérea superior (Hoareau y col., 2012). En el mismo sentido, Grand y Bureau (2011), tampoco encontraron diferencias significativas con respecto al peso del animal y la severidad del síndrome, ni entre el peso y el grosor o el largo del paladar blando. Pese a esto, algunos autores siguen considerando a la obesidad como un posible factor de riesgo para el síndrome del braquicefálico, o por lo menos un factor que exacerba la causa existente. Liu y col. (2017b) mencionan a la condición corporal como un factor de riesgo significativo en las razas Pug y Bulldog inglés, aunque no para el Bulldog francés. Estos autores encontraron que la obesidad impacta en la función respiratoria manifestándose en un detrimento en el volumen minuto e incremento en la frecuencia respiratoria, intolerancia al ejercicio, y disminución en la saturación de oxígeno arterial. Es posible también, que una

condición corporal alta en un perro afectado por el síndrome sea consecuencia de la propia enfermedad que limita las habilidades del animal para ejercitarse e incrementa así la probabilidad de que engorde (Packer y col., 2015). Hasta la fecha no existen estudios longitudinales que documenten la función respiratoria en perros afectados por el síndrome bajo un programa de control de peso (Liu y col., 2017a).

Se ha sugerido una predisposición en perros braquicefálicos a **lesiones subclínicas del oído medio**. En un estudio en donde se compararon las características de la TC del oído medio en grupos de perros no braquicefálicos y braquicefálicos a los que se les realizó TC de la cabeza por condiciones relacionadas a enfermedades del oído, los perros braquicefálicos presentaron la pared de la bulla significativamente más gruesa y el volumen luminal más pequeño cuando se los comparó con los no braquicefálicos. Nueve de los 25 perros braquicefálicos tuvieron contenido en el lumen de la cavidad timpánica. Dentro del grupo de los braquicefálicos, se identificó una diferencia significativa en el grosor del paladar blando en aquellos perros con contenido en el oído medio *vs* aquellos con la bulla llena de aire (Salguero y col., 2016).

6. DIAGNÓSTICO DEL SÍNDROME DEL BRAQUICEFÁLICO

El síndrome del braquicefálico es una enfermedad relacionada con la conformación en donde la obstrucción de la vía aérea superior es causada por una reducción desproporcional de los huesos de la cara con respecto a los tejidos blandos que se encuentran dentro del cráneo. Es por esto, que varios estudios se han enfocado en asociar medidas anatómicas con la severidad del síndrome, tomando en cuenta sobre todo las dimensiones internas de la vía aérea y tejidos blandos circundantes (Wykes, 1991; Grand y Bureau, 2011; Dupré y col., 2012; Heidenreich y col., 2016).

El diagnóstico usualmente se basa en lo que reporta el propietario del animal, en el examen clínico y en la imagenología. La radiología y la tomografía computarizada (TC) son parte del protocolo de diagnóstico. Una limitante de estas técnicas es que solamente pueden evaluar alteraciones estáticas. El síndrome del braquicefálico es una enfermedad dinámica y la extensión de la obstrucción depende de varios factores, como la etapa del ciclo respiratorio. Por esta razón, han sido exploradas otras formas de visualizar las alteraciones que se producen en un perro con síndrome, y en ese sentido, la endoscopía resulta relevante (Bernaerts y col., 2010; Grand y Bureau, 2011; Dupré y Heidenreich, 2016).

Recientemente, un test de función respiratoria objetivo y no invasivo que utiliza la pletismografía de cuerpo entero, ha sido desarrollado para diagnosticar y cuantificar la severidad del síndrome del braquicefálico (Talavera y col., 2006; Liu y col., 2016).

6.1. Examen clínico

Como el síndrome del braquicefálico es una enfermedad progresiva, los signos clínicos pueden variar desde incrementos mínimos en el esfuerzo respiratorio hasta crisis respiratorias severas que llevan al cierre de la vía aérea y colapso laríngeo, lo que requiere una intervención de emergencia. Los signos respiratorios típicos incluyen estertores, estridores, ronquidos, tos, intolerancia al ejercicio, esfuerzo respiratorio aumentado, hipertermia y colapso. Estos signos se exacerban con el aumento de la temperatura ambiente (Meola, 2013).

La evaluación inicial del animal debe comenzar durante el examen físico de rutina cuando éste es cachorro. La conformación de las narinas debe ser examinada en busca de estenosis. Pueden aparecer signos de estertores moderados y evidencia de esfuerzo respiratorio aumentado durante el examen clínico. Es necesario el diálogo con los responsables del animal sobre signos de intolerancia al ejercicio, ronquidos y respiración dificultosa cuando el cachorro duerme o juega (Meola, 2013). Asimismo, se recomienda aprovechar estas primeras consultas para advertir sobre la posible aparición de otros signos clínicos, los cuales pueden pasar desapercibidos o ser desestimados por el propietario al no asociar los mismos con un problema de salud en el animal. Este hecho ha sido documentado en algunos

trabajos en donde entre el 40 y el 60% de los tenedores de perros braquicefálicos afectados por el síndrome no habían podido reconocer los síntomas o la necesidad de un tratamiento al momento de realizado el diagnóstico (Packer y col., 2012; Liu y col., 2015 y 2016).

Continuando con el examen clínico, se deberá prestar atención a los ruidos respiratorios. Mientras que el ronquido es causado probablemente por turbulencias del aire en la región oro-faríngea, el sonido de alta frecuencia asociado con el esfuerzo inspiratorio extremo se relaciona con un compromiso más severo de la vía aérea cuando el flujo de aire turbulento pasa a través de la laringe colapsada o nasofaringe (Dupré y Heidenreich, 2016).

El patrón respiratorio también debe ser observado. Los perros se presentan con disnea inspiratoria que es corregida por una respiración a boca abierta si sólo las narinas están involucradas en el síndrome. Si el paladar blando está elongado, los sáculos laríngeos evertidos y/o la laringe colapsada, la disnea es inspiratoria y espiratoria. La severidad de la disnea inspiratoria depende de la longitud y congestión del paladar blando y otras condiciones restrictivas u obstructivas presentes (Monnet, 2015).

Para determinar la severidad del distrés respiratorio se podrá evaluar la frecuencia respiratoria, el color de las mucosas, el tiempo de llenado capilar y la postura del animal. A medida que el distrés respiratorio empeora, el color de las mucosas se torna cianótico, oscuro o pálido, el animal queda menos alerta, los codos se ponen más abducidos y el cuello se endereza en una posición ortopnéica. Además de estos signos clásicos, la asfixia puede ocurrir también durante el sueño como resultado de la relajación de los tejidos laríngeos. Esto es una forma de apnea del sueño, y puede empeorar la inflamación y el edema laríngeo y con el tiempo contribuir al colapso laríngeo (Meola, 2013).

Un examen laríngeo es requerido bajo anestesia general para visualizar el paladar blando, los sáculos laríngeos y la función de la laringe. El paladar blando no debe extenderse más allá de la punta de la epiglotis. La posición del paladar blando es influenciada por la posición de la cabeza, tracción sobre la lengua y presencia de un traqueotubo. La evaluación del paladar blando debe realizarse sin un traqueotubo colocado y con la lengua en posición normal. Los sáculos laríngeos evertidos son estructuras con forma de cúpula blanco brillantes localizados cranealmente a las cuerdas vocales. Las tonsilas también deben ser evaluadas tanto como la presencia de pliegues mucosos redundantes en la faringe/laringe. Una inclinación medial de ambos procesos corniculados y un aplastamiento medial de ambos procesos cuneiformes del cartílago aritenoide caracteriza al colapso laríngeo. Las cuerdas vocales usualmente no se visualizan si la laringe está colapsada (Monnet, 2015).

Las complicaciones gastrointestinales encontradas incluyen vómito frecuente, regurgitación y ptialismo (Meola, 2013).

6.2. Imagenología

6.2.1. Radiología

Una evaluación apropiada del paciente con esta patología debe incluir al menos radiografías de cuello y tórax. Las radiografías laterales del cuello (cuando la TC no está disponible) pueden ayudar a evaluar el grosor del paladar blando, definido como la densidad de tejido blando presente entre la nasofaringe y la orofaringe. El examen radiológico de la laringe muestra un paladar blando elongado protruyendo en la glotis (figura 15) (Monnet, 2015; Dupré y Heidenreich, 2016).

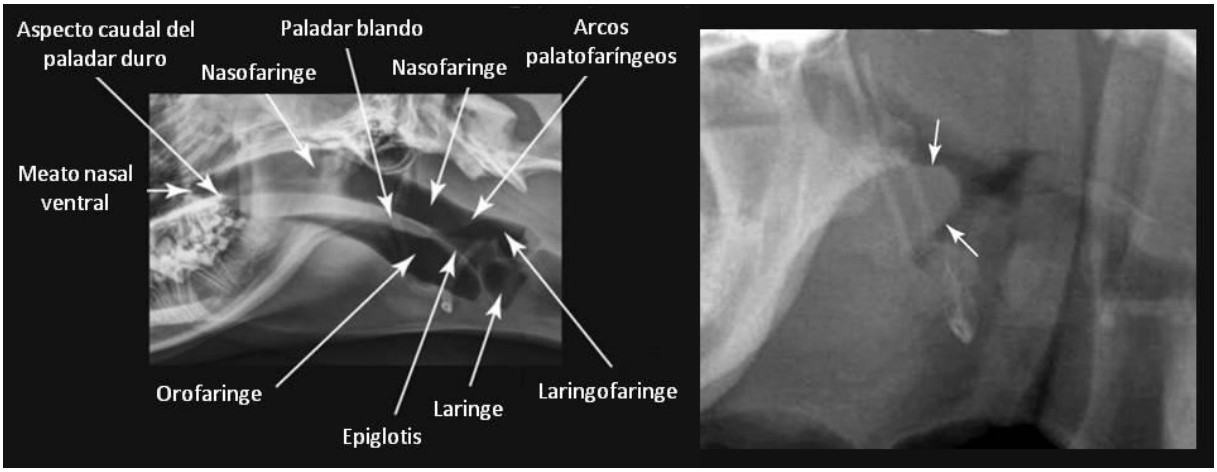

Figura 15. Radiografía lateral de cuello. La imagen de la izquierda muestra una radiografía de la zona laríngea y faríngea en un perro normal. La imagen de la derecha corresponde a un perro Bulldog francés, donde se aprecia alargamiento y engrosamiento del paladar blando (flechas blancas) e incremento en la opacidad del tejido blando de la región laríngea, compatible con edema y estrechamiento de la vía aérea superior típicos del síndrome del braquicefálico (recuperado de: The Pharynx, Larynx, and Trachea, 2016).

Es importante evaluar el diámetro de la tráquea ya que es común encontrar una tráquea hipoplásica, que agrava el pronóstico. La hipoplasia traqueal es una característica congénita y es más frecuentemente diagnosticada durante el primer año de vida (Harvey y Fink, 1982; Wykes, 1991; Coyne y Fingland, 1992), aunque ha sido encontrada en pacientes asintomáticos a los que se les realiza radiografía torácica en la vida adulta (Clarke y col, 2011). La comparación entre los diámetros de la entrada del tórax y el lumen traqueal revela el diagnóstico de hipoplasia traqueal (figuras 11 A y 16). El Bulldog inglés tiene el índice más alto de tráquea hipoplásica dentro de los braquicefálicos (55%) (Dupré y Heidenreich, 2016).

Las radiografías torácicas también permiten evaluar los campos pulmonares por signos de edema pulmonar, neumonía, y el corazón por signos de dilatación derecha. Si hay un agrandamiento cardíaco, son requeridos el ecocardiograma y el electrocardiograma para evaluar la función miocárdica y arritmias. El diagnóstico de hernia hiatal también puede realizarse mediante radiografías (Monnet, 2015).

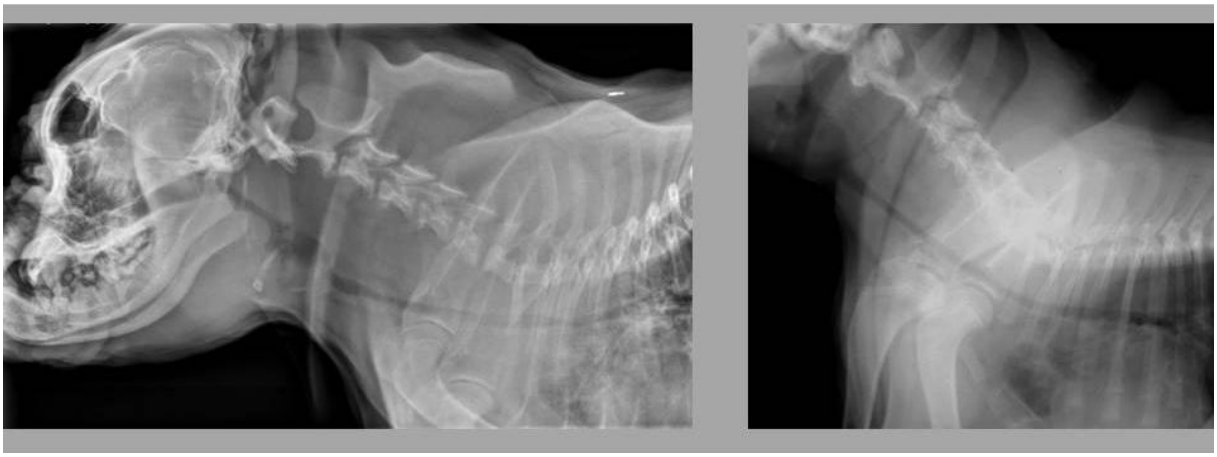

Figura 16. Diagnóstico de hipoplasia traqueal mediante radiografía. En la izquierda, un Bulldog inglés de 8 meses de edad, mostrando una marcada estrechez de la tráquea. Nótese además el reducido tamaño de la nasofaringe y el espesor del paladar blando. En la derecha, hipoplasia traqueal en un individuo adulto (recuperado de: Zwingerberger, 2018).

6.2.2. Ecografía

La ecolaringografía ha sido validada para la identificación del colapso laríngeo en perros braquicefálicos (Cronin y col., 2017). Mediante esta técnica se logra identificar las cuerdas vocales, la glotis y los procesos cuneiformes de los cartílagos aritenoides, pero no así los sáculos laríngeos. Debido a esto, no es posible clasificar el colapso en los tres grados que se describen en la literatura cuando se utiliza la inspección visual. La ventaja de la ecolaringografía es que es una técnica no invasiva y no requiere anestesiar al paciente.

6.2.3. Tomografía computarizada

La TC de la cabeza y cuello permite la evaluación detallada de las fosas nasales, vestíbulo, cavidad nasal, naso y orofaringe (Dupré y Heidenreich, 2016), permitiendo el diagnóstico de anormalidades como: paladar blando elongado y grueso, cornetes nasales en posición anormal, estrechamiento de la nasofaringe y laringe, e hipoplasia traqueal (figuras 10 y 17) (Grand y Bureau, 2011; Auger y col., 2016; Heidenreich y col., 2016; Oechtering y col., 2016a).

Puede ser una importante ayuda para la obtención de datos respecto al contacto de la mucosa nasal, turbinados nasales aberrantes caudales y desviaciones del *septum*. Auger y col. (2016) demostraron que la prevalencia de contacto de la mucosa nasal y la de turbinados nasales aberrantes caudales fueron significativamente más altas en perros braquicefálicos.

De los métodos de imagenología descritos, la TC puede ser el más exacto, particularmente para la comparación de estructuras entre perros con síndrome de severidad variable. Su desventaja es que usualmente requiere la restricción física del paciente mediante sedación o anestesia general con intubación endotraqueal. Esto último deberá tenerse en cuenta al momento de evaluar algunas estructuras ya que se constató que la colocación del tubo endotraqueal durante la TC altera las

dimensiones de la vía aérea superior (Liu y col., 2018b). Según este estudio, el espesor del paladar blando rostral, el perímetro traqueal y el área de sección transversal de la nasofaringe rostral son las medidas menos afectadas por el tubo endotraqueal. Por lo tanto, estas tres medidas serían las más útiles a la hora de estudiar animales con síndrome del braquicefálico mediante TC. Sin embargo, con tubo endotraqueal puesto, las medidas del largo del paladar blando, área de corte transversal de la nasofaringe caudal y altura y ancho de la tráquea pueden no ser confiables.

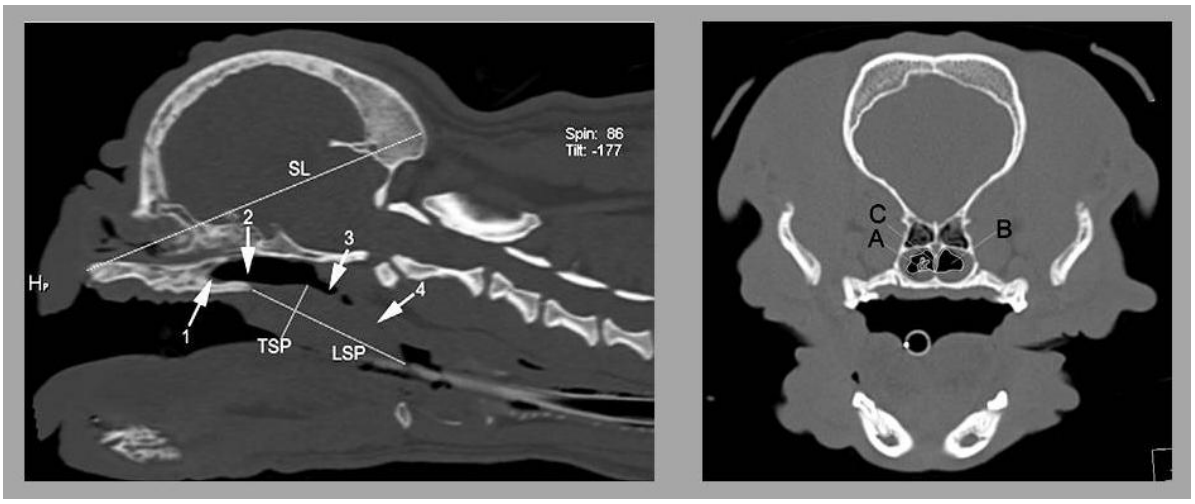

Figura 17. Tomografía computarizada para el diagnóstico de alteraciones faríngeas. En la izquierda, TC sagital de un Bulldog francés mostrando mediciones de longitud de cráneo (SL), largo de paladar blando (LSP) y grosor de paladar blando (TSP). El TSP fue medido en su distancia mayor perpendicular al LSP. En la derecha, TC transversa de un Bulldog francés con cornetes nasales aberrantes (A) al comienzo de la nasofaringe (B). Los turbinados comienzan a nivel de la terminación del septo nasal (C) y se extienden caudalmente (recuperado de: Heidenreich y col., 2016).

6.3. Endoscopía

El examen endoscópico anterior y posterior del tracto respiratorio superior puede ser realizado con endoscopio rígido de 120 º o endoscopio flexible. Para la rinoscopía anterior, el endoscopio es introducido a través del vestíbulo nasal, permitiendo la visualización de los pliegues nasales y el diagnóstico de cornetes aberrantes rostrales. Con el perro intubado, la rinoscopía retrógrada (posterior) permite una buena evaluación del colapso e hiperplasia de los tejidos nasofaríngeos así como el diagnóstico de cornetes aberrantes caudales (figuras 18 y 19) (Dupré y Heidenreich, 2016; Oechtering y col., 2016a).

Con el perro extubado, el examen laringoscópico puede exponer sáculos laríngeos evertidos y ayuda también a evaluar la dinámica laríngea (figura 12). En ese sentido se podrá graduar el colapso laríngeo en los tres grados propuestos por Leonard (1960).

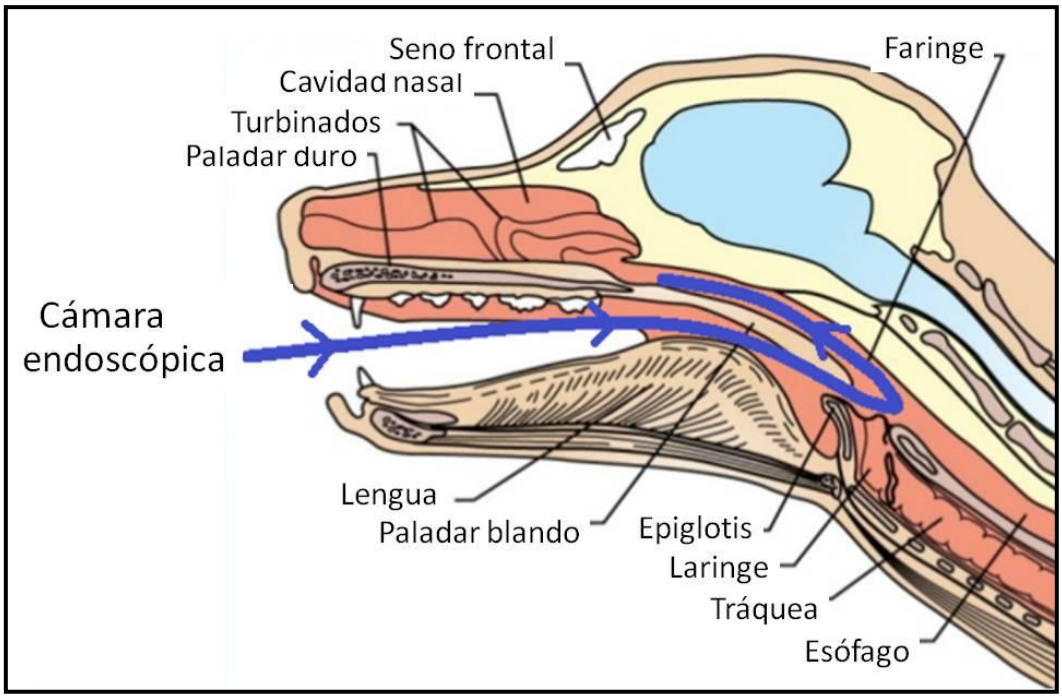

Figura 18. Rinoscopía retrógrada. Dibujo de un corte sagital del tracto respiratorio superior de un canino mostrando el pasaje del endoscopio para la visualización de la nasofaringe (adaptado de: Colville y Bassert, 2008).

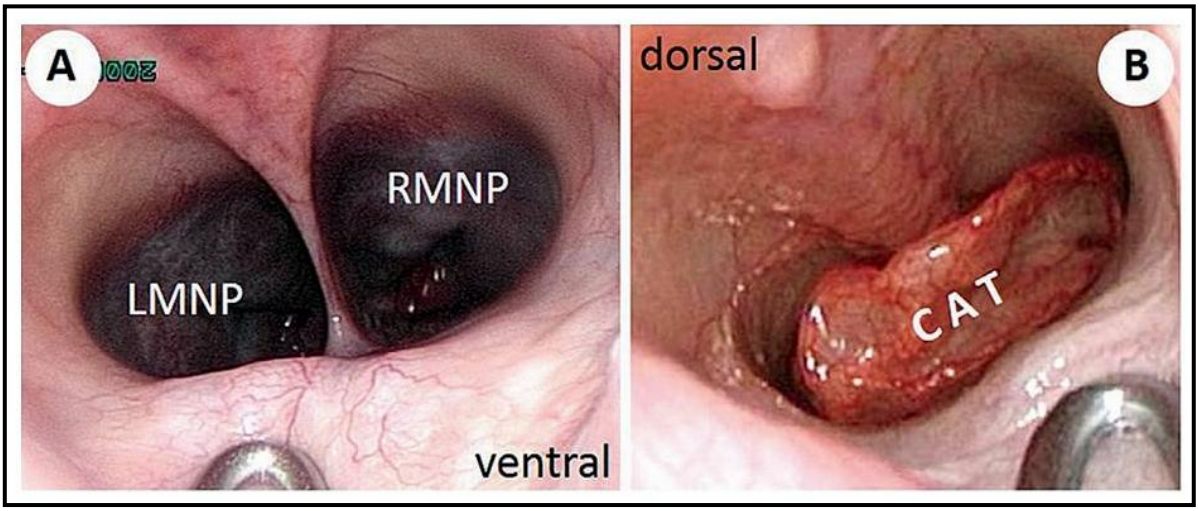

Figura 19. Cornetes aberrantes caudales diagnosticados mediante rinoscopía retrógrada. En un perro normocefálico (A), ambos meatos nasofaríngeos (izquierdo-LMNP y derecho-RMNP) separados por el septo nasal caudal son visibles, mientras que en un perro braquicefálico (B) el crecimiento de un cornete aberrante caudal (CAT) bloquea la visualización de los meatos (recuperado de: Oechtering y col., 2016a).

El examen endoscópico provee más información en los cambios dinámicos dentro de la vía aérea superior. Con colapso laríngeo, la falta de abducción durante la inspiración o incluso movimientos paradójicos de los cartílagos aritenoides puede ocurrir. En los Pug y otros perros afectados de condromalacia, el borde dorsal del

proceso cuneiforme de los cartílagos aritenoides puede incluso invertirse dentro del lumen laríngeo (Dupré y Heidenreich, 2016).

Con respecto al diagnóstico de hipoplasia o colapso traqueal, la endoscopía ha resultado ventajosa con respecto a la radiología en algunos trabajos. En ese sentido, Tangner y Hobson (1982) destacan la importancia de la endoscopía en el diagnóstico de colapso traqueal y proponen una graduación para el mismo, de 1 a 4, representando una reducción del diámetro traqueal de hasta el 25%, 50%, 75% y obliteración completa, respectivamente. En otro trabajo, el número de perros diagnosticados con hipoplasia traqueal mediante endoscopía fue bastante mayor que los diagnosticados con la misma patología pero mediante radiografía torácica (Bernaerts y col., 2010). Según estos autores, la diferencia podría deberse a que durante la endoscopía, los perros que presentaron protrusión de la membrana traqueal dorsal (posiblemente temporariamente) y por lo tanto disminución del lumen traqueal, fueron también considerados dentro de un grado de hipoplasia traqueal.

De Lorenzi y col. (2009) proponen una graduación para el colapso bronquial basado también en la reducción de su diámetro. El de grado 1 representa una reducción de hasta el 30%, el grado 2 de hasta el 60%, y el grado 3 del 60 al 100% (figura 20). Estos autores encontraron que el colapso bronquial se correlaciona significativamente con la severidad del colapso laríngeo.

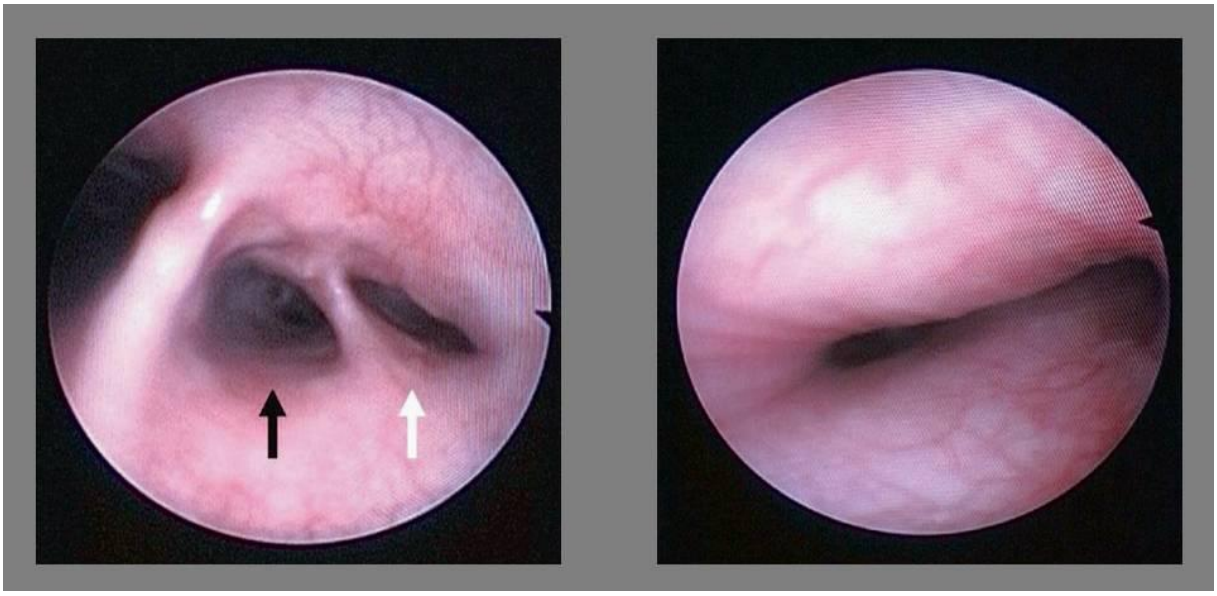

Figura 20. Colapso bronquial diagnosticado mediante endoscopía en un perro braquicefálico. En la imagen de la izquierda, el segmento ventral del bronquio craneal izquierdo (flecha negra) presenta colapso de grado 1, mientras que el segmento dorsal del bronquio craneal izquierdo presenta colapso de grado 3. En la imagen de la derecha, el bronquio principal izquierdo presenta colapso de grado 3 con un cierre casi completo del mismo (recuperado de: De Lorenzi y col., 2009).

6.4. Pletismografía

La pletismografía corporal (PC) (de cuerpo entero) es una prueba de función respiratoria que mide la capacidad funcional residual y la resistencia específica de la vía aérea. La PC es el estándar de oro para la medición de volúmenes pulmonares. Es una técnica no invasiva que ha sido validada en humanos (incluidos infantes recién nacidos) y animales domésticos (ratones, cerdos, gatos y perros). Trabajos recientes la han aplicado a perros braquicefálicos para evaluar su estrategia respiratoria. Los perros que sufren síndrome del braquicefálico desarrollan modificaciones en las variables de la PC comparados con perros sanos (Bernaerts y col., 2010; Liu y col., 2015).

Para la realización de esta técnica se coloca al animal en el pletismógrafo, una caja transparente cerrada herméticamente (figura 21). El animal está totalmente consciente y mínimamente contenido mientras descansa en la cámara, a una temperatura constante y con control de flujo de aire.

Figura 21. Pletismografía corporal en el perro. El pletismógrafo cuenta con transductores de presión (barómetro) y sensores para medir flujo o volumen (neumotacógrafo), los cuales se conectan a un software y a una pantalla que representa gráficas de volumen/tiempo, presión/cambio de volumen y flujo/cambio de volumen (recuperado de: Talavera y col., 2006).

La respiración del animal causa oscilaciones en la presión barométrica proporcional a su volumen tidal. Alguno de los parámetros que pueden medirse son: el tiempo inspiratorio (Ti), tiempo espiratorio (Te), pico del flujo de aire inspiratorio (PFI), pico del flujo de aire espiratorio (PFE), frecuencia respiratoria (FR), volumen tidal (VT) medido en mL/kg de peso, volumen minuto (VM) medido en mL/kg de peso, y tiempo de relajación (TR), en el que el 65% del volumen tidal ha sido espirado (Talavera y col., 2006; Bernaerts y col., 2010; Liu y col., 2015).

En el trabajo de Bernaerts y col. (2010), se evaluaron las variables respiratorias usando la PC en perros con síndrome para analizar su estrategia respiratoria. Se estudió la relación entre las variables de la PC y la severidad de los signos clínicos,

así como el efecto del tratamiento quirúrgico en las variables de la PC. Dentro de los resultados más relevantes se encuentran las diferencias significativas que tienen los perros braquicefálicos con respecto a perros sanos no braquicefálicos en los siguientes parámetros: menores Te/Ti, PFI y TR, y mayores PFE y PFE/PFI. Según los autores, la reducción del PFI encontrada en este estudio ha sido reportada en perros con obstrucción de las vías aéreas superiores. Muchas características anatómicas de los perros con síndrome del braquicefálico (narinas estenóticas, turbinados nasofaríngeos, lumen traqueal estrecho, edema laríngeo, etc.) son causas potenciales de este tipo de obstrucción de la vía aérea superior.

El incremento en los valores de PFE/PFI en perros braquicefálicos refleja también una obstrucción de vías aéreas superiores asociado con una compresión dinámica de las vías aéreas extratorácicas durante la inspiración. De hecho, perros que sufren síndrome del braquicefálico, para llevar suficiente oxígeno a los pulmones, un incremento en la presión negativa es necesario para vencer la estenosis primaria, y los tejidos blandos son atraídos hacia el lumen y se vuelven hiperplásicos. El paladar blando elongado y los sáculos laríngeos evertidos son el origen de la obstrucción dinámica de la faringe y laringe (Bernaerts y col., 2010). Liu y col. (2015) explican este mismo hecho diciendo que durante la inspiración, la presión negativa transmural estrecha el pasaje aéreo y reduce el PFI; mientras que durante la espiración la presión positiva dentro de la vía aérea reduce el estrechamiento, resultando en un incremento en el PFE comparado con el PFI.

En perros braquicefálicos, en respuesta al incremento en la resistencia de la vía aérea superior, los músculos inspiratorios se contraen por un tiempo inspiratorio relativamente mayor que el tiempo espiratorio resultando en una reducción en el Te/Ti. Esto se ve también en perros obesos, los cuales tienden a modificar su estrategia respiratoria incrementando la FR por medio de una reducción del Te (Bernaerts y col., 2010; Liu y col., 2015).

Por otro lado, la PC ha sido útil en el diagnóstico clínico individual de cada paciente. Liu y col. (2015 y 2016) a través de la PC construyeron y validaron un modelo y sistema de puntuación que discrimina los ciclos respiratorios de perros braquicefálicos con síndrome moderado/severo de aquellos sin signos clínicos significativos. Este modelo se validó para las razas Bulldog francés, Bulldog inglés y Pug. Se construyó un estándar de referencia capaz de distinguir a través de la PC un perro con síndrome de uno sano. Los perros afectados mostraron altas variaciones en los parámetros respiratorios. Los resultados más relevantes obtenidos fueron: (1) el volumen minuto fue significativamente menor en perros asintomáticos de las tres razas braquicefálicas cuando se los comparó con controles no braquicefálicos, y (2) las características respiratorias fueron diferentes entre razas y los perros afectados tuvieron un incremento significativo en las variaciones del trazado de las curvas pletismográficas. Con respecto a las diferencias (altamente distinguibles) en las características respiratorias de las distintas razas, las cuales se evidencian en perros asintomáticos para el síndrome, éstas pueden deberse a las

diferencias anatómicas entre los tipos de cráneos. Los autores comentan, además, que existe alguna evidencia que propone que estos cambios respiratorios vistos en perros braquicefálicos clínicamente sanos podrían causar efectos secundarios a largo plazo como desórdenes gastrointestinales, cambios metabólicos u otros problemas.

Otro punto que vale la pena mencionar sobre este método diagnóstico es que habilitó la construcción de un índice para el síndrome del braquicefálico ("BOAS *Index*") el cual permite relativizar la severidad de la enfermedad en cada perro. Utilizando un clasificador cuadrático (QDA), Liu y col. (2015 y 2016) logran caracterizar las variaciones obtenidas en los trazados del flujo en la PC. El índice que proponen es una escala numérica que permite cuantificar la severidad del síndrome, siendo útil para discriminar objetivamente entre perros afectados y clínicamente sanos de las tres razas estudiadas.

7. TRATAMIENTO DEL SÍNDROME DEL BRAQUICEFÁLICO

Determinar la severidad de una obstrucción respiratoria ayudará al clínico veterinario a elegir la mejor opción de tratamiento. Esto no siempre es fácil, sobre todo si no se cuenta con los métodos de diagnóstico específicos para esta patología. En ese sentido, la decisión de cuál perro se beneficiará con una cirugía correctiva, termina a veces siendo subjetiva y basada en los signos clínicos. Existen argumentos para que todo perro con anormalidades anatómicas identificadas, independientemente de si presenta síntomas, sea tratado para reducir el riesgo de futuros problemas debido a los cambios secundarios que se suceden en el síndrome del braquicefálico. Sin embargo, los potenciales beneficios necesitan ser balanceados contra los riesgos de una cirugía (Emmerson, 2014).

Es necesario discutir con los tutores de estos perros y evaluar en conjunto las opciones de tratamiento posibles. Si un paciente de mediana edad no ha experimentado problemas previos, parece estable y no se espera que se estrese en un futuro, el tratamiento quirúrgico podría ser innecesario. Un paciente joven que está padeciendo distrés respiratorio incluso en ausencia de factores exacerbantes, podrá obtener un pobre resultado, aún con cirugía correctiva, sobre todo si este paciente presenta varias alteraciones simultáneas. Su tutor deberá ser consciente que el pronóstico a largo plazo en este caso es reservado, o que este animal no será capaz de sostener altos niveles de actividad (Hendricks, 1992).

7.1. Manejo del paciente

Una terapia médica conservadora a largo plazo comprende un manejo del estilo de vida del paciente, incluyendo un programa de control de peso. Estudios han demostrado una correlación entre una elevada condición corporal y la severidad del distrés respiratorio asociado al síndrome (Liu y col., 2017b), por lo que la pérdida de peso debería ser recomendada en aquellos pacientes sintomáticos y obesos. Los perros deben evitar las actividades en climas cálidos y húmedos. Las caminatas deben ser cortas y realizadas en los momentos frescos del día, y los perros deben ser llevados con arneses y no sujetos del cuello para evitar presionar su vía aérea superior. Dentro de una clínica u hospital, los pacientes deben ser sujetados de una manera que minimice su estrés y ser mantenidos en un ambiente calmo y fresco (Trappler y Moore, 2011).

7.2. Terapia médica

Los pacientes que se presentan con signos de distrés respiratorio agudo deben de tratarse en consecuencia con enfriamiento, tranquilizantes, oxigenoterapia y drogas antiinflamatorias. Cuando son observados signos digestivos, el tratamiento médico

con drogas procinéticas e inhibidores de la secreción de hidrogeniones se recomienda antes e inmediatamente después de la cirugía (Dupré y Heidenreich, 2016).

7.3. Terapia quirúrgica

De acuerdo a la fisiopatología del síndrome, el alivio de la obstrucción localizada a nivel proximal debería ser atendido tempranamente para prevenir un posterior deterioro del tejido o posible colapso del mismo, pero el momento óptimo para corregir la obstrucción de la vía aérea superior no ha sido determinado y se recomendó realizarlo a partir de los seis meses de edad (Pink y col., 2006). Estudios recientes sugieren que la mejoría en los signos clínicos igualmente se obtiene cuando la cirugía es realizada en perros adultos mayores o de mediana edad (Haimel y Dupré 2015).

7.3.1. Corrección de narinas estenóticas – Rinoplastia

La rinoplastia o corrección de narinas estenóticas ha sido recomendada tan temprano como a los 3-4 meses de edad (Aron y Crowe, 1985; Wykes, 1991).

Varias opciones quirúrgicas han sido descritas para la corrección de las narinas estenóticas: amputación del ala nasal, varias técnicas de alaplastia, alapexia y vestibuloplastia (Ellison, 2004; Huck y col., 2008)

La **alaplastia** es el procedimiento más usado y consiste en la escisión de una porción en cuña del ala nasal con cicatrización primaria del defecto. Esta escisión en cuña puede realizarse en forma vertical, horizontal o lateral (Aron y Crowe, 1985; Wykes, 1991). En las técnicas de resección en cuña, el largo de la base de la cuña determina el tamaño final de la abertura nasal. Las incisiones son realizadas con hoja de bisturí número 11 o 15 o alternativamente con un sacabocados. De dos a cuatro puntos de sutura simple interrumpida, usando material de monofilamento absorbible, son puestos para aproximar los márgenes de la cuña. La hemorragia se resuelve rápidamente cuando la herida es suturada (Trostel y Frankel, 2010).

El ala de la fosa nasal es examinada para determinar la cantidad de tejido que va a ser removido para un óptimo flujo de aire. La técnica de remover una cuña vertical del ala y extender caudalmente la incisión para incluir parte del cartílago alar ha sido útil en eliminar la estenosis. La incisión es hecha con bisturí. La punta del mismo es introducida en el ápice de la cuña y dirigida hacia caudal, con el filo de corte dirigido medialmente hacia el borde libre del ala de la fosa nasal. El ápice de la cuña es el punto de pivote del colgajo creado que permite a los bordes de la incisión unirse uniformemente y sin tensión. El bisturí es de nuevo introducido en el ápice de la cuña y el filo de corte dirigido ventrolateralmente mientras la punta es empujada en caudal hasta terminar en el mismo punto como la primera incisión. El ancho de la base de la cuña (borde libre) determina la entrada a la fosa nasal. La cuña es

removida y los bordes son suturados con puntos interrumpidos con material absorbible (figura 22) (Monnet, 2015).

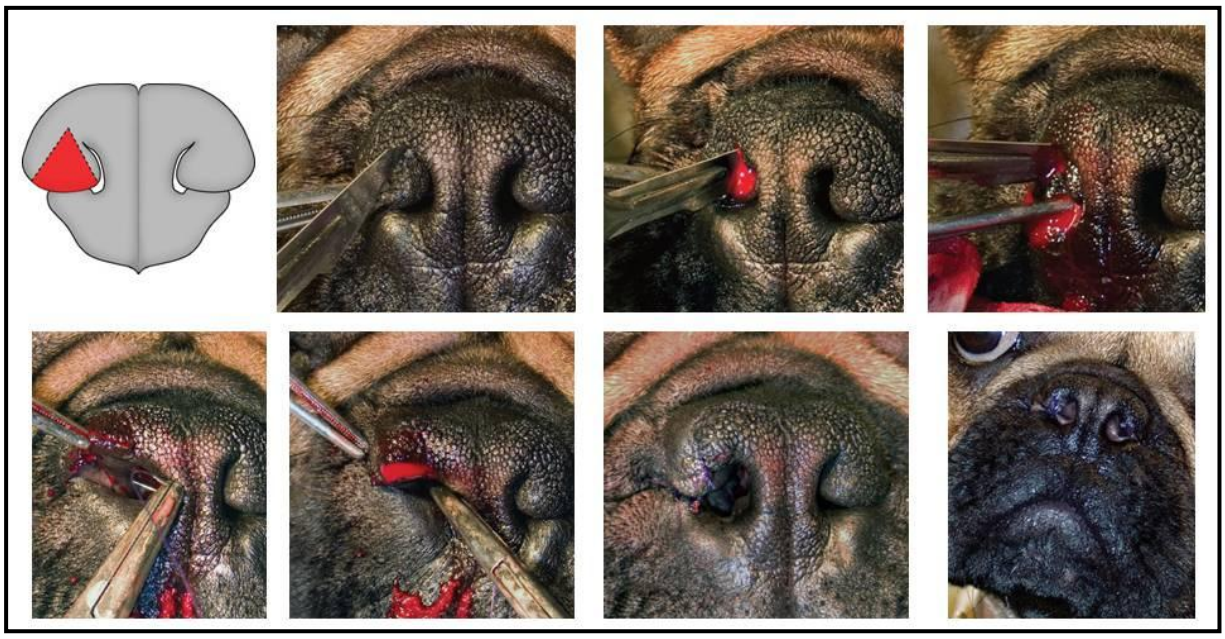

Figura 22. Alaplastia en cuña vertical. La incisión es hecha con bisturí. El ápice de la cuña es el punto de pivote del colgajo creado que permite a los bordes de la incisión unirse uniformemente y sin tensión. La cuña es removida y los bordes son suturados (adaptado de: Findji y Dupré, 2013).

Una técnica menos común que ha sido descrita es una **alapexia** que asegura el orificio nasal lateralmente sin remoción alar en cuña. La alapexia involucra la creación y aposición de dos pequeñas incisiones elípticas, las cuales fijan el ala en una posición abducida (figura 23). Aunque esta técnica resulta más difícil de realizar que la resección en cuña, puede ser una opción viable en aquellos animales en donde otras técnicas han fallado o en animales que tienen el cartílago alar flácido o distrófico. La técnica de alapexia también incrementa el diámetro de las narinas (Ellison, 2004).

En la técnica de alaplastia con sacabocados descrita por Trostel y Frankel (2010), se utiliza un sacabocados dermatológico de tamaño variable para crear un tapón de tejido simétrico y circular sobre el ala nasal el cual es removido luego con una tijera Metzenbaum. Los bordes de la herida son suturados como en el resto de las técnicas, lográndose una resección simétrica que proporciona una excelente cosmética.

La **vestibuloplastia** ha sido recomendada en vez de la alaplastia para mejorar el pasaje de aire (Oechtering y Schuenemann, 2010). Esta involucra la porción dorsomedial y caudal del ala y da como resultado un vestíbulo abierto y amplio. Esta técnica se fundamenta en que anatómicamente, al final del vestíbulo nasal, en la transición a la cavidad nasal, un prominente pliegue ovalado atraviesa la cavidad desde ventro-medial a dorso-lateral, causando una severa estenosis. Durante la

maniobra se deberá prestar atención en evitar dañar el conducto nasolacrimal o la abertura del conducto de la glándula nasal lateral.

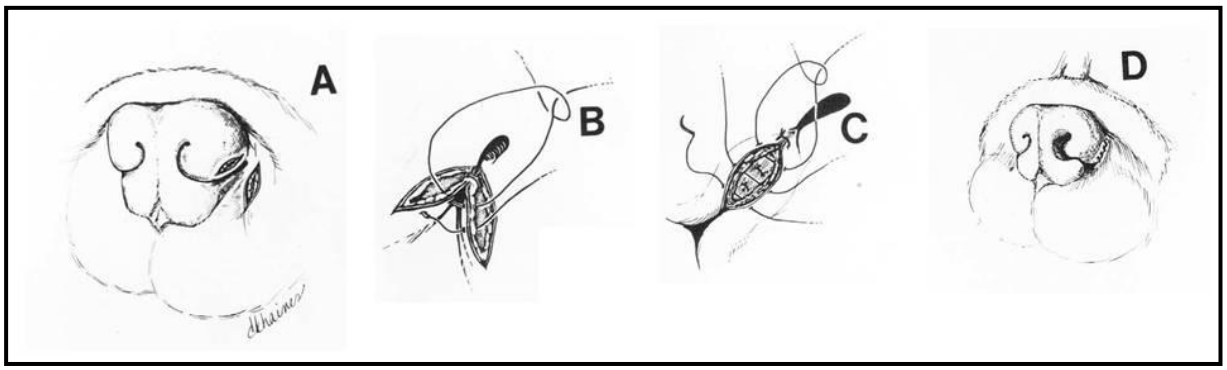

Figura 23. Alapexia. A. Dos incisiones elípticas son hechas con bisturí, una en la zona ventrolateral del ala y la otra en la piel lateral al ala. B y C. Los bordes de las incisiones se aproximan y se suturan con material absorbible. D. Procedimiento culminado (adaptado de: Ellison, 2004).

7.3.2. Corrección de cornetes aberrantes – Turbinectomía

La **turbinectomía** y su variación asistida con láser (LATE) están dirigidas a remover las partes obstructivas malformadas de los turbinados (cornetes) nasales ventral y medial (Oechtering y col., 2007; Oechtering y col., 2016b; Liu y col., 2018a).

Schuenemann y Oechtering (2014b) encontraron que los turbinados removidos presentaron un rebrote pero con menos puntos de contacto de la mucosa. A los seis meses de realizada una turbinectomía asistida con láser, el 96% de los Bulldog francés y el 65% de los Pug mostraron rebrotes de sus turbinados en las cavidades nasales. Los perros Bulldog francés mostraron mayor grado de crecimiento que los Pug. Los autores discuten sobre la importante función fisiológica de los cornetes nasales, por lo que un rebrote que no llegue a ser obstructivo sería deseable.

Los efectos positivos a largo plazo de la turbinectomía en la resistencia intranasal y los efectos adversos en la termorregulación requieren mayor investigación (Dupré y Heidenreich, 2016).

Schuenemann y col. (2017) describen la turbinectomía asistida con láser de únicamente los turbinados aberrantes caudales, como un procedimiento quirúrgico mínimamente invasivo para el tratamiento de perros braquicefálicos con obstrucción causada por estos turbinados. Los perros utilizados fueron 24 Pug y 1 Bulldog inglés con turbinados aberrantes caudales pero con espacio adecuado entre las láminas del cornete nasal ventral. Una fibra de láser de diodo guiada por rinoscopía anterior fue introducida dentro del meato nasofaríngeo y usada para disecar el turbinado aberrante caudal, mientras se dejaban intactos los cornetes intranasales. Se usaron pequeñas pinzas de agarre para extraer el turbinado disecado desde anterior o empujarlo a través del meato nasofaríngeo para extraerlo por posterior. Esta técnica fue exitosa en todos los casos. Se aplicó xylometazoline intranasal lo que ayudó a

reducir el cornete nasal ventral, haciendo el abordaje y extracción más fácil. La única complicación observada fue un sangrado menor.

7.3.3. Corrección de paladar blando elongado – Estafilectomía

Las técnicas de cirugía comunes para la corrección del paladar blando elongado están dirigidas a acortar el paladar blando mediante una resección simple de su porción caudal (estafilectomía), para prevenir que esta obstruya la glotis en la inspiración. Diferentes puntos de referencia han sido recomendados, variando desde la punta de la epiglotis, o el aspecto medial a caudal de las tonsilas palatinas. El objetivo de la palatoplastia es remover suficiente paladar para reducir la resistencia al pasaje del aire, pero sin acortar demasiado el paladar blando como para provocar reflujo nasofaríngeo (Davidson y col., 2001; Pink y col., 2006).

La boca es mantenida abierta y la lengua extendida para proporcionar una exposición adecuada a la orofaringe. El borde libre del paladar es sujetado con fórceps y ambos lados del paladar así como la cavidad oral son embrocados con antiséptico. La lengua es relajada y el punto en donde la punta de la epiglotis toca al paladar blando es advertido y marcado con un corte de bisturí o un marcador estéril. La parte caudodorsal de las tonsilas también puede ser usada como un punto de referencia para el paladar blando. Un par de pinzas Allis o sutura de tracción son puestos en el borde libre del paladar y este es retraído rostralmente. Una sutura absorbible es colocada en la mucosa en el borde lateral del paladar blando. La visualización no es siempre buena en la boca de un perro braquicefálico, por lo que se utilizan instrumentos curvos y largos para mejorar la visualización. El paladar es incidido desde la sutura de tracción lateral hacia la marca de referencia sobre su línea media con tijera o bisturí mientras es aplicada una suave tensión en los fórceps y sutura de tracción lateral. El paladar blando es removido completamente. El borde incidido es suturado con un patrón continuo simple, con suturas colocadas a través de ambas mucosas oral y nasal. Es evitada la capa de músculo para que la mucosa sea tirada del músculo expuesto cuando la sutura sea apretada (figura 24) (Monnet, 2015).

La resección del largo excesivo del paladar blando puede realizarse con bisturí, tijera, electrocauterio monopolar, láser de dióxido de carbono, láser de diodo, dispositivos de sellado bipolar (Ligasure, Covidien), o bisturí armónico (ultrasónico) (Aron y Crowe, 1985; Clark y Sinibaldi, 1994; Brdecka y col, 2007; Riecks y col, 2007; Brdecka y col, 2008; Dunié-Mérigot y col, 2010; Michelsen, 2011).

Los resultados clínicos usando disección con bisturí y láser de CO_2 son similares, aunque el láser es más rápido. Davidson y col. (2001) compararon el resultado clínico y la cicatrización entre las técnicas que usan incisión convencional y láser de dióxido de carbono para la resección de paladar blando en perros braquicefálicos. A cada perro se le asignó un score clínico de función respiratoria a las 0, 2, 8, 16 y 24 horas. Se examinaron muestras de biopsias obtenidas del sitio de incisión en los días 0, 3, 7 y 14. Fueron evidentes la inflamación, necrosis y ulceración en todos los

perros al día tres; estas lesiones se resolvieron para el día 14. Los resultados clínicos aparentaron ser similares con ambas técnicas. La resección con láser tuvo la ventaja de ser más rápida y fácil de realizar.

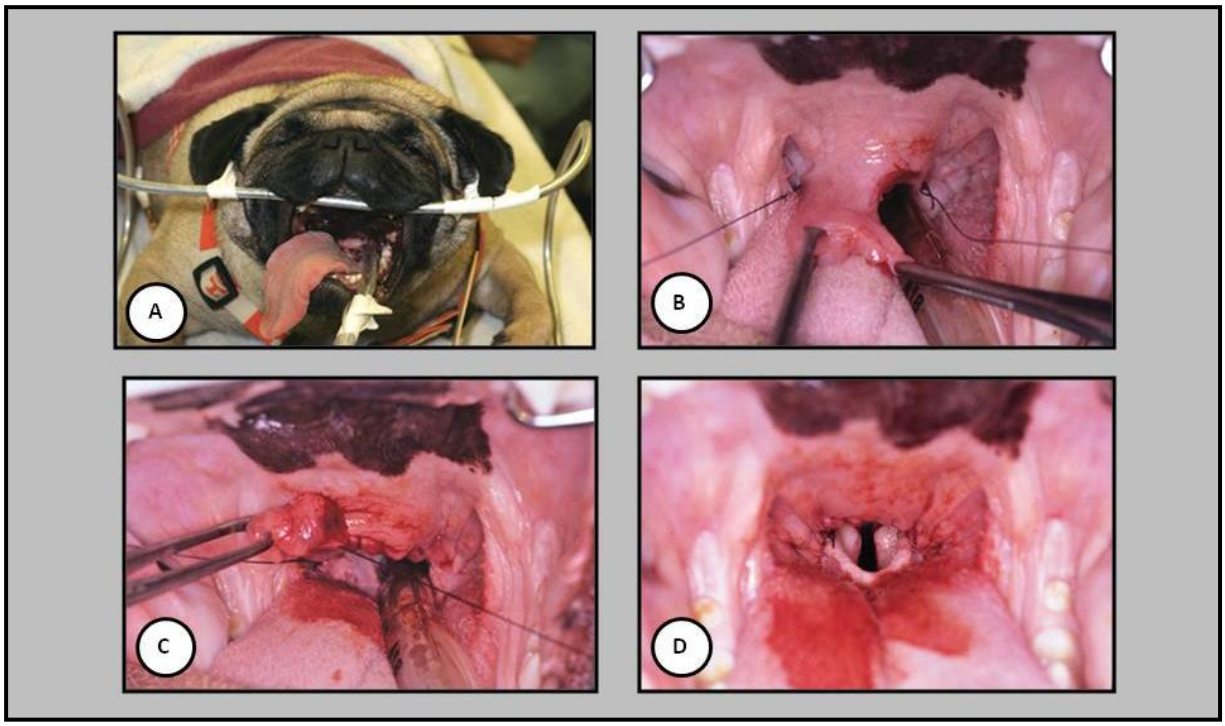

Figura 24. Estafilectomía mediante resección simple. A. El perro es colocado en decúbito esternal con su maxila apoyada en una barra de metal. B. La punta del paladar blando se retrae rostralmente y se corta un tercio a un medio del ancho del paladar. En este perro una sutura ha sido puesta en el comienzo de la línea de incisión. C. Los bordes cortados de las mucosas nasofaríngea y oral son suturados con un patrón continuo simple. D. Apariencia final de la estafilectomía (adaptado de: Tobias, 2010).

Dunié-Mérigot y col. (2010) compararon el uso de electrocauterio, láser de dióxido de carbono y láser de diodo para la resección de paladar blando en 60 perros con síndrome. Los perros que fueron tratados con láser de CO_2 y electrocauterio tuvieron un resultado significativamente más favorable que los tratados con láser de diodo. El tiempo de cirugía fue significativamente menor y el sangrado menos común en el grupo que se trató con láser de CO_2. Las complicaciones fueron más frecuentes en los animales en donde se utilizó láser de diodo. El resultado final general fue considerado excelente en el 79% de los casos y bueno en el 21%.

El uso de dispositivos de sellado bipolar, como el LigaSure (LigaSure Sealing Device Covidien, Boulder, CO, USA) también ha sido rápido y efectivo como el láser de CO_2. Brdecka y col. (2007) compararon los hallazgos histopatológicos que siguieron a la escisión quirúrgica del paladar blando usando tanto un dispositivo de sellado bipolar como un láser de dióxido de carbono. Las comparaciones histopatológicas se realizaron a las 48 y 96 horas posteriores de la resección del paladar blando. La profundidad del daño en el tejido a las 96 horas fue de 3.5 y 3.33 mm con dispositivo

de sellado bipolar y láser de dióxido de carbono, respectivamente. El control de la hemorragia fue excelente en todos los perros. El uso del dispositivo bipolar para la resección del paladar blando resultó significativamente más rápido que el láser de dióxido de carbono, aunque ambas técnicas fueron consideradas rápidas.

En otro trabajo, en donde se les realizó estafilectomía y tonsilectomía a 22 perros usando un dispositivo de sellado bipolar, muestras de tejido tonsilar escindido fueron evaluadas histológicamente para medir la profundidad del daño causado por el dispositivo. La resección del paladar blando y la tonsilectomía en estos perros condujo a una mejoría significativa de los scores respiratorios luego de la cirugía. La profundidad del daño en el tejido fue significativamente menor para el nivel de potencia 1 comparado con el nivel de potencia 2 del dispositivo. La profundidad media del daño usando potencia 1 fue de 3.4 mm (Cook y col., 2015).

Recientemente, Kirsch y col. (2019) describieron y compararon los resultados clínicos en 60 perros a los que se les realizó estafilectomía usando láser de dióxido de carbono *versus* un dispositivo de sellado bipolar. No se obtuvieron diferencias en el tiempo anestésico y quirúrgico o en las complicaciones durante la cirugía, en el postoperatorio, a corto y largo plazo, entre ambas técnicas, lo que indica similares resultados para los pacientes.

La ablación plasmática de tejidos mediante radiofrecuencia bipolar es una modalidad quirúrgica introducida recientemente en cirugía humana. Esta tecnología ha sido probada en un estudio piloto en perros para la resección de paladar blando, siendo más favorable que la cirugía tradicional en términos de facilidad, duración de la cirugía y profundidad del daño tisular (Palierne y col., 2018).

Las técnicas descritas hasta ahora apuntan a corregir el largo excesivo del paladar blando, pero no abordan la hiperplasia del mismo. Es por esto que algunos autores han descrito técnicas designadas a acortar y adelgazar más extensivamente al paladar blando. La palatoplastia mediante “colgajo (*flap*) doblado” ha sido desarrollada para corregir al mismo tiempo la longitud y el grosor excesivos del paladar blando, por lo tanto también aliviar la obstrucción nasofaríngea. En esta técnica, el paladar blando se vuelve más delgado por la escisión de una porción de su mucosa orofaríngea y tejidos blandos subyacentes. Además, el paladar se vuelve más corto por ser doblado sobre sí mismo (figura 25) (Brdecka y col., 2008; Findji y Dupré, 2009; Dunié-Mérigot y col., 2010).

Esta técnica, en combinación con la cirugía para narinas estenóticas, resultó segura y efectiva en un estudio retrospectivo realizado en 55 perros (Findji y Dupré, 2009). Los autores de este estudio recomiendan la técnica, especialmente para los paladares blandos elongados gruesos. Sin embargo, las variaciones en la anatomía específica de cada raza y en los hallazgos patológicos, sugieren que tanto los signos clínicos como la respuesta terapéutica también pueden variar, según un trabajo que compara la epidemiología, signos clínicos, complicaciones posoperatorias y resultados a largo plazo de la palatoplastia mediante colgajo doblado en

combinación con la cirugía correctora de narinas estenóticas (Haimel y Dupré, 2015).

7.3.4. Escisión de sáculos laríngeos evertidos – Saculectomía

La eversión de los sáculos laríngeos ha sido ampliamente reportada como un importante componente del síndrome del braquicefálico. La escisión de los mismos ha sido descrita usando electrocauterio, tijeras, láser de CO_2, lazos para amígdalas o pinzas para biopsia laríngea (Aron y Crowe, 1985; Torrez y Hunt, 2006). Luego de remover los sáculos laríngeos, el sitio cicatriza por segunda intención y la hemorragia se controla por presión suave.

El paciente es colocado en decúbito esternal con la boca mantenida abierta. El sáculo es sujetado con hemostáticas largas o pinzas Allis y se aplica una tracción rostral. El sáculo es amputado en su base con tijera o bisturí de mango largo. La hemorragia es menor y controlada por presión. Evitar el electrobisturí reduce la inflamación. La resección de sáculos laríngeos se asocia con edema e inflamación de la laringe. Dexametasona intravenosa (1 mg/kg) es usada para reducir el edema post cirugía (Monnet, 2015).

Los resultados de un estudio en donde se sometieron diez perros a saculectomía unilateral, sugieren que la resolución espontánea de la eversión de sáculos es poco común, incluso luego de la corrección de las anormalidades primarias como paladar blando elongado y narinas estenóticas (Cantatore y col., 2012). Por otro lado, en un perro de este estudio, luego de la saculectomía, ocurrió una lesión proliferativa de tejido blando endoscópicamente similar a una nueva formación de un sáculo. Debido a esto, los autores concluyen que la resección de los sáculos puede aliviar la obstrucción ventral de la glotis, sin embargo, la cicatrización por segunda intención podría ocasionalmente resultar en la recurrencia de la obstrucción.

En conjunto, si la resección de los sáculos laríngeos evertidos es necesaria sigue siendo cuestionable. En algunos estudios, en donde narinas y paladares fueron corregidos pero no así los sáculos laríngeos, los resultados parecen ser similares a los de estudios en donde los sáculos fueron extirpados (Poncet y col., 2006; Findji y Dupré, 2009; Dunié-Mérigot y col., 2010). Por otro lado, Hughes y col. (2017) evaluaron el efecto de la saculectomía en las complicaciones del posoperatorio inmediato de perros afectados por el síndrome. Compararon a perros a los que se les realizó la resección de narinas y la estafilectomía solamente con aquellos a los que se les realizó la resección de narinas, la estafilectomía y la saculectomía laríngea. Observaron que los perros sometidos a la saculectomía fueron más propensos a desarrollar complicaciones en el posoperatorio (moderadas a severas) que el otro grupo de perros.

Con todo esto, se recomienda solo remover los sáculos laríngeos cuando la eversión contribuya significativamente a la obstrucción.

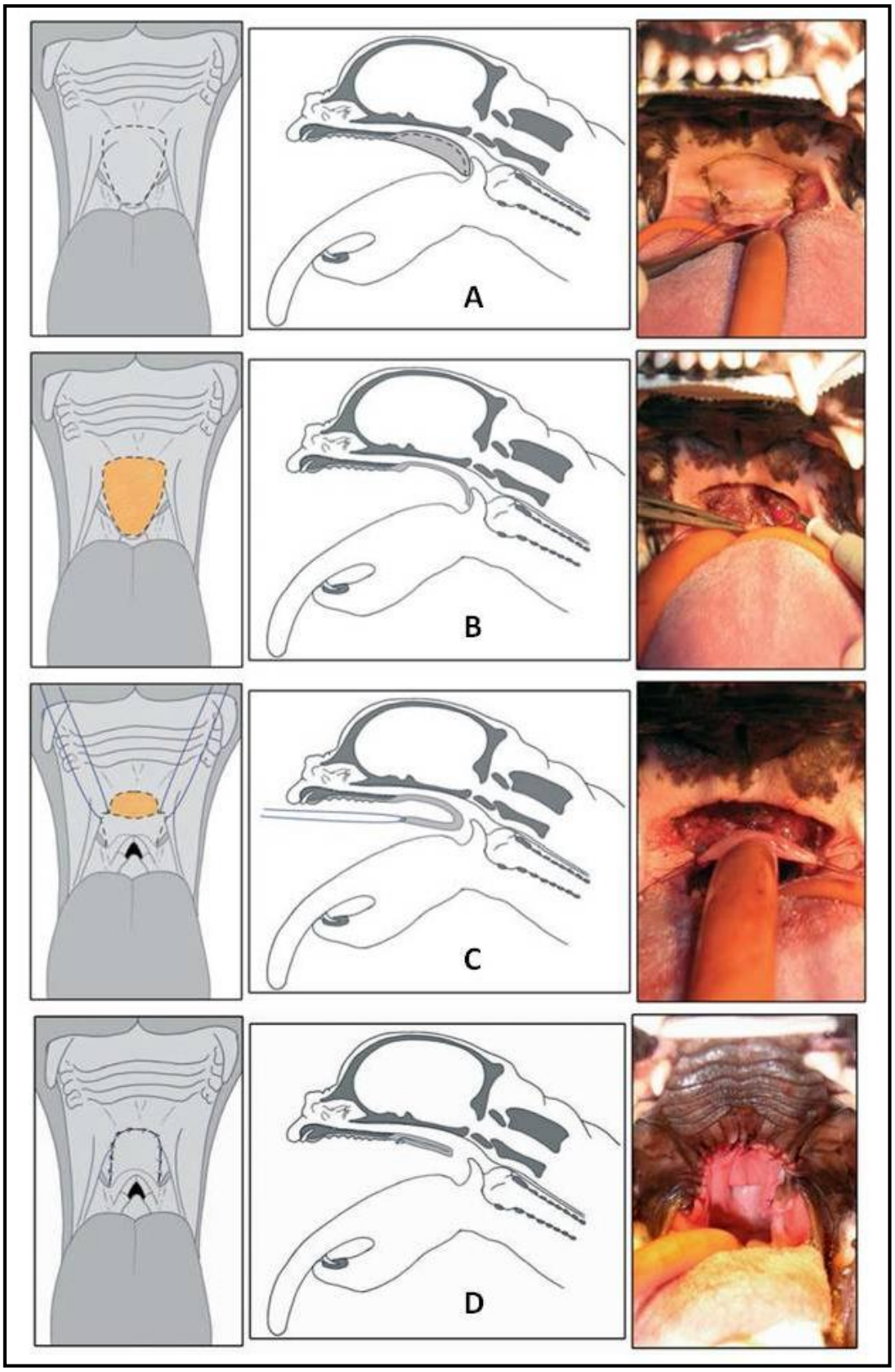

Figura 25. Palatoplastia mediante colgajo doblado. Vistas frontal, sagital e intraoperatoria. A. Línea de incisión. B. Fin de la disección. C. Plegamiento del paladar blando. D. Colgajo suturado (recuperado de: Findji y Dupré, 2009).

7.3.5. Corrección del colapso laríngeo

El tratamiento para el colapso laríngeo dependerá de la gravedad del colapso. El colapso de grado 1 ocurre con eversión de los sáculos laríngeos. El grado 2 incluye la eversión de los sáculos y el colapso hacia el lumen laríngeo del proceso cuneiforme del cartílago aritenoides. La progresión al colapso grado 3 incluye el colapso del proceso corniculado del cartílago aritenoides. El colapso de grado 1 puede ser tratado resolviendo la condición primaria (narinas estenóticas y paladar blando elongado). El grado 2 se trata con cirugía correctiva, como la aritenoidectomía, para abrir la glotis. La corrección del grado 3 es considerada un procedimiento de salvataje y conlleva a una traqueostomía permanente (Meola, 2013).

La **aritenoidectomía parcial** asistida con láser como recomiendan Olivieri y col. (2009) para el tratamiento de la parálisis laríngea podría servir para corregir el colapso laríngeo de grado 2. La **lateralización del aritenoides** unilateral es reconocida como el procedimiento "*gold standard*" para el tratamiento de la parálisis laríngea (Monnet, 2016), y es una opción válida para el tratamiento del colapso laríngeo en perros con suficiente mineralización de sus cartílagos laríngeos (Pink y col., 2006). En un estudio en donde se evaluaron doce perros con colapso laríngeo de grados 2 y 3, la combinación de la **caudolateralización tiroaritenoidea** (laringoplastia artinoidea) y la **lateralización cricoaritenoidea**, resultó en un agrandamiento de la glotis y en una mejoría asociada de la función respiratoria en diez de los doce perros (White, 2012). Los resultados alcanzados a largo plazo (3 a 5 años) indicaron que la cirugía tuvo un resultado favorable marcado en la función respiratoria de los perros, así como en la tolerancia al ejercicio y por tanto una mejor calidad de vida, según sus propietarios. Por el contrario, estas técnicas de lateralización del aritenoides son poco eficaces en perros que sufren condromalacia en donde los cartílagos aritenoides tienen una tendencia a girar hacia dentro durante la inspiración, como ocurre por ejemplo en los pugs (Torrez y Hunt, 2006; Dupré y Poncet, 2010).

En resumen, como se sospecha que el colapso laríngeo es secundario a la obstrucción de la vía aérea proximal, tratar primero la obstrucción de las vías áreas proximales (narinas y paladar blando) puede obviar la necesidad de tratar el colapso. De hecho, algunos autores consideran el tratamiento quirúrgico del colapso laríngeo solo cuando los signos clínicos no mejoran luego del tratamiento apropiado de las narinas y el paladar blando (Pink y col., 2006; Torrez y Hunt, 2006; Riecks y col., 2007; Dupré y Poncet, 2010).

7.3.6. Escisión de tonsilas palatinas – Tonsilectomía

La escisión de las tonsilas palatinas ha sido recomendada cuando éstas contribuyen a la obstrucción faríngea (Aron y Crowe, 1985). Algunos autores, sin embargo, no recomiendan la tonsilectomía ya que no han observado beneficios (Poncet y col,

2006; Torrez y Hunt, 2006), o en todo caso sería necesario mayor investigación respecto a las ventajas de la técnica (Fasanella, 2010).

7.3.7. Traqueostomía

La traqueostomía temporaria postoperatoria ha sido reportada en varios casos (Poncet y col, 2006; Torrez y Hunt, 2006; Findji y Dupré, 2009). Últimamente, se prefiere reservar la técnica para casos que no responden a los cuidados postoperatorios de rutina, ya que presenta una alta tasa de complicaciones (Davidson y col., 2001; Mercurio, 2011; Nicholson y Baines, 2012).

7.4. Cuidados postoperatorios y estabilización de emergencia

7.4.1. Cuidados postoperatorios

El desafío durante el período postoperatorio es habilitar un adecuado pasaje de aire al paciente aún no del todo despierto con una mucosa de la vía aérea potencialmente inflamada. Es de suma importancia que los perros braquicefálicos sean monitoreados constantemente luego de la extubación para determinar si la ventilación es adecuada (Dupré y col., 2012). Muchos métodos pueden ser combinados o usados independientemente para ayudar a aliviar la obstrucción de la vía aérea superior o mejorar la ventilación luego de una reparación quirúrgica: el perro puede recuperarse con la mandíbula superior colgada, lo que permite que la mandíbula inferior caiga, abriendo así la vía aérea; colocar un pequeño tubo nasotraqueal inmediatamente después de la cirugía pero antes que el perro se despierte, permite suministrar oxígeno más allá de la glotis (Seim, 2010; Senn y col., 2011).

Las complicaciones postoperatorias más comunes incluyen inflamación laríngea, vómito o regurgitación y neumonía por aspiración. El clínico debe estar preparado para la colocación de un tubo de traqueostomía temporaria durante el postoperatorio inmediato que permita solucionar la inflamación. Los corticoides son las drogas antiinflamatorias más usadas junto con la sedación cuando se necesita mantener al paciente calmado (Meola, 2013).

Ellis y Leece (2017) demostraron que la administración de adrenalina nebulizada en el período postoperatorio inmediato cuando la obstrucción de la vía aérea superior amenaza la vida, puede ser usada para reducir el edema, evitando la necesidad de una traqueostomía.

La alimentación con enlatados o comida blanda reduce la disfagia en el postquirúrgico. El uso de metoclopramida después de la cirugía ha sido efectivo en el control de la regurgitación y vómito que suelen presentar estos perros (Greenberg y col., 2007), aunque estudios posteriores desestiman su uso (Milovancev y col., 2016; Wilson y Monet, 2016). En particular, un estudio relaciona el uso de

metoclopramida en infusión continua durante el perioperatorio con la aparición de complicaciones mayores en el postquirúrgico (Ree y col., 2016).

Complicaciones mayores que incluyen la muerte o eutanasia pueden ocurrir en el 7% de los casos durante el postoperatorio inmediato, siendo la traqueostomía temporaria y la neumonía las que más se asocian al desarrollo de estas complicaciones (Ree y col., 2016).

7.4.2. Estabilización de emergencia

La estabilización inicial de un perro en crisis respiratoria se basa en minimizar el estrés, controlar la hipertermia e incrementar la oxigenación. Una vía de acceso intravenoso debe obtenerse lo antes posible. Si la temperatura del paciente está por encima de 39,5 ºC, se debe enfriar al animal humedeciendo las almohadillas plantares con alcohol y ventiladores. Se debe evitar el baño con agua fría del cuerpo ya que incrementa el estrés y puede causar vasoconstricción periférica, lo que disminuye el enfriamiento e incrementa la temperatura corporal. La oxigenación debe iniciarse inmediatamente con flujo, mascarilla o caja de oxígeno si el paciente lo tolera. En casos severos, deberá realizarse una inducción anestésica rápida para intubación endotraqueal. En los casos de compromiso vital, si la vía aérea no puede asegurarse con intubación endotraqueal, una traqueostomía de emergencia deberá realizarse. La sedación es frecuentemente necesaria durante una crisis respiratoria aguda y puede realizarse con acepromacina (0,005-0,02 mg/kg IV o SC), butorfanol (0,2-0,4 mg/kg IV, IM o SC) o diazepam (0,2 mg/kg IV). Respecto a la acepromacina, se recomienda comenzar con una dosis inicial de 0,005 mg/kg para reducir el riesgo de hipotensión, y si es necesario ir incrementando la dosis a intervalos de 15 minutos hasta llegar a un máximo de 0,02 mg/kg (IV o SC). Los pacientes sedados se deben monitorear de cerca por empeoramiento de los signos respiratorios y evidencia de colapso de la vía aérea debido a la relajación de la laringe y el paciente. Dosis antiinflamatorias de corticoides de corta acción (dexametasona: 0,05 a 0,1 mg/kg IV) pueden administrarse para reducir la inflamación en crisis agudas. Por último, se debe prestar atención a otras complicaciones que pueden ocurrir en un paciente con crisis aguda, como son la aerofagia, dilatación esofágica, hernia hiatal y dilatación gástrica (Aron y Crowe, 1985; Hendricks, 1992; Trappler y Moore, 2011; Meola, 2013).

8. CONSIDERACIONES FINALES

El síndrome del perro braquicefálico es una patología compleja que afecta el bienestar de los perros que la padecen, a tal punto que en los grados más severos podría convertirse en una amenaza para la vida del animal. Es común que se presente en la consulta médica veterinaria ya que los perros de razas braquicefálicas han incrementado sustancialmente su número en los últimos años, siendo esto una tendencia a nivel mundial.

La investigación referente al tema es reciente pero considerable. Distintos aportes en cuanto a la fisiopatología del síndrome han sido propuestos. No todos los componentes causantes del síndrome contribuyen de la misma manera al desarrollo del mismo; incluso cada componente puede tener incidencia en distintos grados. El paso del tiempo deberá ser tenido en cuenta, ya que se ha definido al síndrome del braquicefálico como una enfermedad progresiva, que se agrava a medida que el animal envejece. Por esto, el diagnóstico temprano resulta relevante, y son varios los aspectos que el clínico veterinario deberá tener en cuenta a la hora de atender un paciente con esta patología.

El diagnóstico usualmente se basa en lo que reporta el tutor del animal, en el examen clínico y en la imagenología. La radiología y la tomografía computarizada son parte del protocolo. Si bien hasta la fecha no se cuenta en nuestro país con un tomógrafo para uso animal, se espera que esto ocurra a la brevedad, lo cual facilitaría el diagnóstico. La endoscopía resulta relevante a la hora de visualizar las alteraciones dinámicas que se producen en la vía aérea. La endoscopía a su vez es útil tanto en el diagnóstico como en el tratamiento quirúrgico, por lo que resulta una de las mejores opciones a tener en cuenta a la hora de enfrentarse a un caso clínico. Recientemente, se ha desarrollado un método de diagnóstico clínico interesante de mencionar, ya que el mismo podría ser implementado en nuestro medio tanto para la investigación como para el diagnóstico durante la consulta: la pletismografía corporal. El diagnóstico preciso de cada uno de los componentes que contribuyen al desarrollo del síndrome, junto con el examen clínico y el historial del paciente, le permitirá al profesional veterinario decidir qué tratar y cómo tratar.

Numerosas técnicas quirúrgicas han sido descritas y los avances en la medicina permiten que los resultados obtenidos sean cada vez más satisfactorios. Muchas de estas técnicas que se mencionan en esta revisión requieren de un personal especializado y con experiencia, tanto en los aspectos quirúrgicos como anestésicos. Será necesario además mantener bajo observación a estos pacientes durante las horas posteriores a una cirugía debido a las posibles complicaciones que de ella deriven. Todo esto hace que el acceso a un tratamiento quirúrgico sea hoy en día limitado y solo ocurre en el ámbito privado.

Si bien un gran número de perros braquicefálicos se atienden diariamente en las clínicas y hospitales veterinarios de nuestro país, no se conoce actualmente qué

porcentaje de estos perros sufre de síndrome del braquicefálico, o en qué grado lo padece. Sumado a esto, como ha sido demostrado, muchos tenedores de estos perros no son conscientes de los problemas de salud a que se pueden enfrentar sus mascotas al momento de adquirirlas, o más aún, son incapaces de reconocer el problema cuando la enfermedad se manifiesta. Una causa de esto es que las características neoténicas de estas razas se fomentan y se ven como “lindas” o “tiernas”, y no se comprende que se está frente a serios problemas de salud. El veterinario clínico, juega aquí un rol importante en la educación de los tenedores, lo que le permitirá a su vez diagnosticar a tiempo nuevos casos clínicos. Para esto deberá estar actualizado en la temática.

En otro sentido, el síndrome del braquicefálico, una enfermedad asociada a características anatómicas exageradas (braquicefalia extrema), ha llevado en algunos ámbitos de la sociedad al debate sobre la existencia de este tipo de razas creadas por el hombre. Esto deriva en que son varios los actores sociales, desde los criadores de perros, organizaciones no gubernamentales, hasta la academia, los que podrían tener injerencia en el tema. Un nuevo rol que podría tomar el profesional veterinario es el de articular en un ámbito serio y multidisciplinario la búsqueda de soluciones con el fin de aliviar esta enfermedad en pos del bienestar animal.

REFERENCIAS BIBLIOGRÁFICAS

1. Aron DN, Crowe DT (1985). Upper airway obstruction. General principles and selected conditions in the dog and cat. Vet Clin North Am Small Anim Pract, 15:891-917.
2. Auger M, Alexander K, Beauchamp G, Dunn M (2016). Use of CT to evaluate and compare intranasal features in brachycephalic and normocephalic dogs. J Small Anim Pract, 57:529-536.
3. Bernaerts F, Talavera J, Leemans J, Hamaide A, Claeys S, Kirschvink N, Clercx C (2010). Description of original endoscopic findings and respiratory functional assessment using barometric whole-body plethysmography in dogs suffering from brachycephalic airway obstruction syndrome. Vet J, 183:95-102.
4. Borgi M, Cirulli F (2016). Pet face: mechanisms underlying human-animal relationships. Front Psychol, 7:298.
5. Borgi M, Cogliati-Dezza I, Brelsford V, Meints K, Cirulli F (2014). Baby schema in human and animal faces induces cuteness perception and gaze allocation in children. Front Psychol, 5:411.
6. Brdecka DJ, Rawlings CA, Perry AC, Anderson JR (2008). Use of an electrothermal, feedback-controlled, bipolar sealing device for resection of the elongated portion of the soft palate in dogs with obstructive upper airway disease. J Am Vet Med Assoc, 233(8):1265-1269.
7. Brdecka D, Rawlings C, Howerth E, Comell K, Stiffler K (2007). A histopathological comparison ot two techniques for soft palate resection in normal dogs. J Am Anim Hosp Assoc, 43:39-44.
8. Caccamo R, Buracco P, La Rosa G, Cantatore M, Romussi S (2014). Glottic and skull indices in canine brachycephalic airway obstructive syndrome. BMC Vet Res, 10:12.
9. Cantatore M, Gobbetti M, Romussi S, Brambilla G, Giudice C, Grieco V, Stefanello D (2012). Medium term endoscopic assessment of the surgical outcome following laryngeal saccule resection in brachycephalic dogs. Vet Rec, 170(20):518.
10. Carreira LM, Ferreira A (2015). Reference values for dog sagital and transverse cephalic índices in different skull types and their importance. J Anim Vet Adv, 14(4):91-94.
11. Clark GN, Sinibaldi KR (1994). Use of a carbon dioxide laser for treatment of elongated soft palate in dogs. J Am Vet Med Assoc, 204(11):1779–81.
12. Clarke DL, Holt DE, King LG (2011). Partial resolution of hypoplastic trachea in six english bulldog puppies with bronchopneumonia. J Am Anim Hosp Assoc, 47:329-335.

13. Colville TP, Bassert JM (2008). Clinical Anatomy and Physiology for Veterinary Technicians. 2a ed., St. Louis, Mosby Elsevier, 486 p.

14. Cook D, Moses P, Mackie J (2015). Clinical effects of the use of a bipolar vessel sealing device for soft palate resection and tonsillectomy in dogs, with histological assessment of resected tonsillar tissue. Aust Vet J, 93:445-451.

15. Coren S (2016). Dog Head Shapes. Disponible en: https://www.psychologytoday.com/us/blog/canine-corner/201603/dogs-size-and-head-shape-predicts-its-behavior. Fecha de consulta: 29/11/2019.

16. Coyne BE, Fingland RB (1992). Hypoplasia of the trachea in dogs: 103 cases (1974-1990). J Am Vet Med Assoc, 201(5):768-72.

17. Crane C, Rozanski EA, Abelson AL, deLaforcade A (2017). Severe brachycephalic obstructive airway syndrome is associated with hypercoagulability in dogs. J Vet Diagn Invest, 29:570-573.

18. Cronin A, Ladlow J, Liu NC, Rudorf H (2017). Echolaryngography as a tool to assess laryngeal collapse in brachycephalic dogs. World Small Animal Veterinary Association Congress, 42, Copenhague, Dinamarca, p. 780.

19. Crosse KR, Bray JP, Orbell GMB, Preston CA (2015). Histological evaluation of the soft palate in dogs affected by brachycephalic obstructive airway syndrome. N Z Vet J, 63(6):319-25.

20. Davidson EB, Davis MS, Campbell GA, Williamson KK, Payton ME, Healey TS, Bartels KE (2001). Evaluation of carbon dioxide laser and conventional incisional techniques for resection of soft palates in brachycephalic dogs. J Am Vet Med Assoc, 219:776-781.

21. De Lorenzi D, Bertoncello D, Drigo M (2009). Bronchial abnormalities found in a consecutive series of 40 brachycephalic dogs. J Am Vet Med Assoc, 235:835-840.

22. Dunié-Mérigot A, Bouvy B, Poncet C (2010). Comparative use of CO2 laser, diode laser and monopolar electrocautery for resection of the soft palate in dogs with brachycephalic airway obstructive syndrome. Vet Rec, 167:700-704.

23. Dupré G, Heidenreich D (2016). Brachycephalic Syndrome. Vet Clin North Am Small Anim Pract, 46:691-707.

24. Dupré G, Findji L, Oechtering GU (2012). Brachycephalic airway syndrome. En: Monnet E, Small animal soft tissue surgery, Iowa, Ed. Wiley-Blackwell, pp. 167-183.

25. Dupré G, Poncet C (2010). Respiratory system - brachycephalic upper airways syndrome. En: Bojrab JM y Monnet E, Mechanisms of disease in small animal surgery, 3a ed., Jackson, Ed. Teton New Media, pp. 298-301.

26. Dyce KM, Sack WO, Wensing CJG (2010). Textbook of veterinary anatomy, 4a ed., St. Louis, Ed. Saunders Elsevier, 833 p.

27. Ellis J, Leece EA (2017). Nebulized adrenaline in the postoperative management of brachycephalic obstructive airway syndrome in a pug. J Am Anim Hosp Assoc, 53:107-110.

28. Ellison GW (2004). Alapexy: an alternative technique for repair of stenotic nares in dogs. J Am Anim Hosp Assoc, 40:484-489.

29. Emmerson T. (2014). Brachycephalic obstructive airway syndrome: a growing problem. J Small Anim Pract, 55:533-544.

30. Evans HE, de Lahunta A (2013). Miller´s anatomy of the dog, 4a ed., St. Louis, Ed. Saunders Elsevier, 872 p.

31. Fasanella FJ, Shivley JM, Wardlaw JL, Givaruangsawat S (2010). Brachycephalic airway obstructive syndrome in dogs: 90 cases (1991-2008). J Am Vet Med Assoc, 237:1048-1051.

32. Federación Cinológica Internacional (2018). Razas. Disponible en: http://www.fci.be/es/Nomenclature/. Fecha de consulta: 29/11/2019.

33. Findji L, Dupré G (2013). Brachycephalic syndrome: innovative surgical techniques. Clinician´s Brief, 11:79-85.

34. Findji L, Dupré G (2009). Folded flap palatoplasty for treatment of elongated soft palates in 55 dogs. Eur J Companion Anim Pract, 19:125-132.

35. Frantz LA, Mullin VE, Pionnier-Capitan M, Lebrasseur O, Ollivier M, Perri A, Linderholm A, Mattiangeli V, Teasdale MD, Dimopoulos EA, Tresset A, Duffraisse M, McCormick F, Bartosiewicz L, Gál E, Nyerges ÉA, Sablin MV, Bréhard S, Mashkour M, Bâlâsescu A, Gillet B, Hughes S, Chassaing O, Hitte C, Vigne JD, Dobney K, Hänni C, Bradley DG, Larson G (2016). Genomic and archaeological evidence suggests a dual origin of domestic dogs. Science, 352:1228-1231.

36. García-Sancho M, Villaescusa A, Sainz A, Rodríguez-Franco F (2013). Importancia de la doble exploración endoscópica (respiratoria y digestiva alta) en perros de raza bulldog francés. Arch Med Vet, 45:283-289.

37. Ghirlanda S, Acerbi A, Herzog H (2014). Dog movie stars and dog breed popularity: a case study in media influence on choice. PLoS One, 9(9):e106565.

38. Ginn JA, Kumar MSA, McKiernan BC, Powers BE (2008). Nasopharyngeal turbinates in brachycephalic dogs and cats. J Am Anim Hosp Assoc, 44:243-249.

39. Grand JGR, Bureau S (2011). Structural characteristics of the soft palate and meatus nasopharyngeus in brachycephalic and non-brachycephalic dogs analysed by CT. J Small Anim Pract, 52:232-239.

40. Grandage J (2003). Functional anatomy of the respiratory system. En: Slatter D, Textbook of small animal surgery, 3a ed., Philadelphia, Ed. WB Saunders, pp. 763-780.

41. Greenberg MJ, Reems MR, Monnet E (2007). Use of perioperative metoclopramide in dogs undergoing surgical treatment of laryngeal paralysis: 43cases (1999-2006). Vet Surg, 36:E11.

42. Haimel G, Dupré G (2015). Brachycephalic airway syndrome: a comparative study between pugs and French bulldogs. J Small Anim Pract, 56:714-719.

43. Harvey CE (1983). Review of results of airway obstruction surgery in the dog. J Small Anim Pract, 24(9):555-559.

44. Harvey CE, Fink EA (1982). Tracheal diameter: analysis of radiographic measurements in brachycephalic and nonbrachycephalic dogs. J Am Anim Hosp Assoc, 18:570-576.

45. Hedlund CS (2007). Surgery of the upper respiratory system. En: Fossum TW, Small Animal Surgery, 3a ed., St. Louis, Ed. Mosby/Elsevier, pp. 817-866.

46. Heidenreich D, Gradner G, Kneissl S, Dupré G (2016). Nasopharyngeal dimensions from computed tomography of pugs and French bulldogs with brachycephalic airway syndrome. Vet Surg, 45:83-90.

47. Hendricks JC (1992). Brachycephalic airway syndrome. Vet Clin North Am Small Anim Pract, 22:1145-153.

48. Herzog H (2006). Forty-two thousand and one dalmatians: Fads, social contagion, and dog breed popularity. Soc Anim, 14(4):383-397.

49. Hoareau G, Mellema M (2015). Pro-coagulant thromboelastographic features in the bulldog. J Small Anim Pract, 56:103–107.

50. Hoareau GL, Jourdan G, Mellema M, Verwaerde P (2012). Evaluation of arterial blood gases and arterial blood pressures in brachycephalic dogs. J Vet Intern Med, 26:897-904.

51. Huck JL, Stanley BJ, Hauptman JG (2008). Technique and outcome of nares amputation (Trader's technique) in immature shih tzus. J Am Anim Hosp Assoc, 44:82-85.

52. Hughes JR, Kayle BM, Beswick AR, Ter Haar G (2017). Complications following laryngeal sacculectomy in brachycephalic dogs. J Small Anim Pract, 59(1):16-21.

53. Hussein AK (2012). MRI mensuration of the canine head: the effect of head conformation on the shape and dimensions of the facial and cranial regions and their components. Tesis University of Glasgow, 235 p.

54. Hytönen MK, Lohi H (2016). Canine models of human rare disorders. Rare Dis, 4(1):e1241362.

55. Kirsch MS, Spector D, Kalafut SR, Moore GE, McDougall R (2019). Comparison of carbon dioxide laser *versus* bipolar vessel device for staphylectomy for the treatment of brachycephalic obstructive airway síndrome. Can Vet J, 60(2):160-166.

56. Koch DA, Arnold S, Hubler M, Montavon PM (2003). Brachycephalic syndrome in dogs. Compend Cont Pract Educ Vet, 25:48-55.

57. Koscinczuk P (2017). Domesticación, bienestar y relación entre el perro y los seres humanos. Rev Vet, 28(1):78-87.

58. Laryngoscopy and Tracheobronchoscopy of the Dog and Cat (2016). Normal laryngeal anatomy. Disponible en: https://veteriankey.com/laryngoscopy-and-tracheobronchoscopy-of-the-dog-and-cat/. Fecha de consulta: 29/11/2019.

59. Leonard HC (1960). Collapse of the larynx and adjacent structures in the dog. J Am Vet Med Assoc, 137:360-363.

60. Liu NC, Genain MA, Kalmar L, Sargan DR, Ladlow JF (2018a). Objective effectiveness of and indications for laser-assisted turbinectomy in brachycephalic obstructive airway syndrome. Vet Surg, 48(1):79-87.

61. Liu NC, Troconis EL, McMillan M, Genain MA, Kalmar L, Price DJ, Sargan DR, Ladlow JF (2018b). Endotracheal tube placement during computed tomography of brachycephalic dogs alters upper airway dimensional measurements. Vet Radiol Ultrasound, 59(3):289-304.

62. Liu NC, Oechtering GU, Adams VJ, Kalmar L, Sargan DR, Ladlow JF (2017a). Outcomes and prognostic factors of surgical treatments for brachycephalic obstructive airway syndrome in 3 breeds. Vet Surg, 46:271-280.

63. Liu NC, Troconis EL, Kalmar L, Price DJ, Wright HE, Adams VJ, Sargan DR, Ladlow JF (2017b). Conformational risk factors of brachycephalic obstructive airway syndrome (BOAS) in pugs, French bulldogs, and bulldogs. PLoS One, 12(8):e0181928.

64. Liu NC, Adams VJ, Kalmar L, Ladlow JF, Sargan DR (2016). Whole-body barometric plethysmography characterizes upper airway obstruction in 3 brachycephalic breeds of dogs. J Vet Intern Med, 30:853-865.

65. Liu NC, Sargan DR, Adams VJ, Ladlow JF (2015). Characterisation of brachycephalic obstructive airway syndrome in French bulldogs using whole-body barometric plethysmography. PLoS One, 10(6):e0130741.

66. McGreevy PD, Nicholas FW (1999). Some practical solutions to welfare problems in dog breeding. Anim Welf, 8:329-341.

67. Mellema MS, Hoareau GL (2014). Hypomagnesemia in brachycephalic dogs. J Vet Intern Med, 28:1418-1423.

68. Meola ST (2013). Brachycephalic Airway Syndrome. Top Companion Anim Med, 28:91-96.

69. Mercurio A (2011). Complications of upper airway surgery in companion animals. Vet Clin North Am Small Anim Pract, 41:969-980.

70. Michelsen J (2011). Use of the harmonic scalpel for soft palate resection in dogs: a series of three cases. Aust Vet J, 89(12):511-514.

71. Milovancev M, Townsend K, Spina J, Hurley C, Ralphs SC, Trumpatori B, Seguin B, Jermyn K (2016). Effect of metoclopramide on the incidence of early postoperative aspiration pneumonia in dogs with acquired idiopathic laryngeal paralysis. Vet Surg, 45:577-581.

72. Monnet E (2016). Surgical treatment of laryngeal paralysis. Vet Clin North Am Small Anim Pract, 46:709-717.

73. Monnet E (2015). Brachycephalic Airway Syndrome. World Small Animal Veterinary Association Congress, 40, Bangkok, Tailandia, pp. 245-247.

74. Monnet E (2003). Brachycephalic airway syndrome. En: Slatter D, Textbook of small animal surgery, 3a ed., Philadelphia, Ed. WB Saunders, pp. 808-813.

75. Monnet E, Tobias KM (2012). Larynx. En: Tobias KM, Johnston SA, Veterinary Surgery Small Animal, Missouri, Ed. Elsevier, pp. 1718-1733.

76. Nicholson I, Baines S (2012). Complications associated with temporary tracheostomy tubes in 42 dogs (1998 to 2007). J Small Anim Pract, 53:108-114.

77. Nöller C, Aupperle H, Seeger J, Oechtering GU (2008). Anatomical fundamentals of the brachycephalic syndrome in dogs. European Association of Veterinary Anatomists Congress, 27, Budapest, Hungría, p. 29.

78. Oechtering GU, Pohl S, Schlueter C, Lippert JP, Alef M, Kiefer I, Ludewig E, Schuenemann R. (2016a). A novel approach to brachycephalic syndrome. 1. Evaluation of anatomical intranasal airway obstruction. Vet Surg, 45:165-172.

79. Oechtering GU, Pohl S, Schlueter C, Schuenemann R (2016b). A novel approach to brachycephalic syndrome. 2. Laser-assisted turbinectomy (LATE). Vet Surg, 45:173-181.

80. Oechtering GU, Schuenemann R (2010). Brachycephalics - trapped in man-made misery? Proc Association of Veterinary Soft Tissue Surgeons, Autumn Scientific Meetings, Cambridge, Reino Unido, pp. 28-32.

81. Oechtering GU, Kiefer I, Noeller C (2008). Brachycephalic airway syndrome, part 1: a new understanding – it is an intranasal problem! Proceedings of the North American Veterinary Conference, Orlando, Florida, pp. 1450-1451.

82. Oechtering TH, Oechtering GU, Nöller C (2007). Structural characteristics of the nose in brachycephalic dog breeds analysed by computed tomography. Tierarztl Prax Ausg K, 35(03):177-187.

83. Olivieri M, Voghera S, Fossum T (2009). Video-assisted left partial arytenoidectomy by diode laser photoablation for treatment of canine laryngeal paralysis. Vet Surg, 38:439-444.

84. Orsher RJ (1996). Enfermedad respiratoria del braquicefálico. En: Bojrab MJ, Fisiopatología y clínica quirúrgica en animales pequeños, 2a ed., Buenos Aires, Ed. Inter-Médica, pp. 383-385.

85. Packer RMA, Hendricks A, Tivers MS, Burn CC (2015). Impact of facial conformation on canine health: brachycephalic obstructive airway syndrome. PLoS One, 10(10):e0137496.

86. Packer RMA, Hendricks A, Burn CC (2012). Do dog owners perceive the clinical signs related to conformational inherited disorders as 'normal' for the breed? A potential constraint to improving canine welfare. Anim Welf, 21:81-93.

87. Palierne S, Meynaud P, Bilmont A, Delverdier M, Semin M-O, Stieglitz M, Riviere G, Autefage A (2018). Plasma-mediated bipolar radiofrequency ablation of overlong soft palate in the dog: a pilot study. J Am Anim Hosp Assoc, 54(5):267-275.

88. Parker HG (2012). Genomic Analyses of Modern Dog Breeds. Mamm Genome, 23:19-27.

89. Pichetto M, Arrighi S, Gobbetti M, Romussi S (2015). The anatomy of the dog soft palate. III. Histological evaluation of the caudal soft palate in brachycephalic neonates. Anat Rec (Hoboken), 298:618-623.

90. Pichetto M, Arrighi S, Roccabianca P, Romussi S (2011). The anatomy of the dog soft palate. II. Histological evaluation of the caudal soft palate in brachycephalic breeds with grade I brachycephalic airway obstructive syndrome. Anat Rec (Hoboken), 294(7):1267-1272.

91. Pink JJ, Doyle RS, Hughes JML, Tobin E, Bellenger CR (2006). Laryngeal collapse in seven brachycephalic puppies. J Small Anim Pract, 47:131-135.

92. Poncet CM, Dupré GP, Freiche VG, Bouvy BM (2006). Long-term results of upper respiratory syndrome surgery and gastrointestinal tract medical treatment in 51 brachycephalic dogs. J Small Anim Pract, 47:137-142.

93. Poncet CM, Dupré GP, Freiche VG, Estrada MM, Pouganne YA, Bouvy BM (2005). Prevalence of gastrointestinal tract lesions in 73 brachycephalic dogs with upper respiratory syndrome. J Small Anim Pract, 46:273-279.

94. Rancan L, Romussi S, Garcia P, Albertini M, Vara E, Sánchez de la Muela M (2013). Assessment of circulating concentrations of proinflammatory and anti-inflammatory cytokines and nitric oxide in dogs with brachycephalic airway obstruction syndrome. Am J Vet Res, 74(1):155-160.

95. Ree JJ, Milovancev M, MacIntyre LA, Townsend KL (2016). Factors associated with major complications in the short-term postoperative period in dogs undergoing surgery for brachycephalic airway syndrome. Can Vet J, 57:976-980.

96. Regodón S, Vivo JM, Franco A, Guillén MT, Robaina A (1993). Craniofacial angle in dolicho-, meso- and brachycephalic dogs: radiological determination and application. Anat Anz, 175(4):361-363.

97. Riecks TW, Birchard SJ, Stephens JA (2007). Surgical correction of brachycephalic syndrome in dogs: 62 cases (1991-2004). J Am Vet Med Assoc, 230(9):1324-1328.

98. Roedler FS, Pohl S, Oechtering GU (2013). How does severe brachycephaly affect dog's lives? Results of a structured preoperative owner questionnaire. Vet J, 198:606-610.

99. Salgüero R, Herrtage M, Holmes M, Mannion P, Ladlow J (2016). Comparison between computed tomographic characteristics of the middle ear in nonbrachycephalic and brachycephalic dogs with obstructive airway syndrome. Vet Radiol Ultrasound, 57(2):137-143.

100. Schabbing KJ, Seaman JA (2017). Resection and primary closure of edematous glossoepiglottic mucosa in a dog causing laryngeal obstruction. J Am Anim Hosp Assoc, 53(3):180-184.

101. Schoenebeck JJ, Ostrander EA (2013). Craniofacial diversity exists between and within breed dogs. [Figura]. Recuperado de: The genetics of canine skull shape variation. Genetics, 193:317-325.

102. Schuenemann R, Pohl S, Oechtering GU (2017). A novel approach to brachycephalic syndrome. 3. Isolated laser-assisted turbinectomy of caudal aberrant turbinates (CAT LATE). Vet Surg, 46:32-38.

103. Schuenemann R, Oechtering G (2014a). Inside the brachycephalic nose: intranasal mucosal contact points. J Am Anim Hosp Assoc, 50:149-158.

104. Schuenemann R, Oechtering G (2014b). Inside the brachycephalic nose: conchal regrowth and mucosal contact points after laser-assisted turbinectomy. J Am Anim Hosp Assoc, 50:237-246.

105. Seim H (2010). Surgical management of brachycephalic syndrome. NAVC Conference. Orlando, Estados Unidos, pp. 1525-1528.

106. Senn D, Sigrist N, Fortere F, Howard J, Spreng D (2011). Retrospective evaluation of postoperative nasotracheal tubes for oxygen supplementation in dogs following surgery for brachycephalic syndrome: 36 cases (2003-2007). J Vet Emerg Crit Care (San Antonio), 21(3):261-267.

107. Shaver SL, Barbur LA, Jimenez DA, Brainard BM, Cornell KK, Radlinsky MG, Schmiedt CW (2017). Evaluation of gastroesophageal reflux in anesthetized dogs with brachycephalic syndrome. J Am Anim Hosp Assoc, 53:24-31.

108. Surgery of the Upper Respiratory System (2016). Anatomy of the canine nasal cavity. Disponible en: https://veteriankey.com/surgery-of-the-upper-respiratory-system/. Fecha de consulta: 29/11/2019.

109. Talavera J, Kirschvink N, Schuller S, Garrérès AL, Gustin P, Detilleux J, Clercx C (2006). Evaluation of respiratory function by barometric whole-body plethysmography in healthy dogs. Vet J, 172:67-77.

110. Tangner CH, Hobson HP (1982). A retrospective study of 20 surgically managed cases of collapsed trachea. Vet Surg, 11:146-149.

111. Teng KT, McGreevy PD, Toribio JA, Dhand NK (2016). Trends in popularity of some morphological traits of purebred dogs in Australia. Canine Genet Epidemiol, 3:2.

112. The Pharynx, Larynx, and Trachea (2016). Normal lateral canine pharyngeal/laryngeal región. Disponible en: https://veteriankey.com/the-pharynx-larynx-and-trachea/. Fecha de consulta: 29/11/2019.

113. The Respiratory System (2016). External nose and nasal cartilages. Disponible en: https://veteriankey.com/the-respiratory-system/. Fecha de consulta: 29/11/2019.

114. Tobias KM (2010). Manual of Small Animal Soft Tissue Surgery. Iowa, Wiley-Blackwell, 506 p.

115. Torrez CV, Hunt GB (2006). Results of surgical correction of abnormalities associated with brachycephalic airway obstruction syndrome in dogs in Australia. J Small Anim Pract, 47:150-154.

116. Trappler M, Moore K (2011). Canine brachycephalic airway syndrome: pathophysiology, diagnosis, and nonsurgical management. Compend Cont Educ Pract Vet, 33(5):E1-E4.

117. Trostel CT, Frankel DJ (2010). Punch resection alaplasty technique in dogs and cats with stenotic nares: 14 cases. J Am Vet Med Assoc, 46(1):5-11.

118. Vilà C, Savolainen P, Maldonado JE, Amorim IR, Rice JE, Honeycutt RL, Crandall KA, Lundeberg J y Wayne RK (1997). Multiple and ancient origins of the domestic dog. Science, 276:1687-1689.

119. Vilaplana Grosso F, Haar GT, Boroffka SA (2015). Gender, weight, and age effects on prevalence of caudal aberrant nasal turbinates in clinically healthy english bulldogs: a computed tomographic study and classification. Vet Radiol Ultrasound, 56(5):486-493.

120. Wang GD, Zhai W, Yang HC, Wang L, Zhong L, Liu YH, Fan RX, Yin TT, Zhu CL, Poyarkov AD, Irwin DM, Hytönen MK, Lohi H, Wu CI, Savolainen P, Zhang YP (2016). Out of southern East Asia: the natural history of domestic dogs across the world. Cell Res, 26:21-33.

121. Washington State University (2019). Mouth. [Figura]. Recuperado de: Digestive System of the Dog. Disponible en: https://www.vetmed.wsu.edu/outreach/Pet-Health-Topics/categories/cat-and-dog-anatomy/digestive-system-of-the-dog. Fecha de consulta: 29/11/2019.

122. White RN (2012). Surgical management of laryngeal collapse associated with brachycephalic airway obstruction syndrome in dogs. J Small Anim Pract, 53:44-50.

123. Wilson D, Monnet E (2016). Risk factors for the development of aspiration pneumonia after unilateral arytenoid lateralization in dogs with laryngeal paralysis: 232 cases (1987–2012). J Am Vet Med Assoc, 248:188-194.

124. Wykes PM (1991). Brachycephalic airway obstructive syndrome. Probl Vet Med, 3:188-197.

125. Zwingenberger A (2018). 8 month old Bulldog. [Figura]. Disponible en: http://www.veterinaryradiology.net/4317/8-month-old-bulldog/. Fecha de consulta: 29/11/2019.