AFECCIONES NEONATALES Y PERINATALES EN TERNEROS

Roberto Rodriguez Armesto

RESUMEN

Se describen las afecciones perinatales de terneros observados en la zona central de la Cuenca Lechera Santafesina, de importancia económica y de prevalencia creciente.

Los temas tratados son ictiosis congénita fetales miopatía hereditaria asociado con hidrocéfalo, epiteliogénesis imperfecta clásica, gestación prolongada hereditaria, con gigantismo fetal, intoxicación por melilotus alba, complejo diarrea viral enfermedad de las mucosas, rotavirus, criptosporidium, chlamydis dermatosis que responden a a la vit. C (DRVC) distrofia muscular nutricional aguda y paresia espástica posterior (forma precoz).

Se realiza breve referencia etiológicas, patogenia, signologicas detectados y ayuda diagnóstica complementaria.

INTRODUCCION

Luego de un parto eutócico se producen tanto en la madre como en su producto, profundas modificaciones metabólicas, hormonales, nerviosas, inmunológicas, etc. debido fundamentalmente que pasan de una alimentación INTRA-uterina a una EXTRA-uterina.

Circunscribiremos ahora al ternero recién nacido; se va a encontrar con un medio hostil al cambiar bruscamente su entorno, por ejemplo: temperatura, infecciones, depredadores, ingestión de alimentos, etc., etc., por lo cual podemos afirmar con énfasis que:

- el día más peligroso para la vida del ternero: es el 1º;
- la semana más peligrosa para la vida del ternero: es la primera;
- el mes más peligroso para la vida del ternero: es el primero.

Medico Veterinario

Lo expuesto precedentemente se ve corroborado en la suceptibilidad particular del ternero recién nacido, motivado por múltiples causas:

1. Insuficiencia inmunitaria;
2. Dependencia de un calostrado correcto (calidad, cantidad, momento);
3. Ausencia de memoria inmunológica a nivel de la mucosa digestiva;
4. Su aparato digestivo está en un estado de transición fisiológica:
   - renina: muy activa desde el 1er. día de vida.
   - CLH-pepsina: no es eficaz hasta los 14 días de vida.
   - bateria enzimas gastro-intestinal: se completa a los 21 días de vida.
5. Dependencia de la ingestión frecuente de hidratos de carbono fácilmente disponibles para la energía:
6. En algunos terneros se ha constatado la inmadurez fisiológica de sus enterocitos como consecuencia de una alimentación dificiente o desequilibrada (acidosis crónica) de la hembra gestante;
7. Inmadurez de su aparato termorregulador;
8. Insuficiencia relativa para conservar la temperatura corporal normal, cuando se superan los límites fisiológicos, superior o inferior;
9. Circulación cutánea muy intensa, lo cual nos determina una más fácil deshidratación (calor) o principio de perniosis (frío);
10. Regula mal su metabolismo hídrico (por cada kg. M.S. - 16 l. de agua);
11. Normalmente nace en un estado de acidosis fisiológica que puede transformarse rápidamente en patológica (por ejemplo en los partos distócicos);
12. A nivel pulmonar es necesario destacar algunos "defectos" los poros alveolares de Kohn son pequeños y escasos; los macrófagos alveolares son muy escasos en los espacios alveolares; septos interlobulares separados del pulmón en distintos lóbulos; la superficie total de hematosis es menor que en otros mamiferos (43,2%).
13. Posibilidad cierta de contraer enfermedades vía onfalógena.

Todo lo anteriormente expuesto se ve agravado por inadecuados manejos nutricionales, higiénicos-sanitarios, ambientales, etc. los cuales predisponen o determinan una serie de trastornos generalmente graves por sus elevados índices de mortalidad, morbilidad y letalidad.

Como consecuencia de ello se ocasiona un uso ineficiente de los recursos, menor presión de selección, incremento de costos, etc., con importantes repercusiones negativas en la esfera económica-financiera de los establecimientos comerciales de modo inmediato o mediato.

CLASIFICACION: hay una serie casi ilimitada de modalidades de clasificación referido a este tema, sin embargo nos inclinamos por la propuesta por S.J. Dennis (1972) referido al ganado ovino y modificado por nosotros para el ganado bovino:

1. Enfermedades fetales:
   - ictiosis congénita fetalis.
   - Leptospírosis.
   - Brucelosis.
   - D.V.B.
   - intoxicación por Dicumarol.
   - intoxicación por Aflatoxinas
   - intoxicación por Se
   - déficit de la vitamina A
   - intoxicación subclínica cianogenética.
   - intoxicación por Conium maculattum (cicuta)
   - algunas micosis abortigénicas (como dermatómicosis)
   - Chlamydiasis
   - Paraqueratosis hereditaria
   - Porfirinuria congénita bovina
2. Enfermedades del parto:
   - distocias y sus secuelas

-hipoxia cerebral
-traumatismos varios.
-falsa vía.

3. Enfermedades del post-parto:

3.1. temprana: hasta 2 días post-parto
-desnutrición
-mala conducta materna
-hipotermia-hipertemia
-deshidratación
-onfalitis
-E. coli; Pasteurella spp; Salmonella spp; Listeria monocytogens; Estreptococos; Estaphilococos.
-anemia hemolítica isoinmune.

3.2. intermedias: desde los 2 días hasta los 7 días

-hipo-agalactia
-calostrado inadecuado
-septicemias varias
-colibacilosis
-embarazo gástrico
-dieta inadecuada en calidad o cantidad

3.3. tardías: desde los 7 días hasta los 30 días:

-dieta inadecuada en calidad o cantidad
-distrofia muscular nutricional
-enterotoxemias
-virosis gastrointestinales
-virosis del tracto respiratorio
-Criptosporidium spp.
-E. coli
-Salmonela spp
-leucosis bovina esporádica
-coccidiosis
-Strongiloidosis
-Dermatomicosis
-Dermatofilosis
-Leptospirosis
-Estomatitis papular bovina
-Difteria de los terneros
-Sarna - Piojos
-Hipersensibilidad

SUMMARY

Perinatal calves diseases observed in the central part of Santa Fe dairy area, of economical importance and increasing prevalence are described.

Congenital fetal ictiosis, hereditary miopathy associated with hydrocephalus, classic imperfect epitelium genesis , elongated pregnancy with fetal giantism, Melilotus alba - poisoning, BVD, rotaviru, criptosporidiosis, chlamydiosis dermatosis responding to Vit C, acute NMD (nutritional - muscular distrophy) and spastic paraperesia era exposed.

Brief references to aetiology, pathogenesis, clinical symptems and diagnostic aids aer done.

ICTIOSIS CONGENITA FETALIS

RESUMEN

Se describe un caso esporádico aparecido en una explotación comercial tambera.

Se hace referencia a las lesiones macroscópicas halladas y el resultado del análisis histopatológico.

Este trastorno, genéticamente determinado ha sido descripta en perro, hombre ("feto de arlequín") y en los bovinos, habiendo sido reportado hace más de un siglo y diagnosticado principalmente en terneros Holstein, Red Poll noruegos y Pardo -- Suizo.

En vacunos sería ocasionado por un factor autosómico, recesivo, simple y letal.

En este caso particular, el paciente es un ternero macho, de raza Holando Argentino, nacido vivo por parto eutócico, el cual ingresa al Hospital de Salud Animal -- (F.A.V.E.: U.N.L.) con clara disnea mixta y en decúbito lateral abandonado, muriendo horas después sin instituírsele tratamiento alguno.

Macroscópicamente la piel se caracteriza por presentar grandes placas córneas similares a "escamas de pescado", separadas por profundas fisuras de color rojo con atricosis sectorial circunscripta en los miembros y en la región abdominal inferior e hipotricosis en el resto del cuerpo.

Dichas fisuras siguen un patrón que corresponden a los planos de crecimiento y desarrollo de la piel, la cual es inelástica y tirante, produciendo eversiones en las uniones mucocutáneas sugiriendo que la piel es "demasiado" pequeña para el cuerpo que debería recubrir.

Una explicación de la configuración tan particular de la piel sería la falla de la queratinización lo cual inhibe el crecimiento expansivo normal de la epidermis; la patogenia íntima probablemente responda a un incremento en la cohesión de los corneocitos, lo que interfiere con los procesos descamativos normales del estrato -- córneo.

Los pacientes bovinos afectados de este trastorno pueden nacer muertos o vivos ; en esta última eventualidad suelen morir dentro de la primer semana de vida.

No hemos podido observar lesiones de naturaleza traumática en el tracto genital - de la madre ocasionado por las "escamas" del ternero, aspecto que es descripto en la bibliografía internacional.

Microscópicamente se evidencia un notable grado de hiperqueratosis ortoqueratósica de la epidermis y de los folículos pilosos: acanthosis, cuerpos papilares reducidos y capa basal inalterada. La dermis se presenta con desorden de las fibras - colágenas y con sus capilares congestivos.

BIBLIOGRAFIA

1. BLOOD, D.C.; HERDERSON, J.A.; RADOSTITS, O.M. 1982 Medicina Veterinaria; 5ta. Ed Nueva Editorial Interamericana. México. Pag. 1121 - 1122.

2. JONES, T.C.; HUNT, R.D. 1985. Patología Veterinaria. 1a. Edición. Editorial Hemisferio Sur. Buenos Aires. Pag. 272.

3. JUBB, K.V.P.; KENNEDY, P.C. Patología de los Animales Domésticos, la. Edición. Editorial Hemisferio Sur. Tomo II. Pag. 676.

5. SMITH, H.A.; JONES, T.C. 1962. Patología Veterinaria. 1a. Edición. Editorial - UTEHA. México. Pag. 710 - 711.

MIOPATIA HEREDITARIA ASOCIADA CON HIDROCEFALO: SU PROBABLE PRESENTACION EN UN REDEO HEREFORD

RESUMEN

Se describe la probable aparición de un defecto hereditario de la musculatura estriada en un rodeo bovino de cría raza Hereford, ocasionada por la herencia de un gen autosónico recesivo simple.

Se enfatiza la introducción de un reproductor macho puro de pedigree y los trastornos aparecidos en su descendencia (5 terneros/as afectadas, 23 normales, 2 abortados de etiología no determinada).

Se realizó un estudio hematológico (hemograma, leucograma) bioquímica sanguínea (fosfocreatin-kinasa, glutámico-oxalacético-transaminasa, bilirrubina directa y total) urianálisis del líquido céfalorraquídeo.

Se menciona la signología clínica detectada, los hallazgos macroscópicos y microscópicos observados y los resultados de los análisis bacteriológicos y virológicos realizados.

INTRODUCCION

No es excepcional hallar neonatos afectados con hidrocefalia congénita de presentaciónesporádica con o sin anomalias evidentes en sus huesos craneales.

También se lo ha descripto como un defecto hereditario en algunas razas bovinas como Holstein y Hereford (Baker y col. 1981; Hadlow, 1962; Rhodes y col., 1962; Urman y Grace, 1964; Greene y col., 1974) y probablemente en otras (Ayrshire y Charolaise).

El caso que nos ocupa ocurrió a fines del año 1986 en un establecimiento comercial de bovinos de cría de la raza Hereford, ubicado en el Departamento San Justo, de la provincia de Santa Fe.

Fueron afectados los descendientes, machos y hembras, provenientes de un grupo de 30 vientres de los calificados a campo como "planteleras", de una edad variable entre 4 a 7 años, a los cuales se les incorporó un toro Hereford, puro de pedigree, de 4 años de edad, el cual había sido adquirido a una cabaña del sur de la mencionada provincia para ser utilizado en servicio natural a campo.

La temporada de servicio duró 6 meses, durante los cuales dichos animales fueron alimentados con pasturas artificiales, base Medicago sativa y Trifolium repens o -en su defecto- en campos naturales típicos de la zona.

Dos vacas abortaron (preñez estimada entre 3 a 5 meses, por causas no precisada), 5 parieron terneros/as anormales y 23 normales.

Fue posible realizar el estudio de dos animales afectados, uno ya muerto y el otro vivo de dos días de edad; éste nos presentó una signología clínica manifestada por: decúbito lateral abandonado, abombamiento marcado de los huesos frontales, hipoacusia, nistagmus bilateral, microftalmía; temperatura rectal, frecuencias cardíaca y respiratoria se hallaba dentro de los valores normales.

Sensibilidad cutánea, reflejos tendinosos, palpebral, anal y de succión se comprobaron sin alteraciones. En los ganglios linfáticos superficiales no se detectaron anormalidades.

Fue imposible colocar el paciente en estación, constatándose la falta de compromiso óseo/articular; en cambio, las grandes masas musculares se presentaban edematosas, frías y con una aparente mioastenia generalizada.

MATERIALES Y METODOS

Del ternero afectado y aún con vida se extrajo sangre por veni-punción yugular con y sin anticoagulante y líquido cefalorraquídeo por punción atlanto-occipital. Estas muestras fueron remitidas al laboratorio de Análisis Clínico para la realización de hemograma, leucograma y dosaje de fosfocreatin-kinasa (CPK; método de determinación colorimétrica), glutámico-oxalacético-transaminasa (GOT; método de Rietmann y Frankel), bilirrubina total y directa (método de determinación colorimétrica).

Luego se procedió a realizar la eutanasia y su ulterior necropsia evaluando las lesiones macroscópicas detectadas.

Para el posterior análisis histopatológico se tomaron muestras de: riñon, adrenal, intestino delgado, intestino grueso, lengua, miocardio, hipófisis, hígado, tiroides, músculo estriado, cerebro, cerebelo, médula espinal, grasa articular, timo y ganglios linfáticos.

Fueron fijados en formol bufferado al 10%, realizándose posteriormente los siguientes pasos: deshidratación, inclusión en parafina, cortes de 5 micras en micrótomo tipo Minot y finalmente coloración con Hematoxilina-Eosina.

Además se remitieron muestras a los laboratorios de Bacteriología (músculos, estriados, riñon, corazón, hígado, pulmón) y de Virología (músculos estriados, corazón, hígado riñon, pulmón) para su procesamiento.
Finalmente se envió orina al Laboratorio de Análisis Clínico para su ulterior estudio con tiras reactivas (tipo Combur 9Test).

RESULTADOS

1. Hallazgos anatomopatológicos macroscópicos:

   -subictericia particularmente evidente en grasa, glanglios linfáticos y serosas;
   -músculos estriados de todo el animal: amarillentos, de consistencia gelatinosa -edematosa. Al corte rezuma un líquido seroso, amarillento;
   -hígado: hipertrofiado, friable, de bordes engrosados; lesiones de colestasis - intrahepática, de color heterogéneo con zonas que varía desde naranja subido a blanco amarillento, diseminados por todo el parénquima;
   -vesícula biliar: bilis color verde subido; precipitados en gran cantidad y de pequeño tamaño.
   -lengua: amorfa, con un evidente edema ubicado entre sus haces musculares;
   -cerebro: marcada hidrocefalía interna con arborización de vasos;
   -cerebelo: hipoplasia cerebelosa evidente (aproximadamente un tercio de su tamaño norma).

2. Informe del Laboratorio de Histopatología:

   -hígado: colestasis intrahepática e intracanicular; presencia de abundantes gránulos de pigmentos biliar en las células, en sinusoide y formando trombos intracanaliculares;
   -lengua: su mucosa se halla sin cambios; en cambio la submucosa se encuentra edematosa y la muscular con marcado edema y sustancia mixoide interfibrilar. Areas con escasas miofibrillas e infiltrado difuso de mononucleares;
   -cerebro: hidrocefalía interna. Sustancia gris con todas sus capas sin lesiones en cambio la sustancia blanca se encuentra atrófica y con escasa celularidad. Espacios de Virchow-Robin levemente dilatados;
   -cerebelo: hipoplasia, con la presencia de todas sus capas;
   -músculos estriados: fibras musculares desorganizados con abundante edema, tejido conectivo y mixoide interfibrilar. Algunos con cambios degenerativos y necrosis, escasa regeneración;
   -otros órganos (hipófisis, timo, médula espinal, adrenal ganglios linfáticos, intestinos delgado y grueso, grasa articular, miocardio, riñón) no demuestran alteraciones significativas.

3. Informe del Laboratorio de Virología:

   Negativo

4. Informe del Laboratorio de Bacteriología:

   Negativo

5. Informe del Laboratorio de Análisis Clínico:

-hemograma:

. hemoglobina: 7,5 g%
. hematocrito: 36%

-leucograma:

. recuento total de glóbulos blancos: 24,450

-fórmula leucocitaria relativa:

. neutrófilos: 24%
. linfocitos: 73%
. eosinófilos: 3%
. monocitos: --
. basófilos: --

-bioquímica sanguínea:

. CPK: 153 mUI/ml,
. Bilirrubina total: 0,5 mg%
directa: 0,4 mg%
. GOT: 50 mUI/ml,

-Urianálisis:

. nitritos: negativo
. pH: 6
. proteínas: 100 mg%
. glucosa: negativo
. bilirrubina: negativo
. urobilinógeno: negativo
. sangre: negativo
. densidad: 1013

-líquido cefalorraquídeo:

. color: incoloro
. recuento de células: 82/mm3 (glóbulos rojos)
. Pandy: (+)
. coloración con May Grunwald-Giemsa: no se identificaron formas celulares.

DISCUSION

Probablemente se está frente a un trastorno de base hereditaria de la musculatura estriada ya descripta en el ganado bovino de las razas Holstein y Hereford.

La enfermedad en cuestión apareció a fines del año 1986 coincidiendo con la incorporación en la época de servicio de un toro puro de pedigrí; hasta ese momento no se había presentado este disturbio en el establecimiento.

Dicho reproductor fue eliminando del plantel con destino a frigorífico y luego de transcurrido cuatro temporadas de servicios no reapareció "clínicamente" el problema.

De acuerdo a la bibliografía consultada, la herencia de este defecto es condicionada por un gen autosómico recesivo simple letal, de lo cual se infiere que las madres progenitoras de los terneros/as afectados deben ser, a su vez, hijas de algún(os) toro(s) u otro(s) portador(es) del mismo gen.

SUMMARY

Hereditary myopathy associates with hydrocephalous: Its probable appearance in a Hereford herd. The probable appearance of an hereditary defec for the striated musculature, is described in a Hereford bovine herd, caused by the hereditary of a simple autosomic recessive gene.

The introduction of a breeder bull and the troubles within its offspring (5 affected calves, 23 normal claves, 2 aborted calves form undetermined etiology), is emphasized.

Mostraban imposibilidad manifiesta para la adopción de la estación en forma correcta y marcada dificultad en la succión con sialorrea intensa.

Todos los afectados mueren en el transcurso de 2 a 9 días, excepto un paciente que sobrevivió hasta los 4 meses debido a los cuidados dispensados.

El análisis histopatológico nos informa:

. Piel: ausencia total de las capas que forman la epidermis. Dermis papilar y reticular con finas fibras colágenas, elásticas y reticulares. Ausencia de folículos pilosos, infiltrado difuso de poli y mononucleares. Areas ulceradas con marcada reacción de polinucleares, linfocitos y macrófagos.

. Lengua: ausencia de epitelio escamoso estratificado. En la capa muscular es visible un proceso inflamatorio con polinucleares neutrófilos, leve degeneración fibrilar.

Dado que la herencia de este defecto es condicionada por un gen recesivo único se infiere que las madres progenitoras de estos terneros en cuestión, deben ser a su vez hijo de algún otro(s) toro(s) portador(es) del mismo gene.

SUMMARY

CLASSICAL EPITHELIEGENESES IMPERFECTA IN HOLSTEIM CALVES. Tem cases of the disease in calves of beth sexes, sons of the same bull and within the same calving season, were observed in a Holteim farm.

The anatomic and microscopic characteristic of the condition are described, incl ding the lack of lesiones in the hoofs.

All calves died within 2 to 9 days of life.

BIBLIOGRAFIA

1. BLODD, D.C.; HENDERSON, J.A. y RADESTITS, O.M. (1983) Medicina Veterinaria. Nueva Editorial Interamericana. México.

2. JOHANSSON y RENDELL, J. (1972). Genética y mejora animal. Ed. Acribia. Zaragoza.

3. LUSH, J.L. Bases para la Selección Animal (1969). Editorial Agropecuaria Peri . Buenos Aires.

4. ROBERTS, S.J. (1979) Obstetricia veterinaria y patología de la reproducción (Teriogenologís). Ed. Hemisferio Sur S.A. Buenos Aires.

GESTACION PROLONGADA HEREDITARIA CON GIGANTISMO FETAL EN GANADO HOLANDO ARGENTINO

RESUMEN

Son descriptos varios casos de gestación prolongada de 11 a 13 meses, con fetos gigantes y maduros sexualmente, todos hijos del mismo toro.

En todos los casos los terneros de cualquier sexo se extrajeron por tracción forzada u operación cesárea.

Histológicamente nos demostraron hipoplasia de la adenohipófisis y de la corteza adrenal.

Dentro de la pastura no se encontró Veratrum sp. u otras plantas de la familia de la Liliaceas.

La bibliografía consultada describe a esta situación como un trastorno ocasionado por la herencia de [illegible]

re y en el ganado ovino Karakul.

El caso que nos ocupa es referido a una explotación comercial de tambo, con gestaciones prolongadas que oscilaban entre los 11 a 13 meses;

Todas estas vacas fueron servidas por un mismo toro, no registrándose casos similares anteriores en este establecimiento, ubicado en el departamento Las Colonias (provincia de Santa Fe).

Se constató:

a. Falta de preparación materna para el parto (edema de vulva; hipertrofia mamaria relajación de los ligamentos pélvicos) lo cual originó frecuentes distocias y ulterior tracción forzada u operación cesárea (no se recurrió a fetotomía)

b. Placentas: hipertróficas, apariencias de "cuero"; deshidratadas.

c. Ternero/a: mayor tamaño que el normal, de hasta 78 Kg., hipertricosis; pezuñas con crecimiento exhuberante; 8 incisivos muy grandes pero de fácil caída, glándula mamaria funcionante y presencia de tricobezoarios (4 en este caso) en cuajo.

Todos los terneros/as murieron antes del parto o durante su extracción, ya sea por las vías naturales o por medios quirúrgicos.

Desde el punto de vista histológico fue posible constatar una hipoplasia universal de la adenohipófisis y de la zona cortical de las glándulas adrenales.

Este trastorno se debe, de acuerdo a la bibliografía consultada, a la herencia de un gene autosómico recesivo único, el cual ocasiona la carencia de una enzima necesaria para la síntesis de los gluco-corticoides en la corteza adrenal fetal y por ello no se desencadena el mecanismo del parto normal.

Se cita además, que en las madres afectadas por este trastorno su concentración hemática en progesterona no disminuye hacia el final de la gestación, como se observa en animales normales.

No se observó en los potreros plantas de Veratrum sp. o alguna otra perteneciente a la familia de las Liláceas (hipoplasia adenohipofisiaria adquirida).

SUMMARY

HEREDITARY PROLONGED GESTATION WITH GIANT FETUSES IN HOLSTEIN STOCK Several cases of prolonged gestations of 11 to 13 monts, with giant and sexually mature fetuses, all sons of one bull, are described.

In all cases, calves of both sexes were born through forced tractin or cesarean section.

Histological they showed complete hipoplasia of the adenohypophysis and the adrenal cortex.

There were not Veratrum sp. or plants of the liliace family within the pastures.

BIBLIOGRAFIA

1. BLOOD, D.C.; HENDEROSN, J.A. y RADOSTITS, O.M. (1983) Medicina Veterinaria. Nueva editorial Interamericana. México.
2. JOHANSSON, I. y RENDEL, J. (1972) Genética y mejora animal. Ed. Acribia. Zaragoza.
3. LUSH, J.L. (1969) Bases para le selección animal. Ed. Agropecuaria Peri. Buenos Aires.
4. ROBERTS, S.J. (1979) Obstetricia veterinaria y patología de la reproducción. (teriogenología) Ed. Hemisferio Sur S.A. Buenos Aires.
5. SIEGMUND, O.H. et al. (1981) el manual Merck de veterinaria. Ed. Merck & Co., Inc. Rahway, N.J.
6. SMIDT, D. y ELLENDORFF, F. (1972) Endocrinología y Fisiología de la reproducción de los animales zootécnicos. Ed. Acribia. Zaragoza.

INTOXICACION POR TREBOL DE OLOR BLANCO (Melilotus alba)

RESUMEN

Se presenta una breve referencia a la etiología y patogenia de esta micotoxicosis.

Se describen los signos clínicos, ayudas diagnósticas y lesiones macroscópicas halladas.

Se hace alusión a los tratamientos instituidos y a la importancia de su profilaxis.

INTRODUCCION

Concepto: esta micotoxicosis se caracteriza por producir profundas alteraciones en el mecanismo normal de la hemostasia con la consecuencia de: hemorragías múltiples generalizadas, internas y externas, determinando un síndrome purpúrico plasmopático fundamentalmente, aunque no exclusivamente (plaquetopático y capilariopático).

Etiología: el trébol blanco de olor (Melilotus alba) y también en menor cantidad el trébol amarillo (Melilotus efficinales) poseen como constituyente normal una sustancia denominada cumarina (o cumarol); la misma bajo la acción de ciertos hongos no bien determinados (Mucer sp., Penicillium sp., Fusarum sp. y Aspergillu sp.) - que se desarrollan con la presencia de humedad y O_2, se transforma en dicumarina - (dicumarol o bishidroxicumarina), sustancia de potente acción anticoagulante, altamente tóxica.

En la planta puede ocurrir una infima transformación que no llega a producir alteraciones en los animales suceptibles.

Las diversas variedades de trébol blanco difieren en cuanto a su contenido de cumarina; así, por ejemplo, la variedad Cumino posee poca y, en cambio, la variedad -- Artica es muy rica en la misma.

La frecuencia de esta enfermedad se está incrementando en la Argentina debido al auge que ha tenido el trébol en los últimos años, sobre todo en las zonas marginales donde se lohenifica en forma de "rollos" de gran tamaño lo cual favorece el desarrollo fúngico. Es muy difícil obtener un heno bien seco de este vegetal, debido a la suculencia de sus hojas y tallos.

Este trastorno también ha sido descripto por ingestión de silo de Melilotus sp.

Patogenia: la dicumarina realiza su acción tóxica impidiendo la formación de protrombina (factor II) en el hígado; esta acción la ejerce por la competencia que realiza frente a la vitamina K, la cual interviene en la síntesis del factor II.

Esta interferencia en la síntesis de los factores de coagulación resulta de la acumulación de un metabolito natural inhibidor de la vitamina K (una naftoquinona -vit K- 2,3, epóxido). Normalmente este último epóxido es reducido a vitamina K, pero en presencia de dicumarol, éste inhibe la reductasa correspondiente y por ende, su reducción.

La falta de la protrombina determina que no se realice normalmente la hemostasia ; no obstante hay otros factores que agravan el cuadro. Así, es necesario mencionar:
a. depresión de los factores VII, IX y X (púrpura plasmopática)

b. disminución de la capacidad conglomerante de las plaquetas (púrpura plaquetopática)

c. dilatación de los capilares con ulterior aumento de su permeabilidad (púrpura - capilariopática), por pérdida de la sustancia fundamentalmente endotelial y de las organolas. con degeneración de las fibras musculares lisas y elásticas.

La conjución de todos estos factores hace que ante cualquier traumatismo por simple que sea, se produzcan hemorragías que en algunos casos llegan a ser fatales.

Esta micotoxina es capaz de eliminarse por leche y atravezarla barrera placentaria,

Factores:	Vitamina K dependientes	Vitamina K no dependientes
	II: protrombina	I: fibrinógeno
	VII: preconvertina	V: proacelerina, factor lábil
	IX: Christmas	
	X: Stuart Prower	

Todo ternero recién nacido adolece de una hipeprotrombinemia natural, fisiológica y transitoria clínicamente no manifiesta; pero esta circunstancia normal puede verse agravada por la ingestión de heno (o silo) de Melilotus sp. conteniendo dicumarol y manifestarse con un síndrome purpúrico.

MATERIAL Y METODO

Signología clínica: los terneros afectados en el claustro materno pueden ser encon rados muertos luego de un parte eutócico por hemorrágias fatales en ombligo y en c ias, particularmente.

También, se lo puede encontrar vivo en decúbito lateral, abandonado, con marcada anemia, taquicardía, polipnea y algunas hemorragias visibles en las mucosas aparen es (bucal, conjuntiva, vagina), produciéndose su muerte en las primeras horas de vi da.

En algunos terneros hemos observado la muerte brusca de algunos de ellos sin pre-- sentar signología previa.

En otros casos (terneros de más de 10 a 15 días de edad) puede observarse la signo logía de los adultos (claudicaciones hematomas subcutáneas, rinorragia, epistaxis, gingivorragia, disentería, melena, hemoptisis, hematuria, etc.)

Las vacas madres generalmente no presentan signos alguno de este trastorno, algunas veces es posible comprobar hemolactia. Si siguen consumiendo el heno problema nos presentan un síndrome purpúrico.

Reiteramos, que el dicumarol al eliminarse por leche constituye un factor agravante para su ternero.

Ayudas diagnósticas:

- anemía marcada (1.200.000 eritrocitos/mm^3);
  tiempo de sangría: aumentado (valor normal: 2-4 minutos)
- tiempo de coagulación: aumentado (valor normal : 3-10 minutos a 20 ºC)
- tiempo de protrombina: aumentado (valor normal 15-28) de elección por ser la más precoz.

Test Biológico:

Conejos: se pueden utilizar para determinar la probable toxicidad de un heno (ali mentación y control de tiempo de sangría y coagulación).

Anatomía Patológica: macroscópicamente podemos observar una intensa anemia, sangre acuosa, pálida, no coagulada. En el ombligo se puede presentar un hematoma globoso de 7-8 cm. de diámetro

Hemorragias múltiples, generalizadas, particularmente frecuentes en: tejido subcu- táneo, intermusculares, peritoneo, pericardio, cerebro, perirrenal, subcapsular , gastrorragia, enterorragia.

Aquellos órganos que no están afectados por hemorragias, se encuentran pálidos y exangües, particularmente los pulmones y músculos no afectados.

El hígado toma una coloración ocre-pálido.

TRATAMIENTO

- suspender el alimento "problema";
- transfusiones sanguineas: 10 ml./kg.p.v. (intravenosa); pueden repetirse si fuera necesario;

- vitamina K_3 (menadiena): 400 mg (intravenosa)

PROFILAXIS

- correcta confección de rollos y fardos de Melilotus sp.;
- adecuado almacenamiento de los mismos;
- no suministrar alimentos "problema" a las vacas gestantes; particularmente 30 a 45 días fecha probable de parto.;
- se puede proceder a mezclar el alimento "problema con otro no peligrosos en una relación de 1:3. Darle esta mezcla 2 semanas seguidas; luego suspender durante una semana por alimento NO peligroso. Despúes recomenzar con la "mezcla";
- para el caso de rollos contaminados se puede dejar consumir una semana; luego dar otro tipo de alimento durante dos semanas, retornando al rollo durante una semana;
- emplear variedades que se carguen de poca cumarina (por ejemplo variedad Cumino)

SUMMARY

SCONTED WHITE CLOVER POISENING (Melilotus alba): A bief reference to the ethiology and pathogenesis of this mycotoxicosis is presented.

The clinical sympton, diagnosticaids and macroscopic lesions are described.

reference to the given tratments and to the importance of its prophylaxis is made.

BIBLIOGRAFIA

1. BLOOD, D.C.; HERDERSON, J.A.; RAODSTITS, O.M. (1986) Medicina Veterinaria. Sexta Edición. Nueva Editorial Interamericana. México. Pag. 1288 - 1290
2. JONES T.C.y HUNT R.D. (1985) Patología Veterinaria. Primera Edición. Editorial Hemisferio Sur. Buenos Aires. Pag. 965 - 966.
3. RODRIGUEZ, R. y col. (1989) Micotoxinas. Tomo XV. Primera edición. C.E.A.V.E. Esperanza. Pag. 25-29.
4. ROSENBERGER, G. y col. (1983) Enfermedades de los bovinos. Tomo II. Primera edición. Editorial Hemisferio Sur. Buenos Aires. Pag. 461 - 462.
5. SIEGMUND, O.H. y col. (1981) El Manual Merch de Veterinaria. Segunda Edición. Merck & Co. Rahway. N.Y. Pag. 835 - 837.

COMPLEJO DIARREA VIRAL - ENFERMEDAD DE LAS MUCOSAS

RESUMEN

Se describen brevemente algunos agentes infecciosos (Diarrea Viral Bovina, Rotavirus, Chlamydial y parásitos (cryptosperidiun) que ocasionan trastornos en los primeros días de vida de los terneros.

Desarrollando aspectos clínicos, patogenia, epidemiologías y casuística regional encontrados en la región central de la cuenca lechera Santafesina - Argentina

Este está producido por un virus ARN de la Flia. TOGAVIRIDAE, Género Pestivirue, ampliamente destribuido en el mundo y puede ser abordado desde distintas ópticas pero siempre se cae en el nudo, ¿cual es el momento de la infección? y desde allí las distintas posibilidades que pueden actuar sobre los animales y de aquí diseminarse al rodeo.

Teniendo en cuenta la existencia de biotipos (2) (distintas cepas del virus de BVD con diferencias en cuanto a patogenicidad y estructura antigénica) son estos y el período cuando se produce la infección como se van a presentar las manifestaciones clínicas de la enfermedad (6 - 3).

Podemos dividir el momento de esta en: a) in útero; b) postnatal (3).

a. Si la infección se produce en una hembra gestante durante el primer tercio de la gestación con una cepa citopatogénica se va a producir la muerte del feto y aborto; si es cepa no citopatogénica puede ocurrir que el feto no muera y sea coincidente con la madurez inmunológica fetal, éste será inmunotolerante a este agente e inmunocompetente al resto de las antígenos.

Ese animal nace y es virémico persistentemente infectado por vida, eliminando grandes cantidades de virus por sus secreciones y va a poseer anticuerpos calostrales exclusivamente.

- si la infección ocurre en el 2do. tercio de la gestación se van a producir alteraciones teratológicas, raramente aborto o nacimientos normales, teniendo anticuerpos propios (10).

- si la infección ocurre en el último tercio de la gestación va a nacer de menor tamaño y el animal posee anticuerpos de por vida por ser inmunocompetente (10-1).

b. Si se produce la infección durante los primeros 3-5 meses de vida los anticuerpos calostrales lo protegerán, sino posee inmunidad calostral puede desarrollar diarrea e inmunidad de por vida.

Es de destacar la implicancia de este agente como factor inmuno depresor en brotes de enfermedades respiratorias o entéricas con asociaciones de otros agentes infecciosos (8-9).

Estudios realizados en Alemania demuestran que el 32% de las muertes en terneros eran debidas a éste y sospechan que un 5% de los individuos son infectados y virémicos persistentemente (4) teniendo éstos un importantísimo papel en la dinámica de la enfermedad de los rodeos, debido a la eliminación de virus y de esta manera perpetuan la enfermedad en los establecimientos siendo los principales diseminadores. Además por su estado de inmunotolerancia al virus de BVD, cuando se enfrentan a una cepa citopatogénica desarrollan la conocida enfermedad de las mucosas (1)

En nuestra región se realizó un muestreo al azar sobre 97 muestras de pool de leche de tanque, se detectó un 13% de establecimientos con alto índice de infección y solamente 1 establecimiento resulto negativo

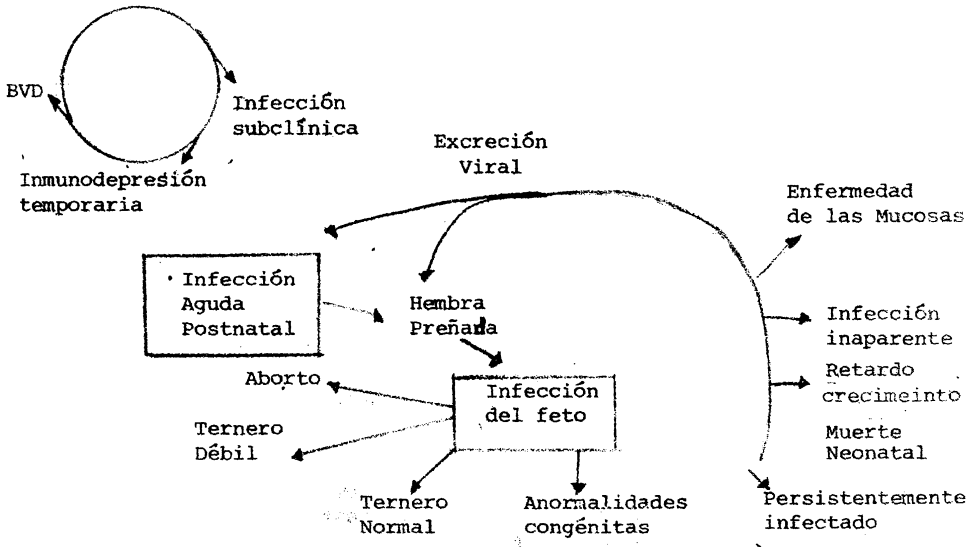

Diarrea viral Bovina - Ciclo de infección (Duffel S. 1985)

SUMMARY

Several infestieus agents (BVD; Retavirus; Chlamydia) and parasites (Cryptosperidium) that cuase diseases during the first month of life calves are briefly described.

Clinical aspect, pahogenesis, epidemiology and survey results obteined in the central dairy area of Santa Fe province (Argentina) are considered.

BIBLIOGRAFIA

1. BOLIN, S.R.; McCLURKIN, A.W.; CUTLIP, R.C. & CORIA, M.F. 1985. Severe clinical disease induced in caltle persistent Py Infected with noncytopathic - bovine viral diarrhea virus by super infection with cytopathic bovine viral diarrhea virus Sm. J. Vet. Res., 46, 573-576.

2. DONIS R.O., DUBONI E.J. 1987 Differences in virus-inducer in dell infected by citopathic and moncytopathic biotypes of bovine virus diarrhea-mucosal desease virus. Virology, 158, 168-173.

3. DUFFELL, J.W., HARKNESS. 1985. Bovine virus diarrhea mucosal direase infectión in cattle - Vet. Rec. 117, 240-245.

4. GRUDER, H.D. 1990. Infection with BUD in cattle. Tieräztl Umschau. 45, (4) -- 258-267.

5. MATTWES R.E.F. 1982. Classilication and nomenclature of viruses 4th Report of the International Commiltee on taxonomy of viruses, Karger, Basel.

6. VUTTAL P.A., SCOTT E.J. & TOMAS L.H. 1980. Experimental fetal infection of calves with two shains of bovine virus diarrhea virus: virus recovery and clinical Reactions. Res. Vet. Se. 28, 91-95.

7. PETERS.; GREISER-WILKE I., MOENNING V. & LIESS B. 1986. Preliminary Serological characterization of bovine viral diarrhoea virus strains using monoclonal antibodies. Vet. Microbiol. 12, 195-200.

8. RICHER L., MAROIS P. & CAMONTAGNEO L. 1988 Association of bovine viral diarrhea virus with multiple viral infections in bovine respiratory disease outhreales. Cn. Vet. J. 29, 713-719.

9. ROTH J. & KABERLE M.L. 1983. Supression ol neutrophil and Lymphocyte Pention in duced by vaccinal strain of bovine virus with or without the administration of ACTH. Sm. J. Vet. Res. 44, 2266-2372.

10. SCOTT F.W., KAHRS R.F., DE LAHUNTA. 1973. Virus induced congenital abnormalitis of the Feetus. I Cerebellar degnerattion (hypoplasis)m ocular lesions and fetal mummifications following experimethal infection with bovine viral diarrhea-mucosal disease. Cornell Vet., G3, 536-560

11. STOBER M. 1984. Current knoweldge of the BUD syndrome of caltle: agent, inmune lesponse, course and spread, control Bov. Pract. 19, 49-60

ROTAVIRUS

Los rotavirus han sido clasificados como pertenecientes a la Flia. Reoviridae.

Son importantes puesto que son uno de los agentes infecciosos involucrados en la presentación del complejo "Diarrea neonatales de los terneros" (7). Este agente es de acción directa y esta varia de acuerdo a un conjunto de factores (inmunológicos alimentarios, de tipo stress y al tipo de exportación que se considere), todo esto coadyuva a la presentación de alteraciones entéricas.

Como tal el rotavirus afecta las primeras porciones del tracto intestinal decapitando las células de las vellocidades, también puede actuar sinergicamente con otros agentes como por ejmplo Escheriquia coli enterotoxigénica, Cryptosporidium o Coronavirus; siendo su resistencia en el medio ambiente muy marcada (1), demostrándose la existencia de portadores inaparentes (5) dentro de la población; esto tiene suma importancia ya que un animal infectado elimina 10^{10} particulas virales/gr mf.

Los brotes ocacionados por este agente poseen característica en cuanto a la presentación de los índices de morbilidad (elevada) y mortalidad (baja).

La diseminación de este agente en rodeos de la Argentina y su ulterior implicancia en cuadros diarreicos hablan de una elevada prevalencia, ya que el resultado de 177 muestras de animales diarreicos en la provincia de Buenos Aires se debían como único agente en el 53% (2), además sobre 720 muestras de animales diarreicos provenientes de distintos puntos del país 35% fueron debido a rotavirus (3).

En la zona central de la Cuenca Lechera Santafesina el porcentaje fue del 14% sobre 177 muestras de animales diarreicos; comprobándose una alta prevalencia de E. coli enterotoxigénica en terneros menores de un mes de vida (4).

BIBLIOGRAFIA

1. BARTHOLOMEW. 1981 Diarrea Neonatal en terneros IX Jornadas Uruguayas de Buiatría

2. BELLINZONI, R., MATTION, N., LA TORRE, J., SCODELLER E. 1987 Incidence of rotavirus in beef herds in Argentina. Res. in Vet. 42: 257-259.

3. BLACKHALL J., BELLINSONI, R., MATTION N., BELLINZONI A., Ester M., 1989. XII Reunión Argentina de virología

4. DAFNER J., GARCIA M., OCCHI H., DELGADO A., SCORTI M., DEICAS F., PINOTTI, .M. GOLLAN A. 1990 Búsqueda de Rotavirus y Escherichia coli enterotoxigénica en crianzas artificiales de terneros del Dpto. Las Colonia (Santa Fe) durante 1987-1988. Vet. Arg. vol. III. 230-235.

5. SNOD GRASS, D.R. TERZOLE, N.R. SHERWOOD, D. 1982. A field survey of the etiology of neonatal calf diarrhoea. Proc XII W. Cong. Dis. Caltle The Netherlands World Assoc. Buiatrics, Utrecht the Netherlands 1: 380-384.

6. Comité Internacional en Taxonomía Viral IV Congrese Internacional de Virología Itague.

7. ZORATTI I DE VERONA A., TERZOLE H., CASARE A., 1980. Estudio etiológico preliminar de la diarrea neonatal de terneros en la República Argentina Rev. Med. Vet. Vol. 61 Nº 6. 467-474

CRYPTOSPORIDIUM

Este miembro de la Flia. Cryptosporidae, Género Cryptosperidium (1) esta careacterizado por su inespecificidad de especie y asociado frecuentemente con diarreas en mamíferos incluído el hombre (1).

Son muy resistentes a temperaturas ambientes localizándose su acción en el tercio d ital del intestino delgado en las microvellocidades de las células intestinales

Los animales infectados por este parásito eliminan grandes cantidades 10^6 - 10^7

Ooquistes por gr/mf y el calostrado no tiene efecto sobre la infectación.

Estos presentan un ciclo directo o faz asexuada y una faz sexuada. La diferencia más notable con los coccidios es su inespecificidad de huésped, su ubicación extracelular adherido a las microvellosidades de los enterocitos y su menor tamaño.

Su grado de compromiso sobre la tasa de morbilidad y letalidad es muy discutida sobre todo como agente primario ya que en la mayoría de los casos se lo encuentra asociado a otros enteropatógenes y a factores concurrentes (de stress, animales inmunodeprimidos, etc.) (3), (4).

Varios autores describen una diarrea intensa de color verde amarillenta mostrando ocasionalmente estrías de sangre mezclados com moco y gas cuando se detecta como único agente involucrado (5).

BIBLIOGRAFIA

1. BARKER et al. 1974 Cryptesperideum agni sp from lambs, and Cryptesporidium bovis sp from a calf with obserwations on the oocyste, Zeitschriff für Parasitenkunde 44, 289-298.

TZIPORI, S. 1983 Cryptosporidiosis in animals and human. Microbiol. Rev. 47:84-96.

2. LEEINA N.D. 1973. Protozoan parasites of Domestic Animal and Man - 2 Burgens - Publishing Minneapolis 31:40.

4. MOVIN M., LARIVIERES, S. LALLIER, R. 1978. Neonatal calf Diarrhea Pathology and Microbiology of Spentaneus cases in Daivy Herds and incidence of the enteropathogens implicated as Etiological Agents Proceed 2na. Int. Symp. en Neonatal Diarrhea Univ. Sasleatchewan 347-369.

5. NAGY, B., ANTAL, A. Significance of intestinal Cryptosperidiosis in calf Diarrhea Proc. 2nd. Int. Symp. of Vet. Lab. Dig. Lucerme Switzerland. 1980. 431-434.

CHLAMYDIA

Las Chlamydias son parásitos intracelulares obligatorios, poseen una forma de cuerpo elemental de aproximadamente 300nm., taxonómicamente pertenecen a la Flia. Chlamydiae con Género Chlamydae con dos especies C. trachomati y C. psittasi, diferenciándose por la sensibilidad a sulfas y a las coloraciones con iodo, psitassi son resistentes a las sulfas no tiñéndose con iodo.

C. psittassi incluye un gran número de serotipos que poseen la capacidad de producir enfermedad en humanos y animales de importancia económica.

La epizootiología no esta totalmente aclarada.

Las formas de presentación son varias y dependen de esto la presentación clínica, digestiva, perinatal, aerosol, conjuntiva venérea (2) (3).

La expresión está condicionada a factores de stress, carencias nutricionales manejo o a infecciones asociadas (2 3).

Las distintas manifestaciones de abortos, infecciones neonatales, neuminitis, encefalitis, conjuntivitis cursan con cuadros proteiformes.

En nuestra región no se tenía conocimiento de la acción de este agente, aislandose lo en huevos embrionados de pollo de materiales provenientes de dos establecimientos que presentaban características especiales. En el primero los terneros menores de semana tenían cuadros de poliartritis serofibrinosas sin compromiso onfalógeno y conjuntivitis serosa, esto remitia con la aplicación parenteral de oxitetraciclinas. Los animales en producción poseían alteraciones de la secreción láctea. El segundo establecimiento, los terneros evidenciaban problemas articulares serofibrinosos, las vaquillonas tenían problemas de subfertilidad, habiéndo ocurrido 22 muertos perinatales entre el 1er. y 3er. día del nacimiento (1).

Los aislamientos fueron realizados en huevos embrionados via saco de yema y puesto de manifiesto con la coloración de Machiavello.

BIBLIOGRAFIA

1. RODRIGUEZ ARMESTO, R., GARNERO, O.J., OCCHI, H., GOLLAN A., BARONI, E., GARCIA M. 1988. Aislamiento e identificación de Chlamydia sp. de un ternero con Síndrome de muerte perinatal. Vet. Arg. Vol. V 43: 244-245.

2. SCHACHTER J., SUGG N., SUNG M., 1978. Psitacosis El reservorio persistente J. Infect. Dis. 137: 44-49.

3. SCHACHTER J. 1980. Chlamydiae. Annual Review of Microbilogy. 34: 285-307.

DERMATOSIS QUE RESPONDE A LA VITAMINA C (DRVC) EN UN TERNERO LACTANTE HOLANDO ARGENTINO

RESUMEN

Se describe la presentación espontánea de un ternero Holando Argentino de 40 días de edad, afectado de dermatosis que responde a la vitamina C.

Se explicita la bajísima prevalencia de este trastorno (4 casos sobre 25.000 terneros en 5 años) y por ende su escasa implicancia económica.

Se describen los valores urológicos y hematológicos (hemograma y leucograma) hallados como así mismo la negatividad de los análisis micológicos, bacteriológicos y coproparasitológicos.

Se detallan las lesiones cutáneas histopatológicas detectadas, similares a las halladas en casos de escorbuto humano.

No fue posible la valoración química del ácido ascórbico en suero sanguíneo.

Se propone planes terapéuticos a base de vitamina C parenteral.

SUMMARY

Spontaneous presentation of a 40 days old Holland Argentine calf affected by dermatosis that responds to vitamin C is described here.

The low prevalence of this disturbance, only 4 cases over 25.000 calves in 5 yeras is explicited and consequenthy its short economical implication.

Found urological and haematological values (blood count and leucocyte count) are negativity of micological, bacteriological and coproparasitological analysis, too.

Hystophatological cutaneonus lesions, similar to those of human scurvy are detalied.